



Upotreba transvaginalne mrežice u korekciji prolapsa pelvičnih organa kao minimalno invazivnog hirurškog postupka

Transvaginal mesh in repair of pelvic organs prolapse as a minimally invasive surgical procedure

Rajka Argirović, Milica Berisavac, Ivana Likić-Ladević, Saša Kadija,
Vladimir Bošković, Vojislav Žižić

Klinički centar Srbije, Institut za ginekologiju i akušerstvo,
Beograd Srbija

Apstrakt

Uvod/Cilj. Prolaps genitalnih organa sa ili bez urinarne stres inkontinencije najčešći je zdravstveni problem starije ženske populacije i povećava se sa godinama starosti. Cilj rada bio je prikaz retrospektivne studije, koja analizira perioperativne i kasne postoperativne komplikacije kod upotrebe transvaginalne neresorptivne mrežice u rekonstrukciji karličnog dna zbog prolapsa pelvičnih organa. **Metode.** Podaci su dobijeni retrospektivnom analizom 96 bolesnica koje su operisane u periodu septembar 2006 – januar 2010. Za korekciju spada korišćen je *Prolift* komplet proizvođača Gynecare, Ethicon, USA. **Rezultati.** Sve bolesnice imale su prolaps u stadijumu III ili IV. Prednji *prolift* ugrađen je kod 52 (54%) bolesnice, zadnji kod 32 (33%), a totalni kod 12 (13%) bolesnica. Imali smo samo jednu ozbiljnu intraoperativnu komplikaciju, povredu mokraćne bešike, koja je odmah prepoznata i sanirana. Drugih ozbiljnih intraoperativnih komplikacija nije bilo. Kasni neželjeni efekti, koji su se manifestovali tri meseca nakon operacije, bili su: erozija vagine kod devet (9,3%) bolesnica, retrakcija mrežice kod šest (6,2%) bolesnica, *de novo* inkontinencija kod pet (5,2%) bolesnica. Sve bolesnice bile su dostupne praćenju. Prosečno vreme praćenja iznosilo je 18,2 meseca (3–35). Uspešan ishod tretmana postignut je kod 93,75% bolesnica, a kod šest bolesnica (6,25%) pojavili su se recidivi. **Zaključak.** Upotreba neresorptivne polipropilenske mrežice predstavlja minimalno invazivnu i prilično sigurnu metodu za rekonstrukciju karličnog dna. Iako ukupan morbiditet nije mali, napominjemo da je 69% bolesnica u studiji operisano zbog recidiva prethodne klasične operacije. Pored toga, ovo su prvi rezultati nove operativne tehnike bez prethodnog iskustva.

Gljučne reči:

karlični organi, prolaps; hirurška mrežica; vagina; hirurgija, ginekološka, procedure; lečenje, ishod.

Abstract

Background/Aim. Prolapse of genital organs with or without urinary stress incontinence is the most often health problem in the elderly female population tending to increase with ageing. The aim of this study was to assess the perioperative complications and short-term outcomes of prolaps repair using transvaginal polypropylene mesh (*Prolift* system, Gynecare, Ethicon, USA). **Methods.** A retrospective study was conducted evaluating 96 women from September 2006 to January 2010 who underwent vaginal repair with implantation of a soft mesh manufactured by Gynecare, Ethicon, USA. **Results.** All the patients had a stage 3 or stage 4 prolapse according to the POP-Q system of ICS. Total mesh was used in 12 (13%) patients isolated anterior mesh in 52 (54%) patients and isolated posterior mesh in 32 (33%) patients. We reported one intra-operative bladder injury and no other serious complications. At 3 months, all 96 patients were available for follow-up. Vaginal erosion occurred in 9 (9.3%) patients, shrinkage of mesh in 6 (6.2%) patients and *de novo* urinary incontinence in 5 (5.2%) patients. Failure rate was 6.25% (recurrent prolapse stage 3 or 4 even asymptomatic). **Conclusion.** Our study suggests that transvaginal polypropylene mesh applied with a tension-free technique is a safe and effective method with low intraoperative complications and low morbidity rates. However, some complications are serious and require highly specialised management.

Key words:

pelvic organ prolapse; surgical mesh; vagina; gynecologic surgical procedures; treatment outcome.

Uvod

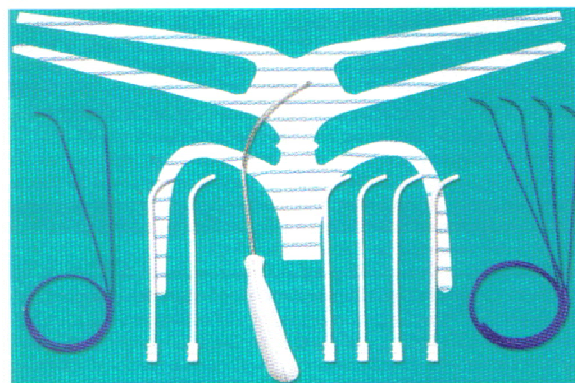
Prolaps genitalnih organa sa ili bez urinarne stres inkontinencije najčešći je zdravstveni problem starije ženske populacije i povećava se sa godinama starosti. Rizik od hirurške intervencije zbog prolapsa pelvičnih organa u opštoj ženskoj populaciji iznosi 11%, a 29% operisanih žena podvrgavaju se reoperaciji zbog neuspeha prve operacije tokom pet godina¹. Klasične metode prednje i zadnje kolporafije ne daju trajne rezultate i dovode do velikog procenta relapsa. To je i bio razlog da se počne sa upotrebom različitih materijala u rekonstruktivnoj hirurgiji karličnog dna. U randomiziranoj studiji Webera i sar.² samo 30% bolesnica imalo je zadovoljavajuće rezultate sa tehnikom standardne kolporafije, dok je kombinovanje prednje kolporafije sa poliglaktinskom mrežicom dalo zadovoljavajuće rezultate kod 42% bolesnica. Pored biomaterijala, danas su najviše u upotrebi sintetske monofilamentne, polipropilenske mrežice sa makroporama, tako da se vrlo dobro integrišu u tkivo bez razlaganja. Polipropilenska mrežica prvo je počela da se koristi u ginekologiji za abdominalnu sakrokolpopeksiju, a potom za suburetralni sling na nivou srednje uretre, poznat kao beztenziona vaginalna traka (TVT). Koristeći tehniku sličnu transopturatormom slingu, Debodinance i sar.³ 2004. godine upotreбили su polipropilensku mrežicu provlačeći krakove mrežice pomoću specijalne igle kroz opturatorni otvor za korekciju cistocele, a kada je reč o zadnjem segmentu male karlice, koristili su pararektalni prostor i provlačili krakove mrežice kroz oba sakrospinalna ligamenta. Poslednjih nekoliko godina objavljeni su brojni radovi sa velikim serijama bolesnika kod kojih su korišćene sintetske mrežice u vaginalnoj hirurgiji sa velikim procentom zadovoljavajućih rezultata (od 75 do 100%) i dužim srednjim praćenjem (od 1 do 36 meseci)⁴⁻⁶.

Na našem tržištu trenutno imamo na raspolaganju monofilamentnu mrežicu proizvođača Ethicon Women's Health and Urology (Gynaecare Prolift System), koja je tako urađena da može da se koristi za rekonstrukciju prednjeg i/ili zadnjeg segmenata karličnog dna.

Cilj ovoga rada je da se opiše hirurška tehnika sa transvaginalnom beztenzionom mrežicom, da se saopšte intraoperativne i postoperativne komplikacije, kao i stepen uspešnosti novog hirurškog postupka.

Metode

Istraživanje je retrospektivno i obuhvata bolesnice operisane u Institutu za ginekologiju i akušerstvo Kliničkog centra Srbije u Beogradu u periodu od septembra 2006. do januara 2010. godine. U radu je prikazano 96 bolesnica kod kojih je u cilju rekonstrukcije karličnog dna upotrebljena neresorptivna meka mrežica od polipropilena (*Prolift kit*) proizvođača Gynecare, Ethicon, USA (slika 1). Bolesnicama je ugrađivan prednji, zadnji ili totalni *Prolift*, zavisno od stepena i tipa prolapsa. Korišćenje *Prolift* kompleta, uglavnom, bilo je namenjeno bolesnicama sa recidivima prethodnih rekonstruktivnih vaginalnih operacija ili onim bolesnicama sa velikim stadijumom primarnog prolapsa.



C

Sl. 1 – *Prolift* komplet

Preoperativna priprema obuhvatala je detaljnu anamnezu i popunjavanje upitnika koji je služio za grubu orijentaciju o tipu inkontinencije ukoliko je ona bila prisutna. Korišćen je upitnik *Bristol Lower Urinary Tract Symptoms* (BELUTS) koji obuhvata inkontinenciju, njen uticaj na seksualni život i na ukupan kvalitet života žene. Pored toga, obavezno je uzimana urinokultura i bakteriološki vaginalni bris, a bolesnice su se podvrgavale hirurškoj intervenciji tek po postizanju sterilnih nalaza. Ginekološki pregled obavljan je u dorzalnom litotomnom položaju, a stepen prolapsa procenjivan je pri kašlju ili izvođenju Valsalva manevra. Stepen prolapsa genitalnih organa stadiran je prema *pelvic organ prolapse – quantification* (POP-Q) sistemu⁷. Indikaciju za hiruršku korekciju predstavljao je prolaps vaginalnih zidova i/ili uterusa u stadijumu III i IV.

Pod perioperativnim komplikacijama podrazumevali smo komplikacije koje su se dešavale tokom hirurške intervencije i tokom prve četiri nedelje od operacije. Ukoliko je bilo potrebno, ugradnji mrežice pridruživani su odgovarajući hirurški postupci kao što je vaginalna histerektomija, prednja i/ili zadnja kolporafija ili *tension free vaginal tape obturator* (TVT-opturator). Kasne komplikacije bile su one koje smo registrovali nakon mesec dana od operacije ili kasnije.

Bolesnice su kontrolisane četiri nedelje posle operacije, a potom na tri i šest meseci i dalje svakih šest meseci. Kontrole su podrazumevale uzimanje podataka o subjektivnim tegobama i ginekološki pregled u dorzalnom litotomnom položaju sa testom kašljem ili Valsalva manevrom da bi se procenila uspešnost hirurškog postupka, odnosno stepen spada vaginalnih zidova i apeksa vagine shodno POP-Q sistemu. Minimalno vreme praćenja iznosilo je tri meseca. Pod recidivom smatran je prolaps u bilo kom segmentu u stadijumu III ili IV, čak i ako bolesnica nije imala nikakve simptome.

Mrežica koja je korišćena pri hirurškim postupcima je meka, monofilamentna, neresorptivna od prolona sa makroporama. Mrežica se sastoji od tri dela. Prednji deo se ostavlja između mokraćne bešike i vagine, a učvršćuje se sa po dva bočna kraka koja se provode kroz opturatorni foramen i arkus tendineus fascije pelvis (ATFP). Zadnji deo mrežice plasira se između rektuma i vagine i učvršćuje se sa po jednim krakom koji prolazi kroz ishiorektalnu jamu i *lig. sacrospinale*. Središnji deo podudara se sa vaginalnim apeksom i od-

vaja prednji od zadnjeg dela. Mrežici su pridodati instrumenti koji olakšavaju njeno ostavljanje na pravilan način. Kanula sa iglom koristi se da obezbedi optimalni prolazak mrežice kroz tkivo, sprečavajući povredu mišića i razaranje arkusa tendineusa fascije pelvis. Kroz kanulu provodi se vodič sa omčicom, koji obezbeđuje lako provlačenje krakova mrežice kroz prostor male karlice.

Bolesnica se postavlja u dorzalni litotomni položaj sa flektiranim nogama, tako da sa prednjim zidom abdomena čine ugao od oko 90°. U bešiku sa ostavlja Folijev kateter, a operativno polje se detaljno očisti antiseptičnim sredstvom.

Da bi se izbeglo veće krvarenje, savetuje se hidrodisekcija i zbog toga se obavezno infiltrira vaginalna sluzokoža fiziološkim rastvorom. U rastvor za hidrodisekciju ne dodaje se adrenalin.

Kod ostavljanja mrežice za prednji segment, načini se sagitalna kolpotomija koja polazi na 2 cm od grlića materice ili ožiljka na dnu vagine i završava se na oko 2 cm od spoljašnjeg meatusa uretre. Načini se lateralna disekcija mokraćne bešike, pri čemu se nastoji da se pubocervikalna fascija ostavi na zidu vagine. Smatra se da to obezbeđuje bolju podnošljivost mrežice i smanjuje procenat erozije vaginalne sluzokože. Otvaranjem paravezikalne fose identifikuje se ATPF, koji se pruža od zadnjeg zida gornjeg ramusa pubične kosti do spine išijadike. Načine se četiri incizije na koži vulve i to dve incizije na nivou anteromedijalnog ugla opturatornog otvora a u ravni spoljašnjeg otvora uretre i druge dve incizije 1 cm lateralno i 2 cm nadole u odnosu na prvu inciziju. Kroz pomenute incizije plasira se kanula pomoću igle, a kroz nju vodič sa omčicom, koji omogućava pravilno plasiranje mrežice. Pošto se mrežica pozicionira ispod bešike bez zatezanja, njen distalni kraj se fiksira za istmični deo uterusa sa nekoliko pojedinačnih šavova. Incizija na prednjem vaginalnom zidu ušije se produžnim šavom.

Za ostavljanje mrežice za zadnji segment, načini se zadnja kolpotomija. Odvoji se rektum od sluzokože zadnjeg vaginalnog zida, zadržavajući rektovaginalnu fasciju na sluzokoži vagine. Uđe se u pararektalni prostor obostrano i ispreparišu se oba sakrospinalna ligamenta. Na koži gluteusa načine se dve incizije 3 cm lateralno i 3 cm nadole od analnog otvora. Kanula sa iglom provodi se kroz ishiorrektalnu jamu ispod nivoa levatora i izlazi kroz sam sakrospinalni ligament 2–3 cm medijalno od spine išijadike. Kada se postavi, mrežica za zadnji segment svojim centralnim delom nalazi se u rektovaginalnom prostoru, a proksimalni deo mrežice

se fiksira za zadnji zid istmičnog dela uterusa. Potom se ukloni kanula i proveriti zategnutost mrežice, a incizija na zadnjem vaginalnom zidu ušije se produžnim šavom. Po završetku obavezno je načiniti rektalni tuše da bi se utvrdio integritet zida rektuma ili postojanje ikakve strikture lumena rektuma od strane mrežice.

Sve bolesnice su dobijale profilaktički cefalosporine druge generacije 1 h pre operacije i terapija je nastavljena tokom 2 dana.

Rezultati

U analiziranom periodu *Gynecare Prolift* sistem upotreblili smo kod 96 bolesnica i to kod 52 za reparaciju prednjeg segmenta, kod 32 za zadnji segment, a kod 12 upotrebljen je totalni *Prolift*, odnosno prednji i zadnji. Prosečna starost bolesnica iznosila je 64 ± 7 godina. Preostale preoperativne karakteristike bolesnica prikazane su u tabeli 1.

Tabela 1
Karakteristike bolesnica

Karakteristike	Vrednosti
Godine starosti, $\bar{x} \pm SD$ (raspon)	64 ± 7 (36–83)
Paritet, $\bar{x} \pm SD$ (raspon)	1,8 (1–4)
Menopauzalni status, n (%)	84 (87,5)
Upotreba hormonske supstitucije, n (%)	8 (8,3)
Prethodna abdominalna histerektomija, n (%)	27 (28,1)
Prethodne vaginalne operacije, n (%)	39 (40,6)

Od ukupno 96 bolesnica, njih 56 (58,3%) imalo je ranije jednu operaciju u maloj karlici zbog istog problema, a 10 (10,4%) bolesnica imale su 2 ili više operacija zbog problema spada genitalnih organa. Kod preostalih 30 (31,2%) bolesnica upotreba sintetičkog grafta bila je prva operacija zbog problema poremećaja statike genitalnih organa. Kod 45 bolesnica nije prethodno urađena histerektomija. U toj grupi, uterus je konzervisan kod 37 bolesnica, a kod preostalih osam urađena je vaginalna histerektomija zbog benignih obolenja, najčešće mioma, ili na izričit zahtev bolesnice. U tabeli 2 prikazan je tip upotrebene mrežice zavisno od inicijalnog prolapsa. Pridružene operacije prikazane su u tabeli 3. Kod 21 bolesnice učinjena je sakrospinalna fiksacija saglasno Nichols-ovoj tehnici⁸ i to kod 10 bolesnica sa sačuvanim uterusom, a kod preostalih 11

Tabela 2

Mesto postavljanja mrežice saglasno sa inicijalnim prolapsom

Mesto postavljanja	<i>Prolift</i> A n = 52	<i>Prolift</i> P n = 32	<i>Prolift</i> A+P n = 12
Prednji segment			
st. III	20	0	3
st. IV	32	0	9
Srednji segment			
st. III	11	8	2
st. IV	14	21	10
Zadnji segment			
st. III	0	10	3
st. IV	0	22	9

A – anterior (prednji); P – posterior (zadnji); A + P – totalni

učinjena je fiksacija vaginalnog zida. U svim slučajevima rađena je jednostrana fiksacija za desni sakrospinalni ligament. Za ove postupke odlučivali smo se u slučajevima sa prednjim prolifom zbog cistocele velikog stepena, ali je bolesnica imala istovremeno i aplikalni defekt ili izraženu hipermobilnost uterusa. Suburetralni sling, zbog dokazane stres inkontinencije, učinjen je kod 26 (27%) bolesnica saglasno originalnoj tehnici de Leval-a od unutra ka spolja kroz opturatori otvor⁹.

Tabela 3
Pridružene operacije

Tip operacije	Bolesnice	
	n	%
Vaginalna histerektomija	8	8,3
Sakrospinalna fiksacija uterusa	10	10,4
Sakrospinalna fiksacija vagine	11	11,5
Obliteracija enerocele	13	13,5
TVT-O	26	27
Prednja kolporafija	6	6,2
Zadnja plastika	3	3,1
LAVH	1	1,04

TVT – O – *tension free vaginal tape obturator*

LAVH – *laparoscopically assisted vaginal hysterectomy*

Prosečno trajanje operacije zavisilo je od tipa operacije, ali je za izolovan prednji ili zadnji *prolift* iznosilo 35 minuta, a za totalni *prolift* ili u situacijama sa pridruženim operacijama 90 min (65–170 min).

Najozbiljnija intraoperativna komplikacija bila je lezija mokraćne bešike kod jedne bolesnice, kod koje se radilo o trećoj operaciji na istom mestu. Povreda je prepoznata intraoperativno. Nije se odustalo od plasiranja mrežice, ali je bolesnica u postoperativnom periodu nešto duže nosila kateter. Nije bilo velikih intraoperativnih komplikacija kao što su povreda krvnih sudova, povreda rektuma, perifernih živaca ili obilnijeg krvarenja većeg od 500 mL.

Prosečno trajanje hospitalizacije iznosilo je 4,5 dana (2–14) dana. Sve bolesnice bile su dostupne za praćenje. U rad su bile uključene bolesnice sa minimalnim vremenom praćenja od tri meseca. Srednje vreme praćenja iznosilo je 18,2 meseca (3–35 meseci). Neposredne postoperativne komplikacije su se manifestovale kao infekcija urinarnog trakta kod četiri (4,2%) bolesnice, retencija urina kod 1 (1%) bolesnice i bol u preponi kod 2 (2,1%) bolesnice. Kasni neželjeni efekti koji su se pojavili tokom praćenja prikazani su u tabeli 4. Najčešći problem, koji se pojavljivao tokom prva tri meseca praćenja je ekspozicija mrežice u lumen vagine, odnosno erozija vagine kod devet (9,3%) bolesnica. Kod svih bolesnica erozija vagine bila je u prednjem segmentu i to u predelu gornje trećine vagine, kod jedne bolesnice nakon korekcije cistocele sa konzerviranim uterusom, a kod preostalih osam ekspozicija je nastala kod pridruženih vaginalnih histerektomija. Problem erozije vagine rešavan je kod sedam bolesnica u lokalnoj anesteziji, resekcijom dela mrežice koji prominira i resuturum vaginalne sluzokože. Kod dve bolesnice problem erozije rešen je lokalnom aplikacijom estrogenih krema. Nije bilo perzistentne erozije vagine.

Tabela 4
Postoperativni neželjeni efekti tri meseca nakon intervencije

Neželjeni efekti	Bolesnice	
	n	%
Erozija vagine	9	9,3
Retrakcija mrežice	6	6,2
<i>De novo</i> urinarna inkontinencija	5	5,2
Flatusna inkontinencija	1	1,04

Vrlo ozbiljnu komplikaciju koja se teško rešava predstavlja retrakcija mrežice, do koje je došlo kod šest (6,2%) bolesnica. Samo kod jedne nakon šest meseci bilo je neophodno delimično ukloniti mrežicu zbog izražene dispareunije. Ostalih pet žena bile su seksualno neaktivne i samo se pri pregledu pojavljivao bol i osećaj zategnutih kraka mrežice. *De novo* urinarna inkontinencija pojavila se kod 5 (5,2%) bolesnica i rešavana je suburetralnim slingom kroz opturatori otvor. Jedna bolesnica imala je flatusnu inkontinenciju koja je iščežla spontano nakon šest meseci.

Pod neuspelom, odnosno recidivom, smatrali smo prolaps u stadijumu 3 ili 4 u bilo kom segmentu karličnog dna, bilo da je simptomatski ili asiptomatski. Procenat recidiva iznosio je 6,25% (6 bolesnica). Tri bolesnice imale su asiptomatski prolaps u prednjem segmentu, jedan nakon totalnog *prolifta* plasiranog u celini, a dva slučaja asiptomatske cistocele nakon zadnjeg *prolifta*. Takođe, tri bolesnice imale su recidiv u zadnjem segmentu, koji se manifestovao tri meseca nakon prednjeg *prolifta*, koji je samo kod jedne bolesnice bio simptomatski i zahtevao je naknadnu korekciju sa ugradnjom zadnjeg *prolifta*.

Diskusija

Tradicionalne tehnike za korekciju prolapsa, koje koriste postojeće tkivo i fascije, nažalost daju loše rezultate kroz duži vremenski period sa velikim procentom recidiva. Retrospektivna studija Olsena i sar.¹ pokazala je da taj procenat recidiva iznosi čak 29,2%.

Komplikacije posle upotrebe vaginalne polipropilenske mrežice u literaturi su loše opisane zbog nedostatka objektivne klasifikacije. Francuska TVM grupa¹⁰ analizirajući svoje rezultate i komplikacije od 2000. godine, ukazuje na tri glavne grupe komplikacija: infekcija, retka ali ozbiljna komplikacija; vaginalna ekspozicija, najčešća komplikacija, uglavnom bez ozbiljnih posledica i retrakcija, teška komplikacija za rešavanje i malo opisana u literaturi.

Procenat recidiva u našoj studiji iznosio je 6,25% za srednji period praćenja od 18,2 meseca. Najčešće mesto recidiva bilo je u suprotnom segmentu od mesta ubacivanja mrežice. U literaturi postoje različita mišljenja o kompletnoj rekonstrukciji karličnog dna ili reparacije samo na mestu oslabljene potpore¹¹. Kod korekcije na mestu oslabljene potpore, postoji rizik od pojave *de novo* prolapsa i segmenta za koji se u momentu operacije smatralo da ima zadovoljavajući potporni mehanizam. Na osnovu rezultata prospektivne epidemiološke studije Clark-a i sar.¹² 60% slučajeva recidiva javlja se na istom anatomskom mestu, ukazujući direktno na

neuspeh primenjene hirurške tehnike, dok se 40% recidiva javlja u suprotnom segmentu, što ukazuje na promenu stabilnosti karličnog dna nakon hirurške intervencije.

Procenat recidiva u našoj studiji sličan je podacima iz literature. Fatton i sar.⁴ našli su u seriji od 110 bolesnica recidiv od 4,7%, dok su Abdel-Fattah i Ramsay¹³ u seriji od 289 bolesnica našli pojavu recidiva od 5%. Mesta recidiva u našoj studiji ukazuju na potrebu rekonstrukcije celog karličnog dna, s obzirom na to da su se recidivi uglavnom javljali u suprotnom segmentu od mesta insercije mrežice.

Prema podacima iz literature, procenat ekspanzije mrežice u vaginu kreće se od 5 do 30%^{14,15}, ali ima radova koji pokazuju da uopšte ne dolazi do pojave ove komplikacije¹⁶. Najčešća komplikacija u našoj studiji bila je ekspanzija mrežice u vaginu, koja se javila kod devet bolesnica (9,3%) tokom prvih šest meseci praćenja. Mesto erozije vaginalne sluzokože bilo je u srednjoj liniji u gornjoj trećini vagine nakon korekcije cistocele. Kod osam bolesnica bila je istovremeno učinjena i vaginalna histerektomija. Vaginalna histerektomija predstavlja faktor rizika od pojave erozije vagine nakon ubacivanja mrežice. Prema podacima iz literature, ova komplikacija javlja se tri puta češće kada se učini istovremeno vaginalna histerektomija¹⁷. Postoji nekoliko faktora koji utiču na pojavu erozije vagine, a to su menopauzalni status, stepen prolapsa i, pre svega, iskustvo hirurga. Protektivni faktori za izbegavanje ove komplikacije su minimalna incizija vaginalne sluzokože, izbegavanje T-reza kod vaginalne histerektomije, brižljiva disekcija vaginalne sluzokože uz hidrodisekciju, izbegavanje čestih sutura i postavljanje mrežice ispod fascije¹⁸.

De novo urinarna inkontinencija javila se kod pet (5,2%) bolesnica. Hiltunen i sar.¹⁹ saopštili su učestalost *de novo* urinarne inkontinencije kod 14,3% bolesnica kod kojih je korišćena mrežica za korekciju cistocele, dok su Aungst i sar.²⁰ saopštili učestalost od čak 24,3%. Smatra se da na pojavu ove komplikacije utiče ekstenzivna disekcija vagine i paravezikalnog prostora, što verovatno doprinosi oštećenju uretralnog potpornog mehanizma i dovodi do denervacije i, konačno, insuficijencije unutrašnjeg sfinktera uretre.

Imali smo jednu bolesnicu sa flatusnom inkontinencijom nakon stavljanja mrežice za zadnji segment kod koje se problem spontano rešio nakon šest meseci. Inače, bolesnica je imala i druge probleme vezane za debelo crevo, a to je

hronična opstipacija i divertikuloza, što je sve verovatno doprinelo pojavi ove komplikacije. Milani i sar.²¹ objavili su pojavu *de novo* fekalne inkontinencije nakon insercije mrežice za zadnji segment.

Najozbiljnija komplikacija koju smo imali bila je retrakcija mrežice kod šest (6,2%) bolesnica, a samo kod jedne zahtevala je delimično uklanjanje mrežice šest meseci nakon operacije zbog prisutnih bolova i dispareunije. Nakon delimične resekcije mrežice bolovi su u potpunosti nestali. Retrakcija se javila kod dve bolesnice posle zadnjeg prolifata, a kod četiri nakon prednjeg prolifata. Retrakcija mrežice manifestuje se kao bol u vagini, koji se pojačava prilikom vaginalnog pregleda, dispareunija i fokalna osetljivost. Etiologija ove komplikacije nije u potpunosti poznata, ali se smatra da je posledica neadekvatne inkorporacije mrežice u okolno tkivo.

Postoje izvesni nedostaci u našoj studiji, a to je pre svega činjenica da nismo analizirali zadovoljstvo bolesnica, kvalitet života i seksualni život nakon insercije mrežice.

Da bi se utvrdio pravi efekat upotrebe mrežice u rekonstruktivnoj hirurgiji karličnog dna, potrebno je sprovesti randomiziranu studiju, u kojoj bi se uporedili rezultati tradicionalne hirurške tehnike i upotrebe sintetičkog grafta i pri tome analizirali rizik i dobre strane oba hirurška postupka.

Zaključak

Naši rezultati pokazuju da je upotreba mrežice, *prolift* kompleta, sigurna procedura za definitivnu korekciju prolapsa vaginalnih zidova. Pripada grupi minimalno invazivnih hirurških postupaka. U našoj studiji nismo imali ozbiljnih intraoperativnih i neposrednih postoperativnih komplikacija.

Upotreba sintetičkog grafta pred hirurga postavlja niz pitanja. Iako je sam hirurški postupak jednostavan, u postoperativnom periodu mogući su ozbiljni neželjeni efekti, od kojih se neki vrlo teško tretiraju. Iako ukupan postoperativni morbiditet nije mali, moramo istaći da je 69% bolesnica u našoj studiji operisano zbog recidiva prethodne operacije. Ožiljci i fibroza u predelu operativnog polja mogu negativno da utiču na ishod ponovne operacije. Pored toga, to su naši prvi rezultati upotrebe nove hirurške tehnike, bez prethodnog iskustva, što sigurno doprinosi većem postoperativnom morbiditetu.

L I T E R A T U R A

- Olsen AL, Smith VJ, Bergstrom JO, Colling JC, Clark AL. Epidemiology of surgically managed pelvic organ prolapse and urinary incontinence. *Obstet Gynecol* 1997; 89(4): 501–6.
- Weber AM, Walters MD, Piedmonte MR, Ballard LA. Anterior colporrhaphy: a randomized trial of three surgical techniques. *Am J Obstet Gynecol* 2001; 185(6): 1299–304.
- Debodinance P, Berrocal J, Clavé H, Cosson M, Garbin O, Jacquelin B, et al. Changing attitudes on the surgical treatment of urogenital prolapse: birth of the tension-free vaginal mesh. *J Gynecol Obstet Biol Reprod (Paris)* 2004; 33(7): 577–88. (French)
- Fatton B, Amblard J, Debodinance P, Cosson M, Jacquelin B. Transvaginal repair of genital prolapse: preliminary results of a new tension-free vaginal mesh (Prolift technique)-a case series multicentric study. *Int Urogynecol J Pelvic Floor Dysfunct* 2007; 18(7): 743–52.
- Gauruder-Burmester A, Koutouzidou P, Robne J, Gronewold M, Tunn R. Follow-up after polypropylene mesh repair of anterior and posterior compartments in patients with recurrent prolapse. *Int Urogynecol J Pelvic Floor Dysfunct* 2007; 18(9): 1059–64.
- Shah DK, Paul EM, Rastinehad AR, Eisenberg ER, Badlani GH. Short-term outcome analysis of total pelvic reconstruction with mesh: the vaginal approach. *J Urol* 2004; 171(1): 261–3.
- Bump RC, Mattiasson A, Bo K, Brubaker LP, DeLancey JO, Klarskov P, et al. The standardization of terminology of female pelvic organ prolapse and pelvic floor dysfunction. *Am J Obstet Gynecol* 1996; 175(1): 10–7.

8. *Nichols DH*. Sacrospinous fixation for massive eversion of the vagina. *Am J Obstet Gynecol* 1982; 142(7): 901–4.
9. *de Leval J*. Novel surgical technique for the treatment of female stress urinary incontinence: transobturator vaginal tape inside-out. *Eur Urol* 2003; 44(6): 724–30.
10. *Jacquetin B, Cosson M*. Complications of vaginal mesh: our experience. *Int Urogynecol J Pelvic Floor Dysfunct* 2009; 20(8): 893–6.
11. *Dwyer PL, O'Reilly BA*. Transvaginal repair of anterior and posterior compartment prolapse with Atrium polypropylene mesh. *BJOG* 2004; 111(8): 831–6.
12. *Clark AL, Gregory T, Smith VJ, Edwards R*. Epidemiologic evaluation of reoperation for surgically treated pelvic organ prolapse and urinary incontinence. *Am J Obstet Gynecol* 2003; 189(5): 1261–7.
13. *Abdel-Fattah M, Ramsay I*. Retrospective multicentre study of the new minimally invasive mesh repair devices for pelvic organ prolapse. *BJOG* 2008; 115(1): 22–30.
14. *Debodinance P, Cosson M, Burlet G, Engrand JB, Delporte P, Boulogne M*, et al. Tolerance of synthetic tissues and vaginal surgery. Report of 287 cases. *J Gynecol Obstet Biol Reprod (Paris)* 1999; 28(3): 216–24. (French)
15. *Collinet P, Belot F, Debodinance P, Ha Duc E, Lucot JP, Cosson M*. Transvaginal mesh technique for pelvic organ prolapse repair: mesh exposure management and risk factors. *Int Urogynecol J Pelvic Floor Dysfunct* 2006; 17(4): 315–20.
16. *Migliari R, De Angelis M, Madeddu G, Verdacchi T*. Tension-free vaginal mesh repair for anterior vaginal wall prolapse. *Eur Urol* 2000; 38(2): 151–5.
17. *de Tayrac R, Devoldere G, Renaudie J, Villard P, Guilbaud O, Eglin G*. Prolapse repair by vaginal route using a new protected low-weight polypropylene mesh: 1-year functional and anatomical outcome in a prospective multicentre study. *Int Urogynecol J Pelvic Floor Dysfunct* 2007; 18(3): 251–6.
18. *Cervigni M, Natale F, La Penna C, Panei M, Mako A*. Transvaginal cystocele repair with polypropylene mesh using a tension-free technique. *Int Urogynecol J Pelvic Floor Dysfunct* 2008; 19(4): 489–96.
19. *Hiltunen R, Nieminen K, Takala T, Heiskanen E, Merikari M, Niemi K*, et al. Low-weight polypropylene mesh for anterior vaginal wall prolapse: a randomized controlled trial. *Obstet Gynecol* 2007; 110(2 Pt 2): 455–62.
20. *Aungst MJ, Friedman EB, von Pechmann WS, Horbach NS, Welgoss JA*. De novo stress incontinence and pelvic muscle symptoms after transvaginal mesh repair. *Am J Obstet Gynecol* 2009; 201(1): 73.e1–7.
21. *Milani R, Salvatore S, Soligo M, Pifarotti P, Meschia M, Cortese M*. Functional and anatomical outcome of anterior and posterior vaginal prolapse repair with prolene mesh. *BJOG* 2005; 112(1): 107–11.

Primljen 23. VI 2010.
Revidiran 20. VII 2010.
Prihvaćen 27. VII 2010