

Imaging metode u dijagnostici i odredjivanju stadijuma kod karcinoma želuca

Stojanović Dragoš

Medicinski fakultet, Klinika za hirurgiju, Kliničko bolnički centar Zemun, Beograd

Apstrakt

Dijagnoza karcinoma želuca obično se postavlja kontrastnim radiološkim ispitivanjima, endoskopskim sa biopsijom i histološkom analizom preparata. Preoperativna dijagnostika pored histopatološke identifikacije, određivanja lokalizacije i makroskopskog tipa tumora, u cilju određivanja stadijuma maligne bolesti zahteva da se okarakteriše prisustvo ili odsustvo udaljenih metastaza, maligno izmenjenih limfnih nodusa, obim i veličina tumora i zahvaćenost okolnih struktura malignomom.

Standardi za staging kod karcinoma želuca imaju internacionalne varijacije, ali su svi sistemi za određivanje stadijuma kod karcinom želuca zasnovani na putevima metastaziranja. U dijagnostici i određivanju stadijuma karcinoma želuca koriste se različite vizualizacione metode, svaka sa svojim prednostima i nedostacima, pa su shodno tome ustanovljene i preporuke za dijagnostiku i praćenje kod ovog malignoma.

Ključne reči: imaging, karcinom želuca, stadijum

Uvod

Danas ne postoji klinički test za rano otkrivanje karcinoma želuca, to jest ne postoji prost, jeftin, osetljiv i prihvatljiv metod prethodne selekcije bolesnika sa ovom bolešću, osim masovnog skrining programa koji zahteva optimalnu organizaciju, skupu dijagnostičku tehnologiju i iskusan kadar. Čak i u Japanu masovni skrining program je ograničen samo na rizične grupe, pa se i tu dijagnostikuje 0,04 do 0,15% karcinoma od svih pregledanih osoba.¹ U našoj sredini bolesnici se u oko 85 % slučajeva javljaju lekaru sa malignomom želuca u uznapredovaloj formi. Dijagnoza karcinoma želuca obično se postavlja kontrastnim radiološkim ispitivanjima, fiberoptičkom endoskopijom sa biopsijom i histološkom analizom preparata. Tačnost fiberoptičke biopsije i braš citologije u dijagnostici karcinoma želuca kreće se i do 92 % u rukama iskusnog endoskopiste i patologa.²

Preoperativna dijagnostika pored histopatološke identifikacije, određivanja lokalizacije i makroskopskog tipa tumora, u cilju određivanja stadijuma maligne bolesti zahteva da se okarakteriše prisustvo ili odsustvo udaljenih metastaza, maligno izmenjenih limfnih nodusa, obim i veličina tumora i zahvaćenost okolnih struktura malignomom.

Stadijum bolesti određuje modalitete lečenja i prognozu oboljenja. Veličina i primarna tumorska rasprostranjenost, prisustvo ili odsustvo zahvaćenosti regionalnih limfnih nodusa i udaljenih metastaza su bazični onkološki principi na kojima se zasniva i preoperativna klasifikacija.^{178,179}

Standard za staging kod karcinoma želuca pokazuje internacionalne varijacije, ali su svi sistemi za određivanje stadijuma kod karcinom želuca (TNM sistem i JRSGC sistem) zasnovani na putevima metastaziranja i to: Direktnom širenju (T) Limfogenom metastaziranjem (N) i Udaljenim metastazama (M)

Imaging methods in diagnosis and staging of gastric carcinoma

Stojanovic Dragos

School of Medicine, Surgery Clinic, Clinical Hospital Center Zemun, Belgrade

Abstract

Gastric carcinoma is usually diagnosed using radiologic contrast methods, endoscopic examination with biopsies and histological analyses. In order to determine the stage of the disease, preoperative diagnosis requires determining presence of distant metastasis, malignant lymph node transformation, and involvement of the surrounding structures.

Standards for gastric carcinoma staging have international variations, but all of them are based on the routes of metastasis.

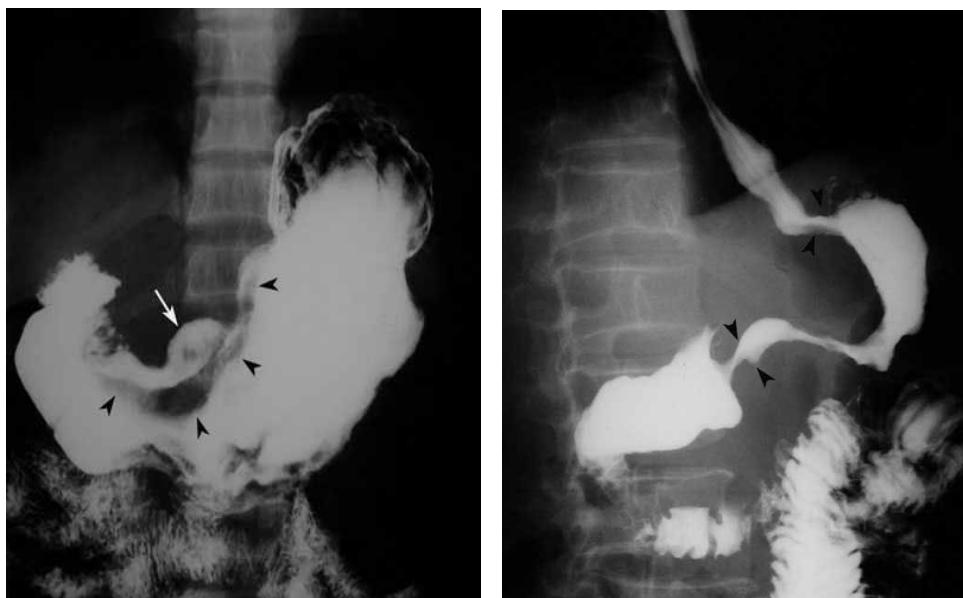
Different imaging methods are used for diagnosis and staging of gastric carcinoma, each with its advantages and shortcomings, so guidelines for diagnosis and follow-up for this malignoma are established accordingly.

Key words: imaging, gastric cancer, stage

Značaj određivanja stadijuma oglada se u uniformnoj evaluacija rezultata lečenja, zajedničkoj strategiji u lečenju određenih stadijuma maligne bolesti, kao i u adekvatnoj proceni prognoze maligne bolesti želuca.

Vizuelizacione metode u dijagnostici karcinoma želuca

Klasična barijumska gastrografija može prevideti 30-40% uznapredovalih karcinoma želuca i do 87% ranih želudačnih karcinoma zbog čega je izgubila značaj glavne i odlučujuće dijagnostičke metode za dokazivanje ranih, operabilnih i kurabilnih faza karcinoma želuca. Napredak u RTG tehnici, uvođenjem specijalnih metoda dvojnog kontrasta, uz upotrebu finih kontrastnih sredstava, u tankom sloju, sa dodatnom insuflacijom vazduha i nizom filmova sa brojnim ekspozicijama omogućava vizuelizaciju finih gastričnih struktura i tačniju dijagnostiku promena.^{1,2,3}

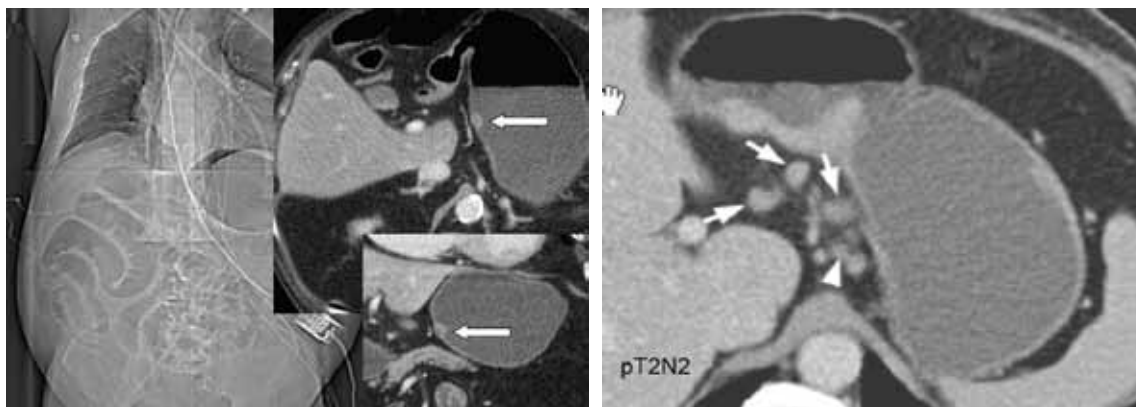


Slika 1. Barijumska gastrografija kod karcinoma želuca

U svakom slučaju rendgenska dijagnostika uz svu svoju insuficijentnost po pitanju karcinoma želuca, ostaje metoda prve linije naročito ako se ne raspolaže MSCT, ali zahteva endoskopsku proveru.

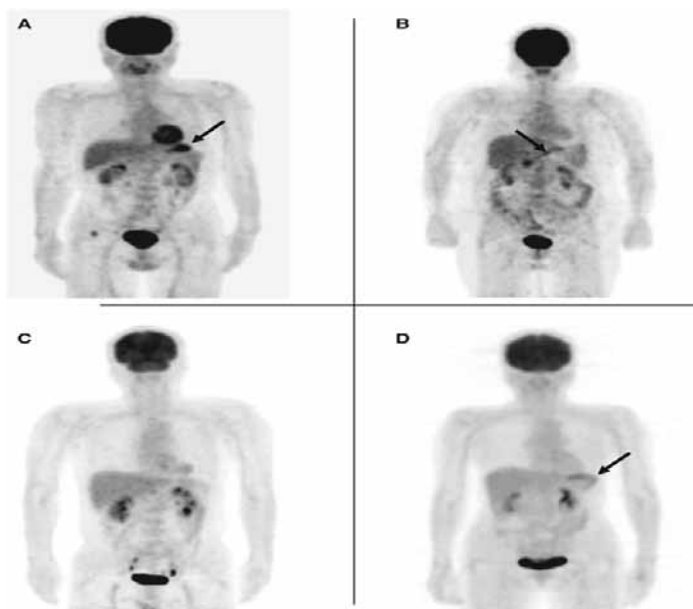
Kompijuterizovana tomografija(CT) trbuha i male karlice je najčešće preporučivan metod za preoperativno određivanje stadijuma karcinoma želuca^{4,5} Senzitivnost i specifičnost za determinisanje limfonodalnih metastaza kreće se od 50% do 95% i od 40% do 99%, a tipično je specifičnost veća od senzitivnosti za limfonodalnu zahvaćenost ali ne postoji konzistentnost između studija^{6,7,8} Najbitnije je da je sposobnost CT skena za detekciju metastaza primarno definisana veličinom limfnih žlezda. U studiji na 23 pacijenta sa nepouzdanim nalazom paraaortalnih limfnih metastaza na CT skenu (0,7-1cm ili >1cm sa masnim tkivom) tretiranih ekstenzivnom limfadenektomijom, koja je uključila i paraaortalnu limfnu disekciju, 43,5% slučajeva je imalo pozitivne limfne žlezde na definitivnom histopatološkom pregledu.⁹

Nuklearna magnetna rezonanca(NMR) se razmatra kao inferiorna u odnosu na CT sken kada je limfonodalni status u pitanju ali može biti uspešnija kada je metastatska bolest u pitanju^{10,11} Moderne tehnike postkontrastnog NMR pregleda pokazuju da ova tehnika može biti značajna za detekciju metastatskih limfnih nodusa kod karcinoma želuca. Slika sa ferumoxantran-10 kontrastnim sredstvom pokazuje senzitivnost od 100%, specifičnost od 92,6% i preciznost od 94,8% u detekciji metastatskih limfnih žlezda.¹²



Slika 2. CT-sken i NMR ispitivanje kod karcinoma želuca

FDG(F-fluoro-deoxy-d-ribosa) – PET(positron emisiona tomografija) je unapredjena dijagnostička metoda koja daje korisne staging i prognostičke informacije ali ne pomera CT sken sa primarnog mesta. Njihova senzitivnost za karcinom želuca(45%-95%) je ista ili manja od CT skena^{8,13} Preciznost staginga i donošenje odluka je mnogo bolje kada se PET i CT sken kombinuju i zajedno koriste nego izolovano.⁸



Slika 3. PET-sken kod karcinoma želuca

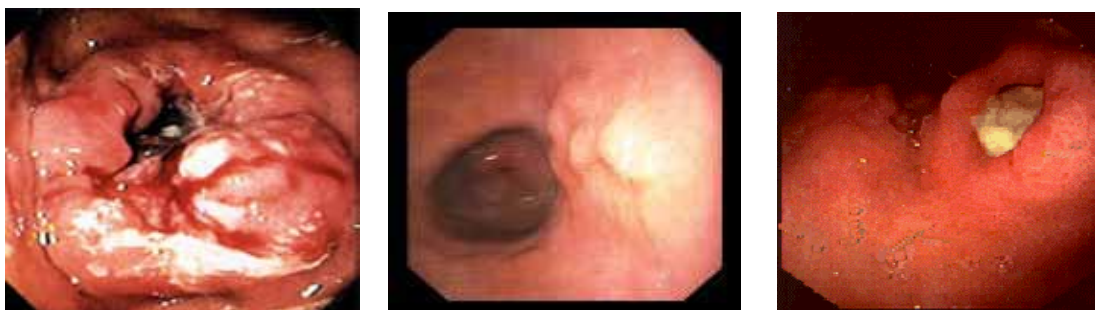Endoskopija tačno lokalizuje granice procesa, što omogućava bolju preoperativnu procenu operabilnosti i daje orijentaciju za opsežnost i vrstu hirurškog zahvata.

Obeležavanje sluzokože vitalnim bojama (metilen plavo, indigo karmin) omogućava dijagnostiku i HP potvrđivanje najmanjih malignih lezija, atipičnog epitela ili intestinalne metaplazije.¹⁶

Danas endoskopska dijagnostika podrazumeva:

- **Konvencionalnu endoskopiju**
- **Hromoendoskopiju**
- **Magnification endoskopiju**
- **Nove endoskopske tehnike**

- Narrow band imaging (NBI)
- Konfokalna endomikroskopija
- Optička koherentna tomografija
- Autofluorescentna endoskopija

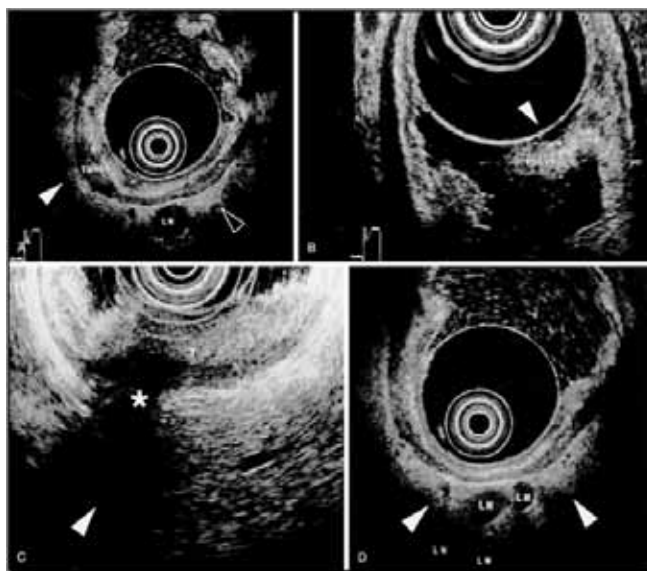


Slika 4. Endoskopski prikaz karcinoma želuca

Biopsijom u toku gastroskopije omogućena je histopatološka potvrda i diferencijacija tumora. Povremeno se dobijaju lažno negativni rezultati koji nisu u korelaciji sa prethodno dobijenim nalazima i makroskopskim izgledom promene, te oni zahtevaju ponovne preglede sa biopsijom i uzimanjem tehnički ispravno najmanje 8 isečaka i to ne iz kratera ulkusa, već kružno duž bedema i okolne sluzokože, da bi se dobila tačna histološka slika.

Ehoendoskopskim pregledom (EUS) moguće je odrediti intramuralno prodiranje neoplazme, njen volumen, extenzivnost, kao i zahvaćenost okolnih struktura i regionalnih limfnih žlezda. Senzitivnost EUS-a u određivanju intramuralne propagacije tumora je oko 85 %.¹⁷

Većina kliničkih endoskopskih ultrasonografija (endoscopic ultrasonography - EUS) se izvodi sa mehaničkim sector scan ultrasound transducerom prikačenim na vrh fleksibilnog endoskopa. EUS koristi zvučne talase visoke frekvencije i radi na frekvencijama od 7.5 do 12MHz koji obezbeđuje dobru prostornu rezoluciju. Dubina vidljivosti je oko 5 cm i EUS je iz tog razloga vrlo loš u detektovanju udaljenih metastaza



Slika 5. Endoskopska ultrasonografija (EUS) kod želučasnog karcinoma sa vizuelizacijom perigastričnih limfnih nodusa (Yamada T. Gastroenterology 2nd ed. Vol I. J.B.Lippincott Company. 1995;)

Sa obzirom na to da se ultrazvučni transducer može direktno prisloniti na želudačni zid, tumori želuca se jasno vide i to u dobroj rezoluciji. Udaljeni limfni čvorovi, jetra i pluća se ne mogu dobro očitati. U uobičajenoj upotrebi pojavljuje se siva skala spoljnih granica, koja prikazuje pet slojeva stomaknog zida.

Smenjivanje pet posebnih slojeva, hyperechoic (svetao) i hypoechoic (tamno) se najbolje vidi tako što se želudačni lumen ispuni vodom zbog akustičnog kontakta i uvećanja. Unutrašnja tri sloja su hiperehoični (površna mukosa), hipoehoični (duboka mukoza) i hiperehoični (submukosa).

Hipoehoičan četvrti sloj korespondira sa muskularis propria i služi kao odlična granica razlikovanja T1 tumora od onih koji su uznapredovali. T1 tumori su ograničeni na unutrašnjost tri EUS sloja i ne prodiru u četvrti hipoehoični sloj. Hiperehoični peti sloj predstavlja serosa.

EUS dostiže preciznost i do 90% u definisanju dubine 'invazije' i time razlikuje rani od raka želuca u uznapredovalom stadijumu. EUS je takođe od značajne pomoći u otkrivanju prisusta perigastric limfnih čvorova. Limfni čvorovi veći od 10mm u dijagonali, okrugli, jasno oivičeni, i hipoehoični ukazuju na prisustvo tumora.

Ova metoda je korisna i u identifikaciji i proceni skirusnih adenocarcinoma. Scirrhous adenocarcinom ima tendenciju da se infiltrira i proširi submukozno i često daje radiografski ili endoskopski prikaz linitis plastica. EUS je često u stanju da demonstrira obeležen i nepravilno hipoehoično zadebljanje trećeg i četvrtog sloja. Takođe može da pomogne u navođenju igle prilikom biopsije i aspiracije.

Zbog ograničenosti dubine vidljivosti EUS-a, treba razmatrati uporednu upotrebu skenera (CT scanning) u proceni i poodmaklosti stadijuma tumora želuca.

Angiografija (selektivna i supraselektivna angiografija a gastrice sin) može se koristiti u ranoj detekciji karcinoma želuca jer jasno ukazuje na ekstramukoznu i ekstragastričnu propagaciju tumora na osnovu patološke vaskularne šare.^{3,5}

Laparoskopija i laparoskopiska ultrasonografija predstavljaju savremene dijagnostičke metode kojima ne samo da se eksploriše čitava peritonealna duplja i time vizuelizuje eventualna diseminacija procesa, već se karakteriše primarna lezija, njena subserozna ili serozna ekspanzija, i evoluirana limfonodalni status uz eventualnu biopsiju nodusa i peritonealnih promena radi preoperativnog staging-a.^{1,17,18,19,20}

Abdominalna lavaža koja se može izvesti prilikom laparoskopije ili otvorene eksploracije trbuha može verifikovati tumorske ćelije imunohistohemijским metodama citološke evolucije ukoliko je tumor želuca penetrirao u mezotelijalni sloj seroze. Međutim pozitivni rezultati citološkog pregleda konvencionalnim tehnikama zavise od površine zahvaćene seroze, to jest seroza mora biti zahvaćena oko 20 cm.^{21,22}

Tumorski markeri su supstance koje proizvode tumori i oslobađaju ih u svoju okolinu i cirkulaciju. Još uvek ne postoje organ specifični tumorski markeri, tj. određene markere proizvode većina malignoma digestivnog trakta. Za dijagnostiku karcinoma želuca značajni su : CA 19-9, CA 72-4, CEA i AFP. Njihovo prisustvo u cirkulaciji ili u abdominalnom lavažu ukazuje na postojanje malignog procesa, primarnog tumora, recidiva ili metastaza mnogo pre nego što je to moguće utvrditi konvencionalnim dijagnostičkim procedurama, što je veoma bitno kod asimptomatskih pacijenata.¹⁷⁶ Mnogi istraživači naglašavaju da tumorski markeri nisu toliko značajni za rano otkrivanje malignoma želuca, koliko za određivanje veličine tumora, njegove intramuralne ekspanzije, širenja u limfne noduse kao i praćenje postoperativne uspešnosti lečenja i pojavu recidiva, pre nego što se to uočava standardnim metodama.²⁸

Preporuke za dijagnostiku karcinoma želuca

Savremene dijagnostičke metode nam omogućavaju veoma preciznu dijagnostiku karcinoma želuca, u smislu njegove identifikacije, histopatološke potvrde, utvrđivanja lokalne ekspanzivnosti, regionalne invazivnosti i eventualnih udaljenih metastaza.

Napredak u dijagnostičkim modalitetima i tehnologijama tokom proteklih dvadeset godina, povećao je učestalost otkrivanja ranog karcinoma želuca. To je iniciralo i uvođenje različitih skrining programa. Na žalost, limfonodalni status, to jest eventualnu metastatsku zahvaćenost limfnih nodusa, tačno možemo odrediti tek nakon histopatološke obrade definitivnog preparata dobijenog prilikom radikalnih operativnih procedura, a tada ga koristimo za prognozu i određivanje dalje onkološke terapije. Takodje sve je veća grupa bolesnika koji nemaju metastaza u limfnim nodusima, pa nemaju ni koristi od sistematske limfadenektomije. Evidentiranje metastaza u limfnim nodusima manjim od 5 mm, kao i koncept mikrometastaza i preskačućih metastaza, sa svim prethodno iznetim činjenicama baca senku na rezultate naprednih vizuelizacionih metoda. Time smo uskraćeni za mogućnost tačnog preoperativnog određivanja stadijuma bolesti, na osnovu koga bi se operacija tačno planirala i eventualno individualizovala u smislu smanjenja stepena radikalnosti a samim tim i poboljšanja kvaliteta života (QOL).

Iz ugla hirurga, neophodno je poznavanje i poštovanje preporuka za dijagnostiku ovog oboljenja ali od presudnog značaja i dalje ostaje iskustvo hirurga i naučni rad na razvoju novih tehnologija.

Preporuke za dijagnostiku karcinoma želuca	
➤ Zastarelo	Snimanje s barijumskim kontrastom
➤ Obavezno	
➤ EGDS sa multiplim biopsijama	
➤ Ultrazvuk	Abdomen (jetra)
➤ CT	Toraks, abdomen
➤ Druga linija	
➤ MR	Ukoliko CT pregled nije moguć ili nije dovoljan
➤ Endoskopski UZ	Transmuralno širenje
➤ Praćenje	
➤ Ultrazvuk	Jetra + retroperitoneum
➤ CT	Lokalni recidivi

Tabela 1. Preporuke za dijagnostiku karcinoma želuca German Cancer Society, 2010.

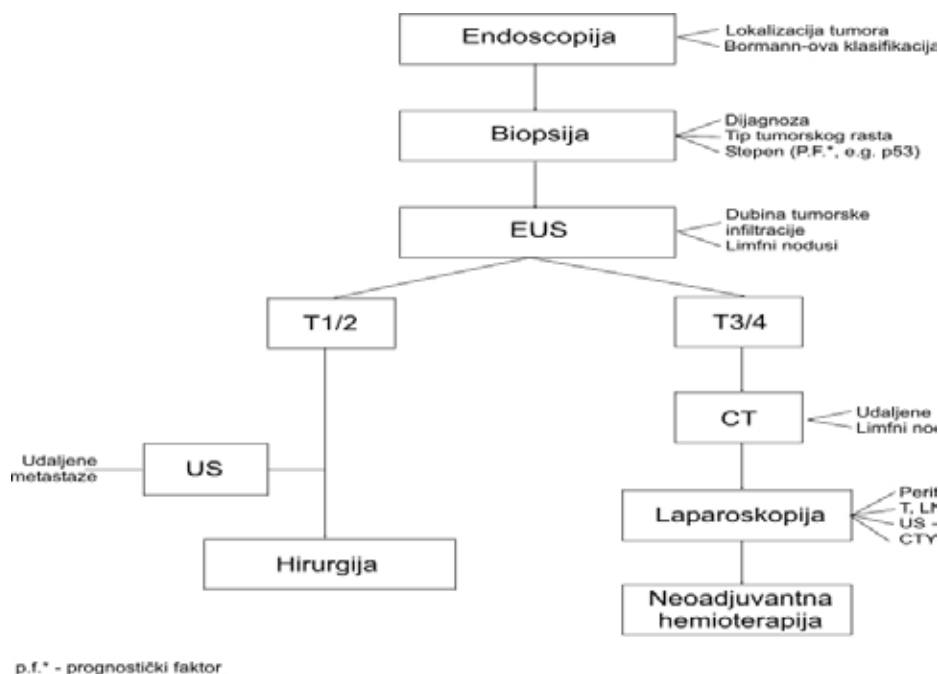


Tabela 2. Maruyama computer program za karcinom želuca - (Maruyama K. The most important prognostic factors for gastric cancer patients. Scand J Gastroenterology, 1997;22(133);63-68)

Literatura

1. Rosch T, Classen M. Gastric Carcinoma. Gastroenterologic endoscopy. Stuttgart: Georg Thieme Verlag, 1992;71.
2. Matsui H. X-Rays diagnosis of high gastric lesions. Stomach and intestine.1990; 5:1071.
3. Ischikawa Z, Yamada T. Practice of Gastric Radiology. First edition, Tokyo, 1972; 222-246.
4. De Caro G., Cittadini G. Role of angiographic techniques in the preoperative staging and management of gastrointestinal neoplasms.Seminar in Surgical Oncology 2001;20130-133.
5. Jensen EH, Tuttle TM: Preoperative staging and postoperative surveillance for gastric cancer. Surg Oncol Clin N Am 2007;16:329–342.
6. NCCN clinical practice guidelines in oncology. vol.2.2007.Available from: http://www.nccn.org/professionals/physician_gls/PDF/gastric.pdf.
7. Bhandari S, Shim CS, Kim JH, et al.: Usefulness of threedimensional, multidetector row CT (virtual gastroscopy and multiplanar reconstruction) in the evaluation of gastric cancer: A comparison with conventional endoscopy, EUS, and histopathology.Gastrointest Endosc 2004;59:619–626.
8. Chen J, Cheong JH, Yun MJ, et al.: Improvement in preoperative staging of gastric adenocarcinoma with positron emission tomography. Cancer 2005;103:2383–2390.
9. Kim SK, Kang KW, Lee JS, et al.: Assessment of lymph node metastases using 18F-FDG PET in patients with advanced gastric cancer. Eur J Nucl Med Mol Imaging 2006;33:148–155.
10. Lee JH, Paik YH, Lee JS, et al.: Candidates for curative resection in advanced gastric cancer patients who had equivocal para-aortic lymph node metastasis on computed tomographic scan. Ann Surg Oncol 2006;13:1163–1167.
11. Kim AY, Han JK, Seong CK, et al.: MRI in staging advanced gastric cancer: Is it useful compared with spiral CT? J Comput Assist Tomogr 2000;24:389–394.
12. Motohara T, Semelka RC: MRI in staging of gastric cancer. Abdom Imaging 2002;27:376–383.
13. Tatsumi Y, Tanigawa N, Nishimura H, et al.: Preoperative diagnosis of lymph node metastases in gastric cancer by magnetic resonance imaging with ferumoxtran-10.Gastric Cancer 2006;9:120–128.
14. Shoda H, Kakugawa Y, Saito D, et al.: Evaluation of 18F-2-deoxy-2-fluoro-glucose positron emission tomography for gastric cancer screening in asymptomatic individuals undergoing endoscopy.Br J Cancer 2007;97:1493–1498.
15. Tatsuta M, Iishi H, Okuda S. et al. Diagnosis of early gastric cancers in the upper part of the stomach by the endoscopic congo-red-methylene blue test. Endoscopy 1984;16:131.
16. Weirsmas MJ, Kochman ML, Chak A. et al. Endosonography guided real time fine needle aspiration biopsy. Gastrointest. Endosc 1993;39:260.
17. Goh MP, Jimmy B. Role of laparoscopy in the management of stomach cancer. Seminar in surgical oncology. 1999; 16:321326.
18. Stell DA. et al. Prospective comparison of laparoscopy, ultrasonography and computed tomography in the staging of gastric cancer. British journal of Surgery 1996; 83(9): 1260-1262.
19. Boer KT. Et al. Preoperative time- motion analysis of diagnostic laparoscopy with laparoscopic ultrasonography. British Journal of Surgery 1999; 86:951-955.
20. Siewert JR. “ What’s new in Gastric Cancer ?” - Introduction. World J.Surg.1995; 19:483.
21. Yasuhro Kablera MD, Yashitaka Yakamura MB. Et al. Peritoneal washing cytology: Prognostic value of positive findings in patient with gastric carcinoma. Journal of Surgical Oncology,1999; 72:60-64.

22. Kuntz C., Herfarth C. Imaging diagnosis for staging of gastric cancer. *Seminar in Surgical Oncology* 1999; 17:96-102.
23. Stell DA. et al. Prospective comparison of laparoscopy, ultrasonography and computed tomography in the staging of gastric cancer. *British journal of Surgery* 1996; 83(9): 1260-1262.
24. Inui K, Nakazawa S, Yoshino J. et al. Endoscopic MRI: preliminary results of new technique for visuelisation and staging of gastrointestinal tumors. *Endoscopy* 1995;27:480-485.
25. Matsushita M, Oi H, Murakami T. et al. Extraserosal invasion in advanced gastric cancer: Evoluation with MRI imaging. *Radiology* 1994;192:87-91.
26. Djindić D. Tumorski markeri. Magistarska teza, Beograd, 1995.
27. Nasierowska-Guttmeier A. Immunohistochemical detection of CEA in non cancerous and cancerous gastric mucosa. *Int.J.Biol.Markers.*1989; 4(1):8-12.
28. Douglass H. Western Surgical Aduvant trials in Gastric Cancers. *Gastric Cancer*, Churchill Livingstone, 1986; 7:126-145.
29. Japanese study for Gastroenterogical Endoscopy. Cited by Murakami T. Pathomorphological diagnosis, definition and gross classification of early gastric cancer. In: *Early Gastric Cancer* .Murakami T.(ed) Tokyo: University of Tokyo Press 1971.
30. AJCC / American Joint Committee for Cancer / Staging and End Results Reporting: Manual for staging of cancer. American Joint Committee, Chicago, 1977.
31. Siewert JR, Bottcher K, Bollschweiler R. TNM klasifikacion bei magenkarzinom das problem der T2 tumoren. *Dtsch med Wschr*, 1991; 116:473-475.
32. Japanese Research Society for Gastric Cancer: The general rules for the gastric cancer studing in surgery. *Jpn J Surg*, 1973;3:61-71.
33. Japanese Research Society for Gastric Cancer: The general rules for gastric cancer study in surgery and pathology. Part I Clinical classification. *Jpn J Surg*, 1981; 11:127-145.
34. Hermanek P, Sobin Lh. TNM classification of malignant tumours. Springer, Berlin Heidelberg New York, 1987; 43-46.

Primljen 23. XII 2011.

Revidiran 10. I 2012.

Prihvaćen 28. I 2012.