

Примена ултразвучне биомикроскопије у дијагностиковању обољења предњег сегмента ока

Иван Стефановић, Бојана Дачић-Крњаја, Смиљка Ђурић

Институт за очне болести, Клинички центар Србије, Београд, Србија

КРАТАК САДРЖАЈ

Увод Ултразвучна биомикроскопија (УБМ) је неинвазивна дијагностичка метода настала из потребе за бољом визуелизацијом структура предњег сегмента ока. У свету су први клинички прегледи овом методом урађени марта 1990. године, док је код нас ова метода почела да се примењује у Институту за очне болести Клиничког центра Србије у Београду фебруара 2007. године.

Прикази болесника У овом раду приказана су четири случаја примене УБМ у дијагностиковању обољења предњег сегмента ока. Први болесник је на преглед УБМ упућен због сумње на тумор цилијарног тела с продором у предњу комору. Налаз је указао на испуњеност предње коморе фибрином и постојање оклузије пупиле, а искључио постојање тумора цилијарног тела. Код другог болесника је клиничким прегледом уочена солидна маса која је испуњавала део коморног угла ока. Налаз УБМ је открио солидну туморску масу која је делимично испуњава доњу половину предње коморе. Применом Б-методе ултразвука уочено је да се база туморске масе налази на цилијарном телу, а не на хороидеи. Код трећег болесника је клиничким прегледом постављена дијагноза липодермоида, те је упућен на преглед УБМ ради испитивања захваћености склере. Налаз је открио супконјунктивну масу која налаже на склеру и допире до лимбуса корнее. Разлика у ултразвучној рефлективности лезије и склере на коју налаже указала је на очуван интегритет склере. Код четвртог болесника, оперисаног због ангуларног глаукома, применом технике квантитативног мерења коморног угла које су укључене у софтверски програм ултразвучног биомикроскопа дошло се до мера процене отворености предњег коморног угла. Поредићи добијене вредности у доњем квадранту („на шест сати“) – $AOD (250 \mu m) 180 \mu m$, $AOD (500 \mu m) 400 \mu m$, $TIA 34,39$ степени, $ARA 0,25 mm^2$ – с референтним закључено је да код болесника постоји отворен коморни угао у доњој половини циркумференције коморног угла.

Закључак УБМ нам пружа много корисних података приликом дијагностиковања промена на предњем сегменту ока. **Кључне речи:** ултразвучна биомикроскопија; тумори цилијарног тела; ангуларни глауком

УВОД

Ултразвучна биомикроскопија (УБМ) је неинвазивна дијагностичка метода настала из потребе за бољом визуелизацијом структура предњег сегмента ока. Први уређај за УБМ конструисан је захваљујући сарадњи офталмолога Чарлса Павлина (*Charles J. Pavlin*) и Стјуарта Фостера (*F. Stuart Foster*) [1] са групом лекара и инжењера. Метода је добила назив на основу сличности с оптичком биомикроскопијом, тј. зато што омогућава преглед ткива *in vivo* у микроскопској резолуцији. Главне компоненте су идентичне конвенционалном уређају за Б-методу ултразвука. Разлика је у фреквенцији коју производи ултразвучна сонда (пиезоелектрични кристал), која је за А и Б методу 10-12 MHz, док је код УБМ знатно већа – од 40 до 100 MHz.

Године 1988. начињене су прве фотографије УБМ на енуклеисаном оку. Коришћена УБМ сонда одликовала се фреквенцијом од 100 MHz и пољем визуелизације од $2 \times 2 mm$, што је давало слику сјајне резолуције, али ограничавало продор у дубље слојеве ока. Следећи дизајн УБМ користио је сонду јачине 50-80 MHz с пољем визуелизације од $4 \times 4 mm$. То је био компромис који је дозвољавао визуелизацију свих важних структура предњег сегмента ока. Први клинички прегледи помоћу УБМ у свету урађени су марта 1990. године, док је код нас ова метода почела да се примењује у Институту за очне болести Клиничког цен-

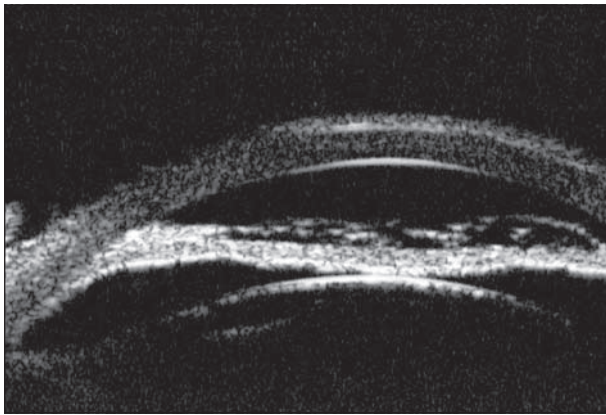
тра Србије у Београду фебруара 2007, и то у дијагностичке сврхе.

ПРИКАЗ ПРВОГ БОЛЕСНИКА

Болесница је због погоршања вида упућена на Институт за очне болести КЦС. Клиничким прегледом је утврђена маса која је испуњавала већи део предње коморе ока и прекривала пупиларни део. Дубље структуре ока се нису могле јасно сагледати. Посумњало се на тумор цилијарног тела с продором у предњу комору, те је болесница подвргнута УБМ. Налаз је указао на испуњеност предње коморе ока фибрином и оклузију пупиле, а искључио постојање тумора цилијарног тела (Слике 1 и 2).

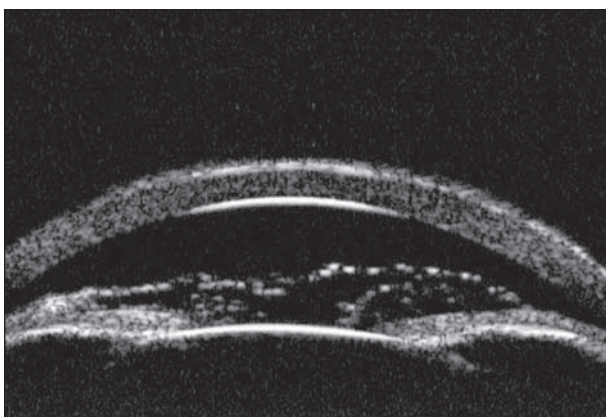
ПРИКАЗ ДРУГОГ БОЛЕСНИКА

Клиничким прегледом болесника уочена је солидна туморска маса која је испуњавала предњи коморни угао ока. Постојала је недоумица да ли је извориште тумора цилијарно тело или је реч о тумору задњих партија увеа, тј. хороидеа с продором кроз корен дужице у предњи коморни угао. Болесник је упућен на преглед Б-методом ултразвука и УБМ. УБМ налаз је открио солидну туморску масу која делимично испуњава доњу половину предње коморе (Слика 3). На ултразвуч-



Слика 1. УБМ налаз указује на испуњеност предње коморе ока фибрином и оклузију пупиле, а искључује постојање тумора цилијарног тела

Figure 1. UBM shows fibrin in the anterior chamber of the eye, occlusion of the pupil, and absence of tumour



Слика 2. Због оклузије пупиле, ирис је конвексан према предњој комори

Figure 2. Due to a pupillar occlusion iris is convex towards anterior chamber


ном налазу је уочено да се база туморске масе налази на цилијарном телу, а не на хороидеи (Слика 4).

ПРИКАЗ ТРЕЋЕГ БОЛЕСНИКА

Због нелагодности изазване променом под булбарном конјунктивом ока и њеног увећања, болесник се хитно јавио на преглед у Институту за очне болести КЦС. Клиничким прегледом је постављена дијагноза липодермоида, а болесник је затим упућен на преглед УБМ ради утврђивања захваћености склере. Налаз је открио супконјунктивну масу која належе на склеру и допире до лимбуса корнее (Слика 5). Разлика у ултразвучној рефлексивности лезије и склере на коју належе помогла је да се уочи очувани интегритет склере (Слика 6).

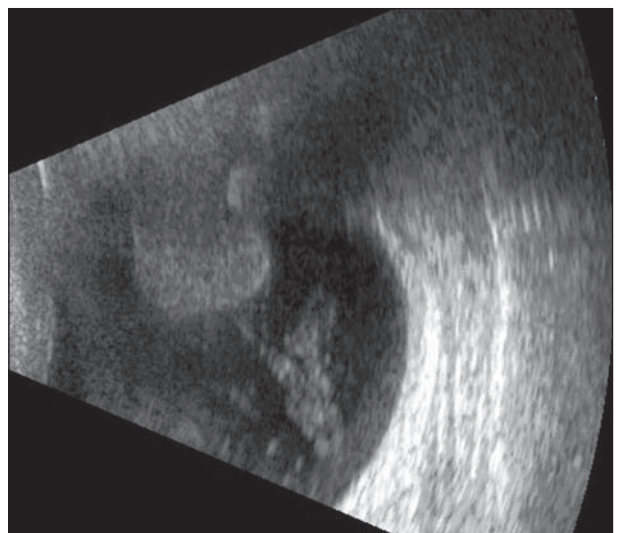
ПРИКАЗ ЧЕТВРТОГ БОЛЕСНИКА

Код болеснице са декомпенованим ангуларним глаукомом урађена је антиглаукоматозна операција (трепанотрабекулектомија са базалном иридектомијом). Недељу дана после операције болесница је упућена на процену отворености коморног угла помоћу УБМ



Слика 3. УБМ налаз указује на солидну туморску масу која делимично испуњава доњу половину предње коморе

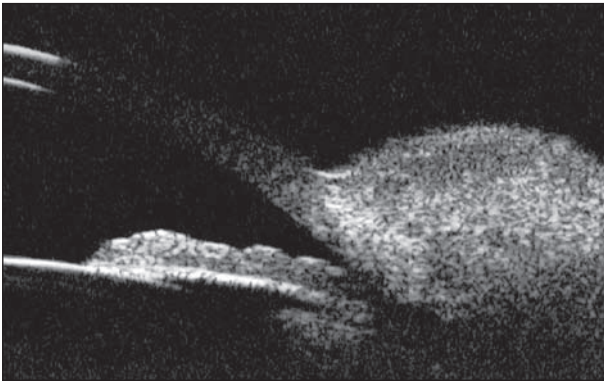
Figure 3. UBM shows us a solid tumor lesion filling a chamber angle in the lower part of anterior chamber



Слика 4. Б-методом ултразвука уочено је да се база туморске масе налази на цилијарном телу, а не на хороидеи

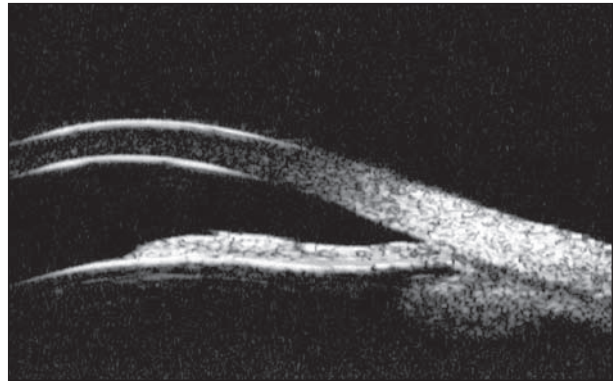
Figure 4. The origin of the tumour was a ciliary body, rather than a choroid which was shown by B scan ultrasound

(Слика 7). Применом технике квантитативног мерења коморног угла које су укључене у софтверски програм ултразвучног биомикроскопа дошло се до мера процене отворености предњег коморног угла. На програмом утврђеном растојању од $250 \mu\text{m}$ од претходно означеног склералног гребена „на шест сати” добијена је вредност раздаљине отворености угла (енгл. *angle opening distance – AOD*) од $180 \mu\text{m}$, док је на $500 \mu\text{m}$ вредност била $400 \mu\text{m}$. Референтне вредности *AOD* ($500 \mu\text{m}$) добијене на великом броју испитаника код отвореног коморног угла су $347 \pm 181 \mu\text{m}$ [1]. Вредност угла између трабекулама и ириса (енгл. *trabecular iris angle – TIA*) код приказане болеснице била је $34,4$ степена. Референтне вредности које указују на отворени коморни угао су 30 ± 11 степени. Вредност површине троугла чије су стране предња ивица дужице, ендотел рожњаче и перпендикуларно повучена линија од ендотела ка ирису (енгл. *angle recessus area – ARA*) на $750 \mu\text{m}$ од склералног гребена била је $0,25 \text{ mm}^2$ (Слика 8). Поредићи добијене вредности с референтним, закључено је да код болеснице постоји отворени коморни угао у доњој половини циркумференције коморног угла.



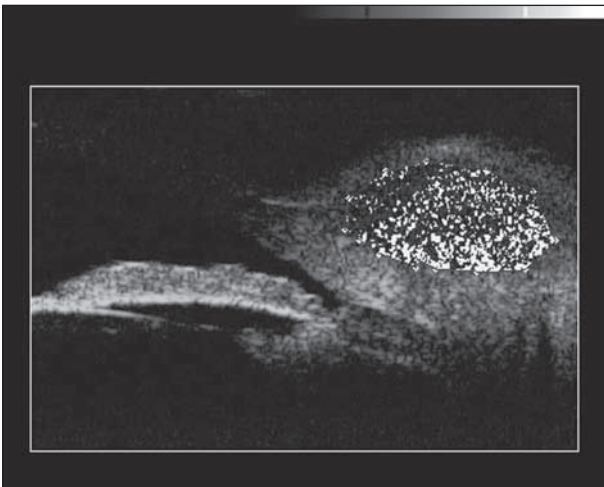
Слика 5. УБМ налаз приказује супконјунктивну масу која належе на склеру и допире до лимбуса корнее

Figure 5. UBM shows subconjunctival lesion lying on the sclera, reaching the limbus of the cornea



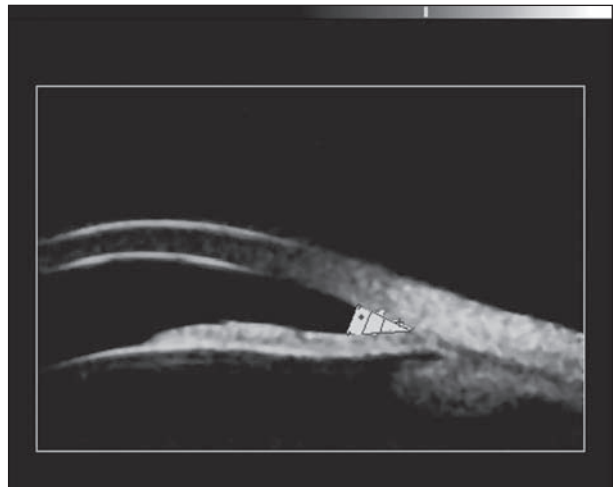Слика 7. УБМ приказ коморног угла „на шест сати“ код болеснице која је оперисана због ангуларног глаукома

Figure 7. UBM shows chamber angle at 6 o'clock in a patient who underwent a surgery due to angular glaucoma



Слика 6. Разлика у ултразвучној рефлексивности лезије и склере на коју належе помаже да се уочи очуван интегритет склере

Figure 6. The difference in ultrasound reflection of the two tissues helps us to confirm that the sclera was not involved



Слика 8. Плавом бојом је означена површина коморног угла изражена кроз параметар ARA (0,25 μm)

Figure 8. Blue colour shows a chamber angle area represented through parameter ARA (0,25 μm)

ДИСКУСИЈА

УБМ омогућава визуелизацију следећих структура ока: рожњаче, склере, предње коморе, коморног угла, дужице, цилијарног тела, задње коморе, зонула, предње капсуле сочива, периферне ретине и очне аднексе (капак, сузни каналићи када су испуњени течностима) [1]. Код болесника приказаних у овом раду није било увек могуће јасно уочити све структуре предњег сегмента ока. Ограничење је било условљено индивидуалном грађом ока. Ово се понајвише односи на дубину предње коморе, имајући у виду да је фреквенција ултразвучних таласа која утиче на резолуцију добијене слике обрнуто сразмерна са дужином њиховог продора [2, 3]. Сонда која је коришћена у испитивању ствара ултразвучне таласе фреквенције 40 MHz. Друго ограничење односило се на ширину поља визуелизације на које зрак перпендикуларно пада, а коју сонда одређених особина омогућава. То практично значи да се на истом снимку нису могле сагледати све структуре предњег сегмента; тек се померањем сонде и инструзисањем болесника да погледа у одређеном правцу могла сагледати целокупна слика. Феномен атенуације ултразвучних таласа при проласку кроз ткива доводи до њиховог слабљења и за последицу има мање јасну

слику дубљих структура [1-3]. Међутим, код прва два приказана болесника испуњеност предње коморе течностима, односно ткивом које има способност да апсорбује ултразвучни талас, и последична атенуација нису онемогућиле приказивање структура предњег сегмента ока потребних за постављање или оповргавање упутне дијагнозе. У диференцирању тумора ириса и цилијарног тела УБМ има предност над Б-методом ултразвука [4], али на примеру другог приказаног болесника примећује се да се ове две методе допуњују.

Као и код конвенционалне Б-методе, и код УБМ разлика у рефлексивности два ткива помаже да се уоче границе између њих. У случају трећег приказаног болесника то је помогло да се направи разлика између ткива склере и туморског ткива хористома којем ту није место.

Индикације за примену УБМ су: глауком са структурним поремећајима предњег сегмента ока, тумори предњег сегмента ока, траума предњег сегмента ока, болести рожњаче и склере, процена позиције ИОЛ, болести конјунктиве и аднекса [1, 4-8]. У савременој дијагностици УБМ се често користи као метода избора приликом процене отворености коморног угла код глаукома затвореног угла [6, 9, 10]. Поготово се наглашава њен значај приликом процене и упоређивања

успешности различитих антиглаукоматозних терапија, хируршких и медикаментних, код глаукома затвореног и отвореног угла [5, 11]. Нове врсте имплантата које се користе у савременим антиглаукоматозним хируршким процедурама могу се визуелизовати помоћу УБМ, што омогућава посматрање њиховог опстанка током дужег временског периода [11]. Код болеснице оперисане због глаукома затвореног угла, упркос наизглед плиткој предњој комори, УБМ је указао на отвореност коморног угла у односу на референтне вредности и потврдио успешност претходно изведене хируршке антиглаукоматозне операције. Различити аутори приликом одређивања параметара отворености угла одлучују се за извођење мерења у једном или више квадранта дуж циркумференције коморног угла [9, 10]. Наша је намера да у даљој пракси приликом процене отворености коморног угла вршимо мерења

у сва четири квадранта ради добијања што потпунијих информација. Поред параметара којима смо се служили у процени, постоји још један број њих садржан у другачијим софтверским решењима УБМ уређаја [9].

Иако се УБМ примењује у клиничке сврхе већ скоро две деценије, интересовање за ову дијагностичку методу не јењава. Релативно кратак период у којем смо били у могућности да сагледамо дијагностичке моћи ове методе потврдио је значај корисних података које нам она може пружити приликом дијагностиковања промена на предњем сегменту ока.

НАПОМЕНА

Рад је приказан на Осмом конгресу офталмолога Србије, који је одржан 16-19. маја 2007. године у Београду.

ЛИТЕРАТУРА

1. Pavlin JC, Foster FS. *Ultrasound Biomicroscopy of the Eye*. New York: Springer-Verlag; 1995.
2. Guthoff R. *Ultrasound in Ophthalmologic Diagnosis. A Practical Guide*. New York: Thieme Medical Publishers, Inc; 1991.
3. Janev KG. *Ultrasonografija oka i orbite*. 2nd ed. Beograd: Medicinska knjiga; 1992.
4. Conway RM, Chew T, Goldchet P, Desai K, Lin S, O'Brien J. *Ultrasound biomicroscopy: role in diagnosis and management in 130 consecutive patients evaluated for anterior segment tumours*. Br J Ophthalmol. 2005;89(8):950-5.
5. He M, Friedman DS, Ge J, Huang W, Jin C, Cai X, et al. *Laser peripheral iridotomy in eyes with narrow drainage angles: ultrasound biomicroscopy outcomes. The Liwan Eye Study*. Ophthalmology. 2007;114(8):1513-9.
6. Nonaka A, Iwawaki T, Kukuchi M, Fujihara M, Mushida A, Kurimoto V. *Quantitative evaluation of iris convexity in primary angle closure*. Am J Ophthalmol. 2007;143(4):695-7.
7. Demirci H, Nelson CC. *Ultrasound biomicroscopy of upper eyelids structures in normal eyelids*. Ophtal Plast Reconstr Surg. 2007;23(2):122-5.
8. Hurwitz JJ, Pavlin CJ, Rhentulla el-K. *Identification of retained intracanalicular plugs with ultrasound biomicroscopy*. Can J Ophthalmol. 2004;39(5):533-7.
9. Yoo C, Oh JH, Kim YY, Jung Hr. *Peripheral anterior synechias and ultrasound biomicroscopic parameters in angle-closure glaucoma suspects*. Korean J Ophthalmol. 2007;21(2):106-10.
10. Quazzani BT, Berkani M, Ecoffet M, Lachkar Y. *Argon laser iridoplasty in the treatment of angle closure glaucoma with plateau iris syndrome*. J Fr Ophthalmol. 2006;29(6):625-8.
11. Contreras I, Noval S, Muroz-Negrete FJ, Reboledo G, Garcia-Feijoo J, de la Camara J. *Ultrasound biomicroscopy in deep sclerectomy with a new acrylic implant*. Arch Soc Esp Ophthalmol. 2006; 81(8):445-50.

Ultrasound Biomicroscopy in Diagnosis of Anterior Segment Pathology

Ivan Stefanović, Bojana Dačić-Krnjaja, Smiljka Djurić
Institute for Eye Diseases, Clinical Centre of Serbia, Belgrade, Serbia

SUMMARY

Introduction Ultrasound biomicroscopy (UBM) is a non-invasive diagnostic procedure, developed in order to achieve better visualization of the anterior segment of the eye. The first clinical images were made in March 1990. The use of UBM at the Institute for Eye Diseases, Clinical Centre of Serbia, began in February 2007.

Outline of Cases Due to a drop in visual acuity, the first patient was sent to the Institute for Eye Diseases, Clinical Centre of Serbia. The existence of the ciliary body tumour was suspected, so she underwent a UBM diagnostic procedure. UBM showed fibrin in the anterior chamber of the eye, occlusion of the pupil, and the absence of tumour. The second patient had a part of the chamber angle filled with solid lesion. UBM showed a solid tumour lesion filling the chamber angle in the lower part of the anterior chamber. The origin of the tumour was the ciliary body rather than the choroid which was shown by the B scan ultrasound. Lipodermoid was found by clinical examination of

the third patient. He underwent UBM in order to exclude the involvement of the sclera under the lesion. UBM visualized a subconjunctival lesion lying on the sclera, reaching the limbus of the cornea. The difference in ultrasound reflection of the two tissues helped us to confirm that the sclera was not involved. Our fourth patient underwent an antiglaucomatous procedure, and the assessment of the chamber angle opening was the reason for the UBM examination. Parameters measured in the lower quadrants (6 o'clock) that we managed to obtain were the following: AOD (250 µm) – 180 µm, AOD (500 µm) – 400 µm, TIA – 34.39 deg., ARA – 0.25 mm². Comparing them to normal values, we came to the conclusion that the chamber angle was open in the lower part of the anterior chamber.

Conclusion Ultrasound biomicroscopy gives us plenty of useful information when it comes to diagnosing the anterior chamber pathology.

Keywords: ultrasound biomicroscopy; ciliary body tumours; angle-closure glaucoma

Ivan SEFANOVIĆ

Institut za očne bolesti, Klinički centar Srbije, Pasterova 2, 11000 Beograd, Srbija
Tel.: +381(0)11 2688 997; Faks: +381 (0)11 2688 164; Email: ivanstef@net.rs