

Klinički centar Niš  
Ginekološko-akušerska klinika

Prikaz slučaja  
Case report  
UDK 618.33-073  
DOI:10.2298/MPNS1002123T

## PERINATALNI ISHOD KOD FETUSA ZAOSTALOG U RASTU SA ODSUTNIM ENDDIJASTOLNIM PROTOKOM KRVI U UMBILIKALNOJ ARTERIJI - PRIKAZ SLUČAJA

### PERINATAL OUTCOME OF GROWTH RESTRICTED FETUS WITH ABSENT ENDDIASTOLIC UMBILICAL BLOOD FLOW - CASE REPORT

Marija TASIĆ, Vekoslav LILIĆ, Jelena MILOŠEVIĆ, Milan STEFANOVIĆ i Vladimir ANTIĆ

**Sažetak** - Odsutan ili reverzan enddijastolni protok krvi u umbilikalnoj arteriji udružen je uglavnom sa lošim perinatalnim ishodom i visokim perinatalnim mortalitetom. Prikazan je slučaj prvoročke kod koje je u 27. gestacijskoj nedelji uočen izostanak dijastolnog protoka krvi u umbilikalnoj arteriji i početni intrauterini zastoj fetalnog rasta. U daljem toku trudnoće nije došlo do progresivnog pogoršanja doplerskih, kardiokotografskih i biofizičkih parametara iako je zastoj rasta bio sve evidentniji. Uz intenzivan nadzor stanja ploda dostignuta je potpuna fetalna zrelost i trudnica je nakon 10 nedelja (u 37. gestacijskoj nedelji) porođena elektivnim carskim rezom. Nadzor fetusa zaostalog u rastu u stanju hipoksije podrazumeva predviđanje faze dekompenzacije i dovršavanje trudnoće pre njenog razvoja. Glavni problem predstavlja velika individualna razlika plodova u dinamici prelaska iz faze kompenzacije u fazu dekompenzacije, te je osnovni opstetrički cilj prilikom praćenja fetusa zaostalog u rastu određivanje idealnog vremena i načina dovršavanja trudnoće.

**Ključne reči:** Fetus zaostao u rastu; Ishod trudnoće; Fetalna hipoksija; Kardiokotografija; Dopler ultrasonografija

#### Uvod

Problem sa otkrivanjem i rešavanjem stanja hipoksije ploda jedan je od najozbiljnijih i najtežih problema savremene perinatologije. Hronična hipoksija ploda razvija se postepeno i moguće je beležiti tipičan sled promena u doplerskim zapisima. Odsutan ili reverzan enddijastolni protok krvi u umbilikalnoj arteriji udružen je uglavnom sa lošim perinatalnim ishodom i visokim perinatalnim mortalitetom što umnogome zavisi od gestacijske starosti [1]. Produženje boravka u uslovima hipoksemije postepeno dovodi do iscrpljivanja mehanizama zaštite i progresivnog razvoja niza patofizioloških događaja koji kulminiraju prestankom srčane akcije i smrću ploda [2].

Svrha nadzora fetusa zaostalog u rastu u stanju hipoksije upravo je predviđanje faze dekompenzacije i dovršavanje trudnoće pre njenog razvoja. Osnovni problem predstavlja velika individualna razlika plodova u dinamici prelaska iz faze kompenzacije u fazu dekompenzacije. Gestacijska starost ploda predstavlja kritičnu komponentu pri donošenju odluke o vremenu dovršavanja trudnoće. Postupak je naročito delikatan u trudnoći između 25. i 32. gestacijske nedelje, kada svaki dan produženja boravka u uterusu može povisiti stopu preživljavanja za 1-2% [3]. Odgađanje porođaja dok fetalni distress ne postane evidentan može dovesti do intrauterine smrti ploda ili pak rane neonatalne smrti, te je osnovni opstetrički cilj prilikom praćenja fetusa zaostalog u rastu određivanje idealnog vremena i načina dovršavanja trudnoće.

#### Prikaz slučaja

Na Kliniku za ginekologiju i akušerstvo Kliničkog centra u Nišu primljena je prvoročka stara 41. godinu, u 34. nedelji gestacije zbog fetalnog intrauterinog zastoja u rastu i odsutnog enddijastolnog protoka krvi u umbilikalnoj arteriji. Trudnoća je tačno datirana i do dana prijema kontrolisana ambulantno. Ultrazvučnim pregledom u 12. gestacijskoj nedelji isključeni su ultrazvučni markeri hromozomopatija, a u 17. nedelji gestacije analiza uzorka amnijske tečnosti pokazala je da se radi o normalnom muškom kariogramu. Iz lične anamneze izdvajamo urođeno iščašenje kukova sa posledičnim poremećajem hoda.

U 27. gestacijskoj nedelji ultrazvučni biometrijski parametri pokazuju da fetalni rast odgovara 25. nedelji gestacije uz adekvatnu količinu plodove vode. Posteljica je lokalizovana levo na zadnjem zidu uterusa. Doplersko merenje protoka krvi u uterinim arterijama pokazuje blagi *notch* i povišene vrednosti indeksa otpora (RI) u desnoj (0,70), te granične vrednosti istog indeksa u levoj uterinoj arteriji. U isto vreme, u umbilikalnoj arteriji zabeležen je izrazito visok otpor protoku krvi, do potpunog odsustva enddijastolnog protoka prilikom tri merenja na različim segmentima umbilikalne arterije (Slika 1a) uz indeks pulsatilnosti (PI) od 2,24. Srednja moždana arterija ne pokazuje znake vazodilatacije. Ponovnim sagledavanjem fetalne ehoanatomije nije uočeno postojanje fetalnih anomalija.

Nakon dve nedelje, nalaz u umbilikalnoj arteriji je sličan prethodnom nalazu sa visokom pulsatilnošću (2,11) i visokim indeksom otpora (0,85) na


**Skraćenice**

|     |                     |
|-----|---------------------|
| RI  | - indeks otpora     |
| PI  | - pulsativni indeks |
| CTG | - kardiotohografija |

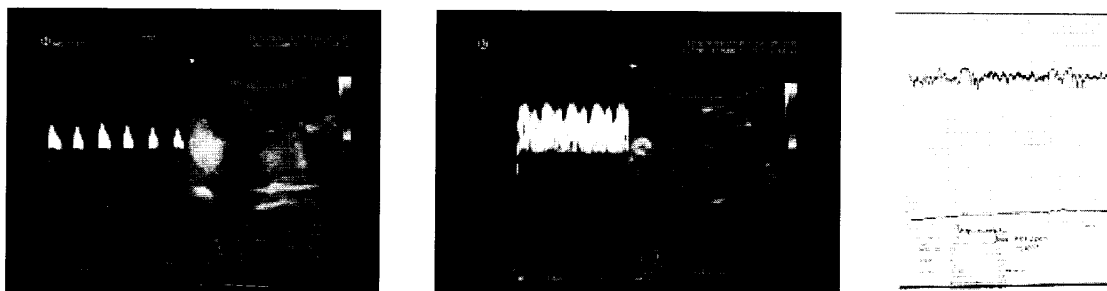
mestu placentne insercije pupčanika, dok se na ostalim segmentima duž pupčane arterije ne beleži protok krvi u dijastoli (Slika 1b). U srednjoj moždanoj arteriji ponovo se ne uočavaju znaci kompenzatorne vazodilatacije. Pacijentkinja je hospitalizovana u 34. gestacijskoj nedelji, kada i dalje nema protoka u dijastoli u umbilikalnoj arteriji. Protok

kroz srednju moždanu arteriju ima pulsativni indeks 1,25 i indeks otpora 0,70. Količina plodove vode je adekvatna, a razlika u rastu iznosi 4 nedelje. Kardiotokogram beleži urednu bazalnu frekvenciju uz očuvanu varijabilnost u oba aspekta, bez sporadičnih i periodičnih fenomena.

U 35. nedelji gestacije nalaz u pupčanoj arteriji ostaje isti (Slika 2a), a protok u srednjoj moždanoj arteriji odlikuje blagi pad pulsativnosti (PI=1,11), kao i smanjenje indeksa otpora (RI=0,60). Venski protoci (*ductus venosus* i umbilikalna vena) su bez patoloških promena (Slika 2b). Biometrijski para-




**Slika 1.** Odsutan enddijastolni protok u umbilikalnoj arteriji u: a) 27. nedelji gestacije, b) 29. nedelji gestacije  
**Fig. 1.** Absent end-diastolic umbilical blood flow. a) 27<sup>th</sup> gestation week; b) 29<sup>th</sup> gestation week



**Slika 2.** 35. nedelja gestacije: a) odsutan enddijastolni protok u umbilikalnoj arteriji; b) uredan protok kroz venski duktus; c) normalan kardiotohogram u odsustvu uterine aktivnosti

**Fig. 2.** 35<sup>th</sup> gestation week: a) absent end-diastolic umbilical blood flow; b) normal ductus venosus blood flow; c) normal cardiotocogram without uterine activity



**Slika 3.** 37. nedelja gestacije: a) odsutan enddijastolni protok u umbilikalnoj arteriji; b) hipotrofični neonatus; c) posteljica  
**Fig. 3.** 37<sup>th</sup> week of gestation: a) absent end-diastolic umbilical blood flow; b) underdeveloped newborn; c) placenta

metri odgovaraju 30. gestacijskoj nedelji, a količina plodove vode je i dalje adekvatna. Kardiotokografski se ne beleže promene varijabilnosti, kao ni prateći fenomeni (Slika 2c).

Do 37. gestacijske nedelje nema bitnijih promena rezultata doplerskih merenja, kao ni izgleda kardiotokografske krivulje (Slika 3a). Biometrijski parametri ukazuju na dalju stagnaciju fetalnog intrauterinog rasta. S obzirom na verovatno postignutu zrelost fetalnih pluća, odlučeno je da se trudnoća dovrši elektivnim carskim rezom.

Rođeni neonatus je muškog pola, telesne mase 1850 g, dužine 46 cm, gestacijske starosti oko 37 nedelja, hipotrofičan, lako sniženog tonusa, bez vidljivih anomalija (Slika 3b,c). Apgar skor na rođenju iznosi 8. Acidobazni status na rođenju je u granicama normale. Laboratorijski parametri ukazuju na hipoglikemiju (1,2 mmol/l) i niske vrednosti proteina u serumu (43,8 g/l). Novorođenče je smešteno u inkubator uz dodatni kiseonik (2 l difuzno). Ultrazvučni pregled srca i centralnog nervnog sistema ne ukazuje na postojanje patoloških promena. Neurološki status deteta je uredan.

### Diskusija

U uslovima smanjene perfuzije posteljica se slabije razvija, a grananje resica, vilusa, u kotiledonima zaostaje [4]. Neadekvatno grananje resica, kao i propadanje zbog degenerativnih procesa smanjuje površinu kapilarne mreže i dovodi do povećanja otpora strujanju krvi u terminalnim čupicama, što se očituje povećanjem otpora u umbilikalnoj arteriji. Najmanje 60% posteljičnih krvnih sudova mora biti obliterirano pre nego se to očituje u doplerskom zapisu [5,6].

Kako u kapacitetu posteljice postoji široka biološka rezerva, ona može da zadovolji vitalne potrebe ploda. Međutim, kada potrebe ploda nadmašuju kapacitet posteljice, doći će do razvoja tipične placentalne insuficijencije, što se doplerski manifestuje kao povećanje otpora u aorti ploda i kao snižavanje otpora u moždanoj cirkulaciji. Ovakvo stanje može da potraje različito dugo i izraz je krajnjeg stepena kompenzatorne faze ploda u uslovima hipoksemije. Klinički pristup u ovoj fazi zavisi od gestacijske starosti ploda. Neki opstetričari smatraju da kod plodova gestacijske starosti preko 34 nedelje treba odmah dovršiti trudnoću. Drugi tu granicu pomeraju na 32. gestacijsku nedelju [7]. Kliničko iskustvo polazalo je da plodovi kod kojih je ranije došlo do znakova razvoja zastoja u rastu češće mogu duže „izdržati“ ovakvo stanje.

Napredovanjem hipoksičnih promena na srcu dolazi do postepenog slabljenja snage miokarda sa razvojem izostanka ili povratnog protoka tokom diastole u aorti i u umbilikalnoj arteriji. Znakovi dekompenzacije srca ploda ogledaju se kako u poremećaju protoka u arterijskom, tako i u promenama protoka krvi u venskom sistemu ploda. U donjoj šupljijoj veni raste komponenta povratnog protoka, protok u duktusu venosusu se smanjuje i postaje

delom povratan, a u teškim stanjima hipoksije dolazi do pojave pulsacija u umbilikalnoj veni [8]. Kardiotokogram pokazuje gotovo potpuni izostanak varijabilnosti. Ovakvi nalazi govore o vrlo teškom, preterminalnom, stepenu hipoksije te je perinatalni mortalitet plodova porođenih u ovakvom stanju veoma visok. Kada počnu promene u venskoj cirkulaciji, što označava početnu dekompenzaciju fetalnog srca, potrebno je bez oklevanja dovršiti trudnoću. Mnogi autori se slažu da je analiza venskog protoka krvi najznačajniji parametar u predikciji perinatalnog ishoda i određivanju vremena dovršavanja trudnoće [9], čak značajniji od odsutnog ili reverznog toka krvi tokom diastole u umbilikalnoj arteriji ili pojave *brain sparing* fenomena [10] naročito pre 32. nedelje gestacije. Terminalna faza hipoksičnih promena ogleda se u gubitku kompenzatorne vazodilatacije u moždanim arterijama [11]. Ove se promene povezuju sa teškim, ireverzibilnim oštećenjima moždanog tkiva zbog ishemije, konsekutivnog edema i acidoze. Kardiotokogram pokazuje sinusoidnu krivulju, nerefleksne deceleracije, bradikardiju koja se produbljuje do prestanka srčane akcije. U fazi terminalnog gubitka vazodilatacije moždanih krvnih sudova prognoza je infaustna i trebalo bi izbegavati nanošenje operativne traume majci zbog ireverzibilnih oštećenja fetalnog mozga.

Kod ranog izostanka diastolnog protoka krvi u umbilikalnoj arteriji potrebno je kariotipizacijom isključiti hromozomopatije [12]. Razdoblje između pojave izostanka ili obrnutog diastolnog protoka u umbilikalnoj arteriji i gubitka oscilatornosti u CTG zapisu različito je od slučaja do slučaja. Ovo razdoblje može da traje i nekoliko nedelja [13]. U našem prikazu slučaja u 27. gestacijskoj nedelji uočen je izostanak diastolnog protoka krvi u umbilikalnoj arteriji i početni zastoj rasta. U daljem toku trudnoće nije došlo do progresivnog pogoršanja doplerskih, kardiotokografskih i biofizičkih parametara iako je zastoj rasta bio sve evidentniji. Uz intenzivan nadzor stanja ploda dostignuta je potpuna fetalna zrelost i trudnica je nakon 10 nedelja (u 37. gestacijskoj nedelji) porođena elektivnim carskim rezom. Neki autori smatraju da bi u slučaju poremećaja enddiastolnog protoka krvi u umbilikalnoj arteriji trebalo odmah dovršiti trudnoću [13]. Drugi smatraju da bi, radi postizanja plućne zrelosti, trebalo prolongirati trudnoću te je prekinuti pre nego nastanu ozbiljnija fetalna oštećenja [14]. Očigledno je da i dalje postoji dilema u vezi sa utvrđivanjem optimalnog vremena za porođaj kod ranog intrauterinog zastoja fetalnog rasta [15]. Iako neke studije upućuju na to da je dopler umbilikalne arterije klinički vredniji u predikciji perinatalnog morbiditeta i mortaliteta od kardiotokografije [16], mišljenja smo da se treba osloniti na obe metode, jer se one međusobno nadopunjuju.

### Zaključak

Nadzor fetusa zaostalog u rastu u stanju hipoksije podrazumeva predviđanje faze dekompenzacije

i dovršavanje trudnoće pre njenog razvoja. Glavni problem predstavlja velika individualna razlika plodova u dinamici prelaska iz faze kompenzacije u fazu dekompenzacije, te je osnovni opstetrički cilj

prilikom praćenja fetusa zaostalog u rastu određivanje idealnog vremena i načina dovršavanja trudnoće.

### Literatura

1. Kingdom JC, Burell SJ, Kaufmann P. Pathology and clinical implications of abnormal umbilical artery Doppler waveforms. *Ultrasound Obstet Gynecol* 1997;9:71-86.
2. Hafner T, Kurjak A. Estimation of fetal condition and clinical management in hypoxic fetus. In: Kurjak A, editor. *Ultrasound in obstetrics and gynecology*. Zagreb: Art studio Azinović; 2000:418-22.
3. Soothill PW, Nicolaides KH, Bilardo CM, et al. Relation of fetal hypoxia in growth retardation to mean blood velocity in the fetal aorta. *Lancet* 1986;2:1118-20.
4. Boyd PA, Scott A. Quantitative structural studies on human placentas associated with pre-eclampsia, essential hypertension and intrauterine growth retardation. *Br J Obstet Gynaecol* 1985;92(7):714-21.
5. Trudinger B, Cook CM. Doppler umbilical and uterine flow waveforms in severe pregnancy hypertension. *Br J Obstet Gynaecol* 1990;97:142-8.
6. Giles W, Trudinger B, Baird P. Fetal umbilical artery flow velocity waveforms and placental resistance: pathological correlations. *Br J Obstet Gynaecol* 1985;92:31-6.
7. Hartung J, Kalache KD, Heyna C, Heling KS, Kuhlig M, Wauer R, et al. Outcome of 60 neonates who had ARED flow prenatally compared with a matched control group of appropriate-for-gestational age preterm neonates. *Ultrasound Obstet Gynecol* 2005;25(6):566-72.
8. Goncalves LF, Romero R, Silva M, Ghezzi F, Soto A, Munoz H, et al. Reverse flow in the ductus venosus: an ominous sign. *Am J Obstet Gynaecol* 1995;172:166.
9. Dubiel M, Breborowicz GH, Gudmundsson S. Evaluation of fetal circulation redistribution in pregnancies with absent or reversed diastolic flow in the umbilical artery. *Early Hum Dev* 2003;71(2):149-56.
10. Schwarze A, Gembruch U, Krapp M, Katalinic A, Germer U, Axt-Fliedner R. Qualitative venous Doppler flow waveforms analysis in preterm intrauterine growth-restricted fetuses with ARED flow in the umbilical artery-correlation with short-term outcome. *Ultrasound Obstet Gynecol* 2005;25(6):573-9.
11. Luzi G, Clerici G, Taddei F, Di Renzo GC. Cerebral circulation in normal and growth retarded fetuses. *Ultrasound Obstet Gynecol* 1995;6:71.
12. Hecher K, Spornol D, Wimmer-Hebein D, Zierler H, Szalay S. Doppler sonography of the umbilical artery in fetuses with abnormal ultrasound findings and/or chromosomal abnormalities. *Geburtshilfe Frauenheilkd* 1992;52:275-82.
13. Vergani P, Roncaglia N, Locatelli A, Andreotti C, Crippa I, Pezzullo JC, et al. Antenatal predictors of neonatal outcome in fetal growth restriction with absent end-diastolic flow in the umbilical artery. *Am J Obstet Gynecol* 2005;193(3):1213-8.
14. Seyam YS, Al-Mahmeid MS, Al-Tamimi HK. Umbilical artery Doppler flow velocimetry in intrauterine growth restriction and its relation to perinatal outcome. *Int J Gynaecol Obstet* 2002;77(2):131-7.
15. Romero R, Kalache KD, Kadar N. Timing the delivery of the preterm severely growth-restricted fetus: venous Doppler, cardiotocography or the biophysical profile. *Ultrasound Obstet Gynecol* 2002;19:118-21.
16. Bilardo CM, Wolf H, Stigter RH, Ville Y, Baez E, Visser GHA, et al. Relationship between monitoring parameters and perinatal outcome in severe, early intrauterine growth restriction. *Ultrasound Obstet Gynecol* 2004;23:119-25.

### Summary

#### Introduction

Absent or reversed end-diastolic blood flow in the umbilical artery is usually associated with poor perinatal outcome and high perinatal mortality rate.

#### Case report

We present the case of a pregnant woman with absent end-diastolic blood flow in the umbilical artery in the 27<sup>th</sup> week of pregnancy with initial restriction of fetal growth. Although it was more and more obvious that the fetal growth was hindered, the Doppler, cardiotocographic and biophysical parameters did not get any worse as the pregnancy developed. The full fetal maturation was reached after the intense monitoring of the fetal

condition and the pregnancy was terminated in the 37<sup>th</sup> week by elective Cesarean section.

#### Conclusion

The basic purpose of prenatal fetal monitoring in the situation of hindered fetal growth with chronic hypoxia is to predict the phase of decompensation and to terminate pregnancy before it is developed. The major problem is in great individual variations at the moment of development of decompensation phase, so the major obstetric aim in the monitoring of the fetus hindered in growth is to determine the optimal time and way of delivery.

**Key words:** Fetal Growth Retardation; Pregnancy Outcome; Fetal Hypoxia; Cardiotocography; Ultrasonography, Doppler

Rad je primljen 10. XII 2007.

Prihvaćen za štampu 24. III 2008.

BIBLID.0025-8105:(2009):LXII:1-2:123-126.