

## EKSTREMNA PROPAGACIJA GERMINOMA PINEALNE REGIJE U ČETVRTU MOŽDANU KOMORU

Miodrag Peulić, Miroslav Vujadinović, Vojin Kovačević, Ljubomir Krstić, Radivoje Nikolić i Milorad Veljković  
Centar za neurohirurgiju, Klinički centar „Kragujevac“, Kragujevac

## EXTREME PROPAGATION PINEAL REGION GERMINOMA IN FOURTH CEREBRAL VENTRICLE

Miodrag Peulic, Miroslav Vujadinovic, Vojin Kovacevic, Ljubomir Krstic, Radivoje Nikolic, Milorad Veljkovic  
Center for Neurosurgery, Clinical Center "Kragujevac", Kragujevac, Serbia

### SAŽETAK

Najčešći tumori pinealne regije su germinomi koji čine dve trećine svih germinativnih intrakranijalnih tumora. Incidenca tumora pinealne regije je najveća između dvadesete i tridesete godine života. Klinička prezentacija tumora pinealne regije odgovara simptomima i znacima povišenog intrakranijalnog pritiska uz tipične manifestacije pinealnih tumora. U našem radu prikazan je pacijent muškog pola, starosti 20 godina, koji je hospitalizovan zbog vrtoglavice, upornog povraćanja, nestabilnosti pri hodu, zbunjenosti i oslabljenog sluha. Neuroradiološkim metodama dijagnostikovao je intrakranijalni ekspanzivni proces lokalizovan u IV, III moždanoj komori i u regionu pinealne žlezde, uz radiološke znake akutizacije unutrašnjeg hidrocefalusa. Posle drenažne operacije ugradnje ventrikuloperitonealnog šanta, sprovedena je i reduktivna operacija tumora. Patohistološki nalaz je ukazao na to da je reč o germinomu. U postoperativnom toku je sprovedena i zračna terapija. Kontrolni snimci ne ukazuju na postojanje resta, niti recidiva tumora. Tumor prikazan u ovom radu je dugo vremena bio klinički nem, što i jeste specifičnost ovog slučaja. Ishod lečenja germinoma operativnim putem, kome sledi zračna terapija, veoma je dobar; naročito ako je tumor dijagnostikovao u ranoj fazi što potvrđuje i ovde prikazan slučaj.

**Cljučne reči:** pinealna žlezda, germinom, četvrta komora.

### UVOD

Pinealni region je anatomski region mozga koju ograničavaju prema dorzalno splenium corpus callosa i tela chorioidea, dok ventralnu granicu čini kvadrigeminalna ploča i tectum mesencephalii. Rostralno se ovaj region pruža do zadnjeg dela treće komore. Lateralne granice čine gornji cerebelarni pedunkuli, a kaudalno cerebelarni vermis. Pinealna žlezda je kod čoveka povezana sa sekrecijom hormona, cirkadijalnim ritmom, regulacijom menstrualnog ciklusa, funkcijom nadbubrega i štitaste žlezde. Inervisana je od simpatičkih vlakana gornjeg cervikalnog regiona.

Tumori pinealne žlezde potiču od pinealnih ćelija. U oko 20% slučajeva je reč o pinealomu i pineoblastomu. U ovoj regiji se javljaju tumori intersticijalnih ćelija i

### ABSTRACT

The most common tumors of the pineal region are germinomas, and they make up two thirds of all intracranial germ tumors. The incidence of tumors of the pineal region is the highest in population between twenty and thirty years of age. The clinical presentation of tumors of pineal region corresponding to the symptoms and signs of increased intracranial pressure with typical manifestations for pineal region tumors. In our paper a male patient, twenty years old, was hospitalized because of dizziness, persistent vomiting, instability when walking, confusion and impaired hearing. By using computed tomography intracranial expansive process were diagnosed, localized in the fourth and third cerebral chamber and in pineal region, with radiological signs of internal hydrocephalus. Following the ventriculoperitoneal shunt surgical procedure, tumor reductive surgery was conducted. Histopathological finding indicated that this was germinoma. During the postoperative period radiotherapy was conducted as well. Control neuroimaging procedures did not indicate the existence of rest, nor recurrent tumor. The tumor presented in this paper had been clinically silent for long, which is the peculiarity of the case. The outcome of surgically treating germinoma, which follow the radiotherapy and chemotherapy, is very good, especially if the tumor is diagnosed at an early stage, as evidenced by the case presented here.

**Key words:** pineal gland; germinoma; fourth ventricle.

germinativnih ćelija, koji čine i najčešće tumore ovog regiona. Najčešći tumori pinealne regije su germinomi koji čine dve trećine svih germinativnih intrakranijalnih tumora. Incidenca tumora pinealne regije je najveća između 20–30 godine života. Teratomi i horiokarcinomi su češći u pedijatrijskoj populaciji, dok je kod mlađih osoba češći germinom, embrionalni karcinom, endodermalni sinus tumor i nezreli teratom. Germinom je retka primarna intrakranijalna neoplazma identične histopatološke strukture kao seminom testis ili disgerminom jajnika. Nastaje uvek u srednjoj liniji, u supraselarnoj regiji ili u pinealnom regionu. Izuzetno dobro reaguje na zračnu terapiju.

Klinička prezentacija tumora pinealne regije odgovara simptomima i znacima povišenog intrakranijalnog pritiska

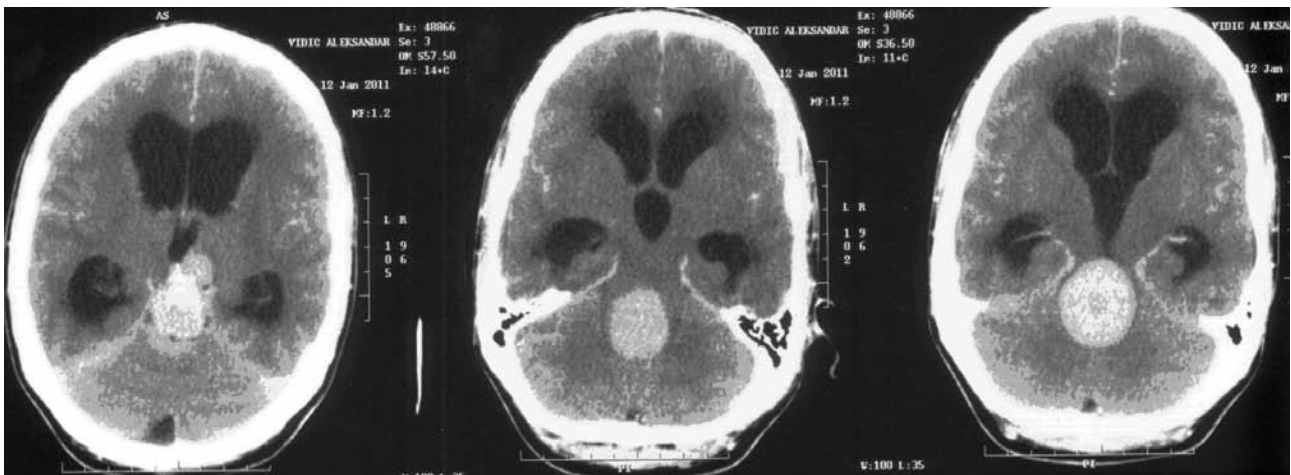
uz tipične manifestacije pinealnih tumora u vidu sindroma Parinaud zbog pritiska na tectum mesencephalii, sindroma aqueductusa cerebri Sylvii, razvoja obstruktivnog hidrocefalusa i centralne gluvoće. Parinaud sindrom podrazumeva paralizu akomodacije i konvergencije, supranuklearnu paralizu pogleda na gore i retrakciju očnih kapaka. Sindrom aqueductusa cerebri pored znakova Parynoovog sindroma podrazumeva i paralizu pogleda na dole. Centralna gluvoća je retka simptomatologija lezije pinealne regije i nastaje kao posledica bilateralne lezije oba donja coliculusa, koji predstavljaju primarne akustičke centre.

Pored navedenih sindroma, kod tumora pinealne regije, kod dečaka, javlja se i pubertas praecox. Rani pubertet karakterističan je za germinom i horiokarcinom, zbog sekrecije  $\beta$ HCG-a u cerebrospinalnu tečnost, čime se postiže luteinizirajućem hormonu sličan efekat. U radiološkoj dijagnostici tumora pinealne regije sa primenjuju CT i MR pregled endokranijuma. U dijagnostici se koriste i klinički tumor markeri kao što su placentalna alkalna fosfataza,  $\alpha$  fetoprotein i  $\beta$  HCG, u serumu i likvoru.

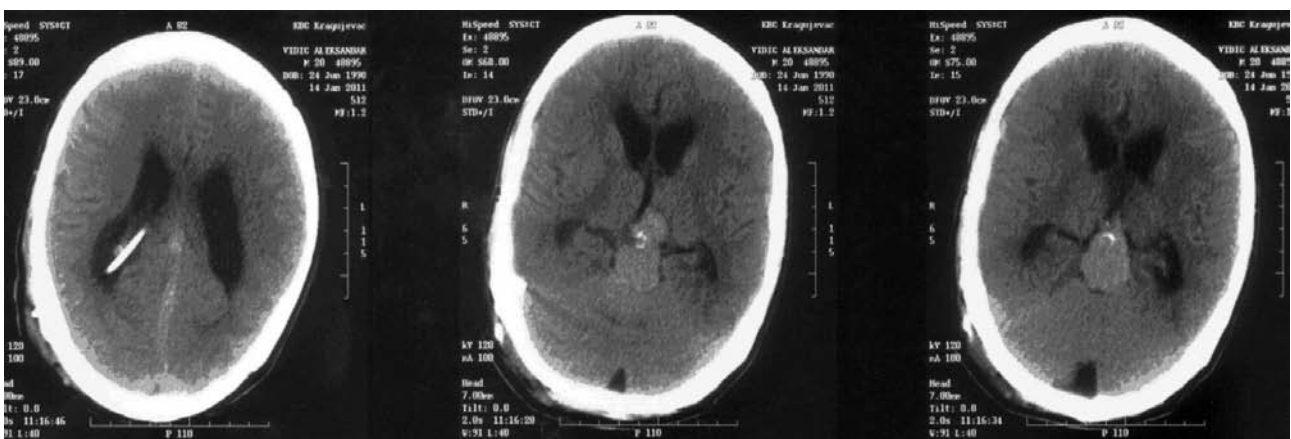## PRIKAZ SLUČAJA

Bolesnog muškarca, starog 20 godina, primio je u Klinički Centar Kragujevac neurolog zbog vrtoglavice, upornog povraćanja, nestabilnosti pri hodu, zbunjenosti i oslabljenog sluha. Pacijent je tri meseca unazad imao bol u vratnom i potiljačnom regionu, kao i nesigurnost pri hodu. CT pregledom endokranijuma, koji je indikovao neurolog, uočena je velika ekspanzivna lezija koja je lokalizovana u IV, III komori i u regionu pinealne žlezde, uz radiološke znake akutizacije unutrašnjeg hidrocefalusa (slika 1a).

Bolesnik je zbog neposredne ugroženosti od akutizacije unutrašnjeg hidrocefalusa, hitno preveden u Centar za neurohirurgiju i posle preoperativne pripreme operisan u opštoj endotrahealnoj anesteziji, pri čemu je sa desne strane ugrađen sistem za drenažu likvora, ventrikuloperitonealni šant, s pumpicom za srednji pritisak. Postoperativno se kod pacijenta značajno popravlja stanje svesti, uz održavanje nestabilnosti pri hodu. Kontrolni CT pregled endokranijuma potvrdio je restituciju hidrocefalusa (slika 1b).



Slika 1a. Inicijalni CT pregled endokranijuma pri prijemu pacijenta.



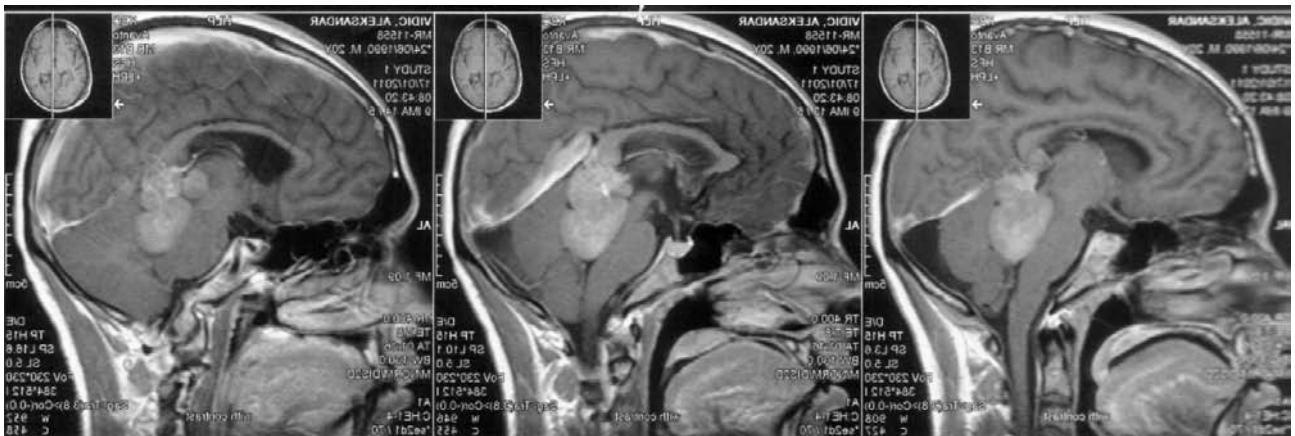
Slika 1b. CT nalaz nakon ugradnje V-P shunt-a.

U postoperativnom toku urađen je MR pregled endokranijuma, a u sklopu pripreme za operaciju ekspanzivnog procesa. MR pregled endokranijuma ukazao je na ekspanzivnu intrakranijalnu hiperinteznu promenu na T1 sekvenci koja ispunjava IV i III moždanu komoru, aqueductus Sylvi i okupira pinealnu regiju. Preoperativna radna dijagnoza je bila ekspanzivni proces u četvrtoj moždanoj komori (slika 2a).

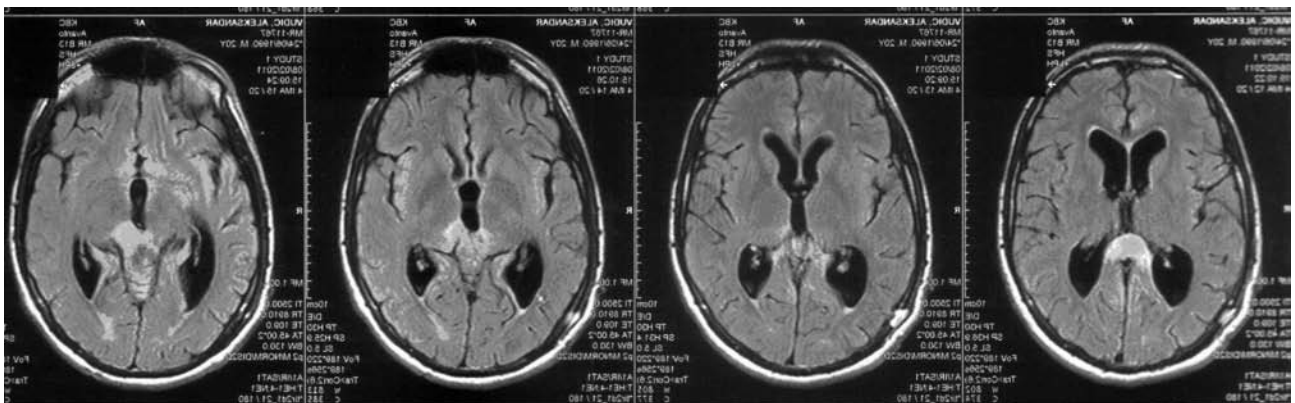
U toku pripreme za operaciju opisanog ekspanzivnog procesa, petog dana po ugradnji V-P šanta dolazi do porasta temperature, praćenog leukocitozom i porastom CRP. Imajući u vidu preteču inkarceraciju, uz primenu antibiotika pristupi se direktnoj operaciji tumora. Zbog lokalizacije u četvrtoj moždanoj komori pristupi se subokcipitalnim pristupom, kroz vermisa, preko krova četvrte komore, tumorskoj masi koja ispunjava četvrtu komoru. Intraoperativno se uočava da je tumor u potpunosti neadherentan za zidove četvrte komore. Posle intratumorske redukcije, tumor se u potpunosti odstrani iz četvrte i treće komore. Nakon učinjene redukcije, prikaže se deo tumora koji je lokalizovan u pinealnom regionu, gde je u intimnom kontaktu sa v.Galeni i vv.cerebri internaee, kao i sa pulvinarom talamusa. Zbog izbora pristupa i nemogućnosti potpune vizuelizacije pinealne regije, u ovoj fazi je završena redukcija tumora.

U postoperativnom toku kod pacijenta nije uočen dodatni neurološki deficit. Održava se febrilnost kod bolesnika zbog čega se uzima hemokultura i urinokultura. Nalazi uzetih uzoraka su ostali sterilni. Na ponovljenoj radiografiji pluća, kao i na multislajmsnom CT snimku pluća i trbuha dobija se uredan nalaz. Imajući u vidu da su isključeni drugi razlozi infekcije, posumnja se na kontaminaciju sistema V-P šanta zbog čega se sistem odstrani i vrh kranijalnog dela sistema kao i likvor pošalju na bakteriološki pregled. Dobija se rezultat bakteriološkog pregleda infekcije sa *Acinetobacter Bowmani*, zbog čega se u terapiju uključuje Ampicilin (Ampisulcilin), nakon konsultacije sa kliničkim farmakologom. U daljem toku lečenja bolesnik je afebrilan, bez leukocitoze i sa vrednostima CRP-a u referentnim vrednostima. Kontrolni MR pregled endokranijuma pokazuje manji rest tumora u pinealnom regionu i blago dilatiran komorni sistem (slika 2b).

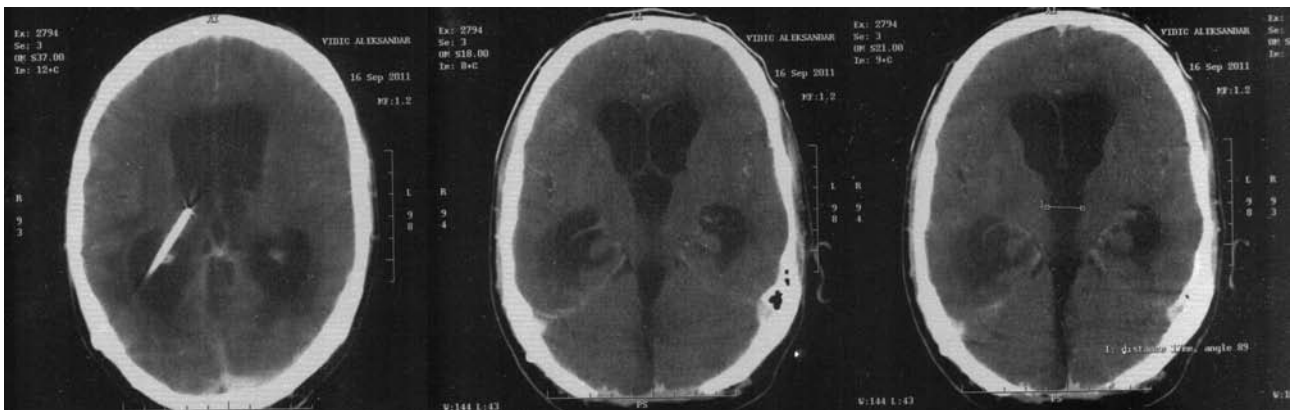
Tokom hospitalizacije je stigla patohistološka verifikacija tumora. Imunohistohemijskim ispitivanjem je potvrđeno da je reč o germinomu pinealnog regiona. Bolesnik je prikazan Konzilijumu za centralni nervni sistem koji je doneo odluku o sprovođenju zračne terapije. Takođe je tokom lečenja uzet uzorak likvora i seruma za određivanje tipičnih tumorskih markera za tumore



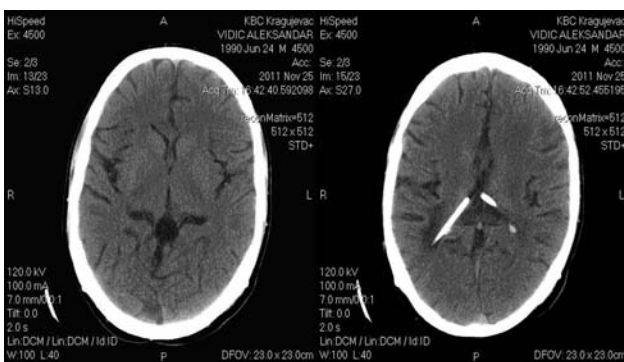
Slika 2a. Preoperativni MR nalaz.



Slika 2b. Postoperativni MR nalaz.



Slika 3. CT nalaz nakon ugradnje V-P šanta sa desne strane.



Slika 4. CT nalaz nakon ugradnje V-P šanta i sa leve strane.

pinealnog regiona. Sproveden je MR pregled kraniospinalne osovine da bi se isključila eventualna likvorna diseminacija tumora.

MR pregled kraniospinalne osovine nije ukazao na postojanje znakova diseminacije tumorskog procesa. Vrednosti beta-horionskog gonadotropina i alkalne fosfataze u serumu i likvoru su bile u granicama normalnih vrednosti.

Posle sprovedene zračne terapije i osam meseci od sprovedenog operativnog lečenja tumora, urađen je kontrolni CT pregled endokranijuma kojim se potvrđuje da nema radioloških znakova rest/recidiva tumora. Istim pregledom uočavaju se radiološki znaci ponovne akutizacije hidrocefalusa, zbog čega je bolesnik ponovo primljen u Centar za neurohirurgiju. Tokom ponovne hospitalizacije pacijentu je ugrađen sistem za drenažu likvora s desne strane. Uprkos kliničkog poboljšanja kod bolesnika ne dolazi i do radiološkog poboljšanja hidrocefalusa (slika 3). Zbog toga je kod pacijenta, kao i zbog ponovnog javljanja glavobolja i nestabilnosti pri hodu nakon dva meseca ugrađen sistem za drenažu likvora i s leve strane. CT pregled endokranijuma je ukazao na potpunu regresiju hidrocefalusa, što je praćeno i povlačenjem subjektivnih tegoba pacijenta, kao i poboljšanjem kliničkog statusa (slika 4).

## DISKUSIJA

Intrakranijalni germinomi su relativno retke neoplazme sa varijabilnom incidencom u različitim delovima sveta. U zapadnoj literaturi incidenca je 0,3–0,5% u odnosu na sve primarne intrakranijalne tumore, a oko 3% među tumorima u dece. Ovi tumori imaju pik u pojavljivanju u drugoj dekadi života. Germinom se svrstava u grupu intrakranijalnih germinativnih tumora, u koju se još ubrajaju i embrionalni karcinom, Yol sac tumor (tumor endodermalnog sinusa), horiokarcinom, teratom i mešovite varijante. Germinom je najčešći među njima i obuhvata oko 60% svih intrakranijalnih tumora germinativnih ćelija. Germinomi obično nastaju u srednjoj liniji centralnog nervnog sistema, kao i svi ekstragonadnalni germ ćelijski tumori. Tipična lokalizacija je u pinealnoj i supraselarnoj regiji, uključujući regiju treće komore i hipotalamusa. Kao druge, atipične, lokalizacije germinoma u literaturu se opisuju: bazalne ganglije (1) i talamus, intramedularno (2), hipofiza, mezencefalom (3), cerebellum (4) i pontocerebelarni ugao. Opisano je i šest slučajeva primarnog germinoma lokalizovanog u četvrtoj komori i moždanom stablu (5, 6).

Germinom se prilikom CT pregleda endokranijuma prikazuje kao izodenzan ili lako hiperdenzna masa, koja se diskretno prebojava kontrastom. MR pregledom endokranijuma germinomi se vizualizuju kao izointenzni u poređenju sa belom masom na T1 sekvenci i diskretno hiperintenzni u T2 sekvenci. Sa aplikacijom gadolinijuma dolazi do intenzivnog prebojavanja. Germinomi mogu izgledati kao cistične ili solidne tumorske mase.

Makroskopski izgled germinoma je u vidu slabo definisane lezije, koja ima tendenciju ka infiltraciji okolnih struktura. Kada je u pinealnoj regiji, pinealna žlezda je često u potpunosti zamenjena tumorom, a ponekad tumor egzistira neposredno uz žlezdu. U supraselarnoj regiji se može javiti u vidu diskretne mase koja vrši kompresiju na optički aparat i hipotalamus, imitirajući na taj način gliom. Površina tumora je mekana,

a sam tumor je trošan, granularnog izgleda i sivkasto-roze boje. Često se mogu uočiti i manje intratumorske hemoragije.

Mikroskopski, germinomi imaju karakterističan izgled. Kod tumora regije pinealne žezde, uočavaju se lobusi neoplastičnih ćelija koji su iregularne veličine i podeljeni su tankim septama, ali često neoplastična infiltracija može biti difuzna i loše definisana, posebno kada se javlja u supraselarnoj regiji. Dve različite ćelijske populacije postoje u uzorcima germinoma: okrugle neoplastične ćelije sa velikim centralno postavljenim jedrom (neoplastične germinativne ćelije) i limfociti. Neoplastične germinativne ćelije imaju jedro sa svetlom citoplazmom, izraženim jedarcem, i nešto eozinofilne citoplazme koja sadrži varijabilne količine glikogena. Veruje se da limfociti predstavljaju reakciju domaćina na tumor i većina njih su T limfociti. Imunohistohemijskim tehnikama se dokazuje prisustvo enzima alkalne placentalne fosfataze u većini germinoma (75–100%). Prisustvo ovog enzima je takođe znatno ređe u drugim germinativnim tumorima, ostalim tumorima, kao i u zdravim tkivima. Germinom se ne boji na alfa-fetoprotein, osim ukoliko je tumor mešovito tipa.

Neuroradiološkim metodama se ne mogu pouzdano razlikovati germinomi od tumora kao što su endimomi i drugih tumora germinativnog porekla. Kada se na osnovu neuroradioloških metoda posumnja na germinomom, od velike koristi u procesu verifikacije procesa jeste određivanje serumskih i likvorskih tumor markera, kao i biopsija. Serumski i likvorski nivo alkalne fosfataze je povišen kod velikog broja pacijenata sa germinom, a takođe visoke vrednosti alkalne fosfataze se nalaze i u cističnim delovima tumora. Alfa-fetoprotein i HCG marker je pozitivan u serumu i likvoru kod germinoma koji su mešovito tipa. Diseminacija likvorom je česta komplikacija germinoma, dok su ekstraneuralne metastaze retke.

Kao što je već bilo reči, germinomi se mogu javiti udruženi sa drugim germinativnim tumorima, najčešće sa teratomom. Stoga, tretman pacijenta i prognoza zavise od patohistološkog nalaza. Posle operativnog lečenja, ekstirpacije ili redukcije, sledi zračna terapija jer je reč o izrazito radiosenzitivnim tumorima. Histološki nalaz čistog germinoma indikuje dobru prognozu, prema različitim podacima u literaturi desetogodišnje preživljavanje je od 70 do 100%. Drugi germinativni tumori kao što su horiokarcinom, yolk sac tumor i embrionalni karcinom nose veoma lošu prognozu.

## ZAKLJUČAK

Tumor prikazan u ovom radu je dugo vremena bio klinički nem, što i jeste specifičnost ovog slučaja. Pregledom dostupne literature germinomi pinealne regije se klinički ispoljavaju u mnogo ranijim fazama rasta, odnosno kada su još uvek lokalizovani u samoj pinealnoj regiji i trećoj moždanoj komori. Kliničko ispoljavanje može biti raznovrsno o čemu je već bilo reči u uvodu ovog teksta. Kako dalji tok lečenja tumora pinealne regije određuje pre svega patohistološki nalaz, neophodno je kod pacijenata sa radiodijagnostičkim metodama postavljenom sumnjom na germinom sprovesti biopsiju i/ili operativno lečenje. Ishod lečenja germinoma operativnim putem, kojem slede zračna i terapija, veoma je dobar, naročito ako je tumor dijagnostikovao u ranoj fazi, što potvrđuje i ovde prikazan slučaj.

## SKRAĆENICE

CT – kompjuterizovana tomografija  
MR – magnetna rezonanca  
V-P – ventrikuloperitonealni  
CRP – C reaktivni protein,

## LITERATURA

1. Rasalkar DD, Chu WCW, Cheng FWT, Paunipagar BK, Shing MK, Li CK. Atypical location of germinoma in basal ganglia in adolescents: radiological features and treatment outcomes. *Br J Radiol* 2010; 83: 261–7.
2. Hata M, Ogino I, Sakata K, Murata H, Kawano N, Matsubara S. Intramedullary spinal cord germinoma: case report and review of the literature. *Radiology* 2002; 223: 379–83.
3. Koizumi H, Oka H, Utsuki S, et al. Primary germinoma arising from the midbrain. *Acta Neurochir (Wien)* 2006; 148: 1197–200.
4. Ng HK, Poon WS. Primary germinoma of the posterior fossa with CSF and extracranial metastases. *Br J Neurosurg* 1990; 4: 239–42.
5. Yoshida K, Nakao Y, Yamamoto T, Mori K, Maeda M. Germinoma in the fourth ventricle. *Acta Neurochir (Wien)* 2003; 145: 789–92.
6. Kakani AB, Karmarkar VS, Deopujari CE, Shah RM, Bharucha NE, Muzumdar G. Germinoma of fourth ventricle: A case report and review of literature. *J Pediatr Neurosci* 2006; 1: 33–5.
7. Winn HR. *Youmans Neurologic surgery*. 5th ed. Philadelphia: Saunders, 2003.