

UDK 616.718.6-006-073
COBISS.SR-ID 274948108

ISSN 0350-2899. - Vol. 43, br. 4 (2018), str. 170-175

DEDIFERENTOVAN LIPOSARKOM NATKOLENICE

THIGH DEDIFFERENTIATED LIPOSARCOMA

Snežana B. Knežević (1), Ivan Z. Gajović (2), Bratislav R. Đorđević (3)

(1) DOM ZDRAVLJA KRALJEVO, (2) SPECIJALNA HIRURŠKA BOLNICA „SVETI NIKOLA“ RATINA, KRALJEVO,

(3) OPŠTA BOLNICA „STUDENICA“, ODELJENJE NEUROLOGIJE, KRALJEVO

Sažetak: Liposarkom je redak maligni tumor porekla masnog tkiva, sa incidencom manjom od 1/1000000. Razlikujemo tri tipa tumora masnog tkiva: benigne (lipome), intermedijalne (dobro diferentovane liposarkome) i maligne (dediferentovane, miksoidne, pleomorfne i neklasifikovane liposarkome). Dediferentovan liposarkom je kombinacija masnih i sarkomskih ćelija. Sporo raste i rana dijagnoza je teška zbog odsustva simptomatologije. Agresivan je tumor sa recidivima, metastazama i letalnim ishodima, otporan na sve terapijske opcije osim hirurškog lečenja. Pacijentkinja, 48 godina, hipertenzivna, gojazna i pušač, početkom 2017. godine ukazuje na ovalnu tumefakciju na desnoj natkolenici, na lateralnoj strani, od polovine femura ka kolenu, okruženu celulitom, koja se sporo uvećavala. Promena nešto čvršće strukture, smeštena duboko podkožno. Ehosonografski subkutano od polovine femura ka kolenu vaskularizovana tumorska formacija, širine 80 mm, narušava arhitektoniku masnog tkiva i zahvata mišiće. Magnetna rezonanca prikazuje mekotkivnu infiltrativnu promenu, dominantno u podkožnom masnom tkivu. Prikazana vaskularnom, rekonstruktivnom hirurgu i ortopedu kojima promena imponuje kao dezmoidni tumor i određuju nastavak lečenja u referentnoj ustanovi. Tumor operativno odstranjen. Histopatološki odgovara high-grade primarnom malignom mezenhimalnom tumoru tipa dediferentovanog liposarkoma, sa lejomioblastičnom diferencijacijom. Pseudokapsula je infiltrirana vijabilnim tumorskim ćelijama, pa Sarkoma konzilijum ordinira adjuvantnu radioterapiju (50 Greja u 25 frakcija). Pacijentkinja se dobro oseća i obavlja kontrolne preglede. Za uspešan tretman liposarkoma neophodan je multidisciplinarni pristup hirurga, radioterapeuta, patologa, onkologa i specijaliste nuklearne medicine u specijalizovanim centrima.

Cljučne reči: Dediferentovan liposarkom, natkolenica, dijagnoza, terapija.

Summary: Liposarcoma is a rare malignant tumor of the origin of adipose tissue, with an incidence less than 1/1000000. We distinguish three types of tumors: benign (lipoma), intermedial (well-differentiated liposarcoma) and malignant (dedifferentiated liposarcoma, myxoid and pleomorphic liposarcoma). Dedifferentiated liposarcoma is a combination of fat and sarcoma cells. Its growth is slow, which makes early diagnosis difficult due to the absence of symptomatology. The tumor is aggressive with recurrences, metastasis and lethal outcomes, resistant to all therapeutic options except surgical treatment. The patient, 48 years old, hypertensive, overweight and a smoker, at the beginning of 2017 indicates an oval tumefaction on her right thigh, lateral side from middle of the femur to the knee, surrounded by cellulite and slowly increasing. The change is of solid structure, located under the skin above the knee. Echsonographically subcutaneous from half the femur to the knee vascularized tumorous formation, 80mm wide, which breaks the architecture of the fat, including the muscles. MRI scan shows a soft tissue infiltrative change, dominantly in the subcutaneous body fat. Shown to a vascular, reconstructive surgeon and orthopedist, the change appears to be a desmoid tumor and they indicate continuation of the treatment at a referenced institution. The tumor was surgically removed. Histopathologically is a high-grade primary malignant mesenchymoma, dedifferentiated liposarcoma, with leiomyoblastic differentiation. A pseudocapsule was infiltrated to the viable tumor cells and the Sarcoma consilium ordinates a postoperative radiotherapy (50 Greja-Gy in 25 fractions). Patient feels well and appears for

Adresa autora: Snežana B. Knežević, Dom zdravlja, Kraljevo

E-mail: lesta59@yahoo.com

Rad primljen: 19.09.2018. Elektronska verzija objavljena: 26.03.2019.

regular check-ups. In order to successfully treat liposarcoma, a multidisciplinary approach of a surgeon, radiotherapist, pathologist, oncologist and a nuclear medicine specialist in specialized centers are necessary.

Key words: Dedifferentiated liposarcoma, thigh, diagnosis, therapy.

UVOD

Liposarkom je vrlo redak maligni tumor poreklom iz masnog tkiva, sa incidencom manjom od 1/100000 [1]. Pripada grupi sarkoma mekih tkiva koji podrazumevaju 80 različitih histoloških subtipova [1]. Češće se javlja kod muškaraca (1,43:1), najčešće između 40–70 godina [2].

Prema važećoj internacionalnoj klasifikaciji razlikujemo tri tipa tumora masnog tkiva u zavisnosti od njihovog stepena malignosti: benigne (lipome), intermedijalne (dobro diferentovane liposarkome) i maligne (dediferentovane liposarkome, miksoidne, pleomorfne i neklasifikovane liposarkome) [3]. Dobro diferentovani liposarkomi su sačinjeni od zrelih masnih ćelija, dok su dediferentovani kombinacija tih ćelija i nemasnih sarkoma komponenti. Više od 40% dediferentovanih liposarkoma recidivira lokalno. Značajan procenat pacijenata je sa neoperabilnim tumorom koji daje metastaze (15-20%) sa petogodišnjim smrtnošću od 30% [4].

Uzrok nastanka liposarkoma nije poznat. Karakteriše ga spor rast, rana dijagnoza je teška zbog odsustva simptomatologije [1]. Najčešće metastazira u jetru i pluća [5]. U lečenju je neophodan multidisciplinarni pristup hirurga, radioterapeuta, patologa i onkologa [1]. Petogodišnje preživljavanje iznosi 56–100% i zavisi od histološkog podtipa. Dobro diferentovani ima dobru prognozu dok dediferentovani, pleomorfni i miksoidni recidiviraju i daju metastaze [5].

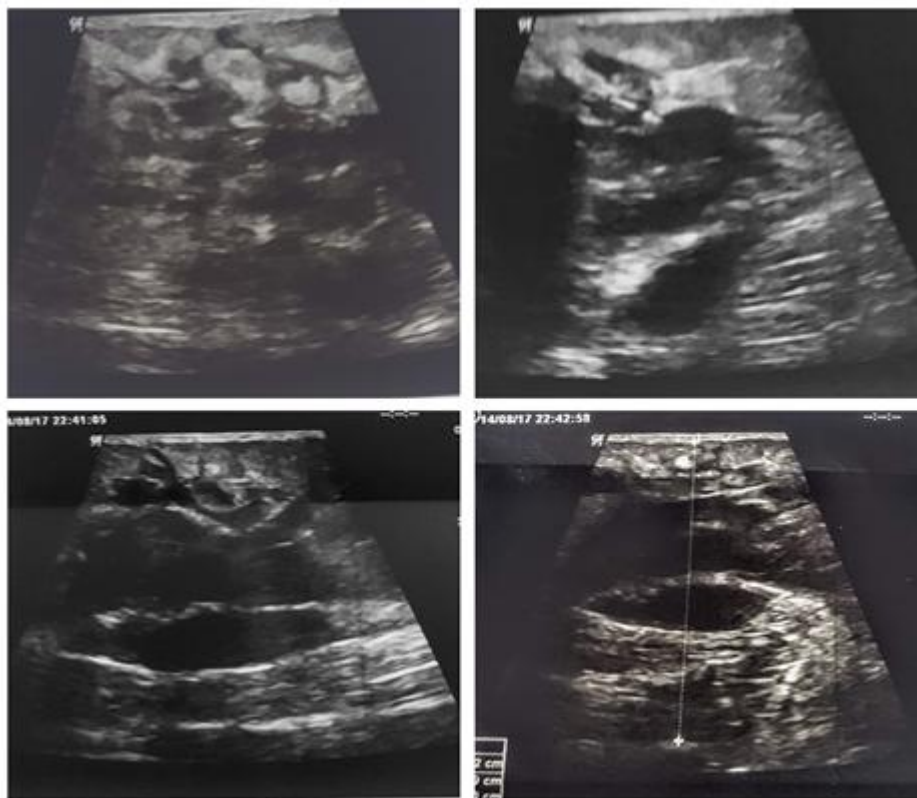
PRIKAZ PACIJENTA

Pacijentkinja, starosti 48 godina, boluje od hipertenzije, gojazna, dugogodišnji pušač i ima višegodišnje probleme sa proširenim venama na nogama. Prilikom jednog pregleda, početkom

2017. godine prijavljuje ovalnu tumefakciju na desnoj natkolenici, na latelarnoj strani, od polovine femura ka kolenu koja se vremenom sporo uvećavala. Promena se palpirla pod kožom, srasla je sa celulitom, pokretna, nešto je čvršće strukture u poređenju sa okolnim tkivom. Laboratorijske analize su bile u referentnim granicama. Ultrazvučni nalaz subkutano kranijalno od polovine femura pružajući se kaudalno nejasna heterogena hiper i hipoehogena vaskularizovana tumorska formacija, širine 80 mm, narušava arhitektoniku masnog tkiva i zahvata mišićne strukture.

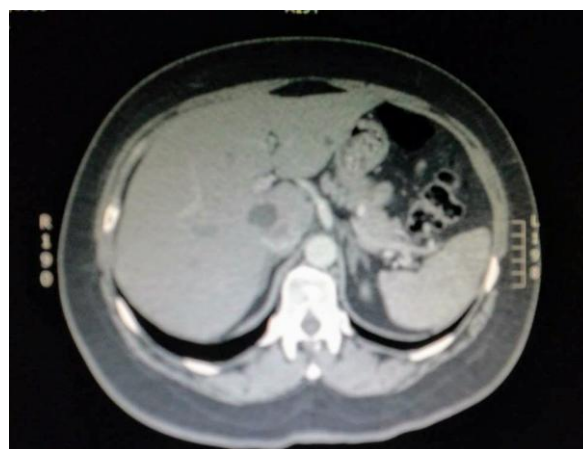
Magnetna rezonanca desne natkolenice prikazuje u spoljašnjem delu distalne polovine mekotkivnu tumorsku promenu nepravilnog oblika, neravnih kontura, infiltrativnih karakteristika, 90x70x55 mm. Lokalizovana je dominantno u sukutanom masnom tkivu i prostire se duž fascie late i prodire u muskulaturu natkolenice gde infiltriše delove spoljašnjeg lateralnog vastusa. Promena je nehomogena, sa značajnim postkontrastnim pojačanjem signala u T1W. U ostalim delovima natkolenice nema patoloških promena. Prikazana hirurgu, ortopedu i vaskularnom hirurgu kojima promena imponuje na dezmoidni/miksoidni tumor i odlučuju da se nastavak lečenja odvija u referentnoj ustanovi. Tumor je operativno odstranjen u oktobru 2017. Histopatološki nalaz: tumor beličaste boje, nodularno-infiltrativnog tipa rasta, fokalno probija mišićnu fasciju. Prekriven je tankom pseudokapsulom infiltrivanom vijabilnim tumorskim ćelijama. Imunohistohemijski Vimentin+++, Desmin-, HHF-32-, alfa SMA+++ fokalno, Neurofilamenti + pojedinačne ćelije, S-100+ fokalno, Cdk-4+++ difuzno, MDM-2+ difuzno, CK AE1/AE3-, CD68-, CD34-, p14+ homogena slaba nuklearna imunopozitivnost u pojedinačnim ćelijama, p16+ nuklearna imunopozitivnost, Ki-67+ imunopozitivnost u 20% tumorskih ćelija.

Slika 1. Ehotomografija tumora
Figure 1. Echotomography of tumor

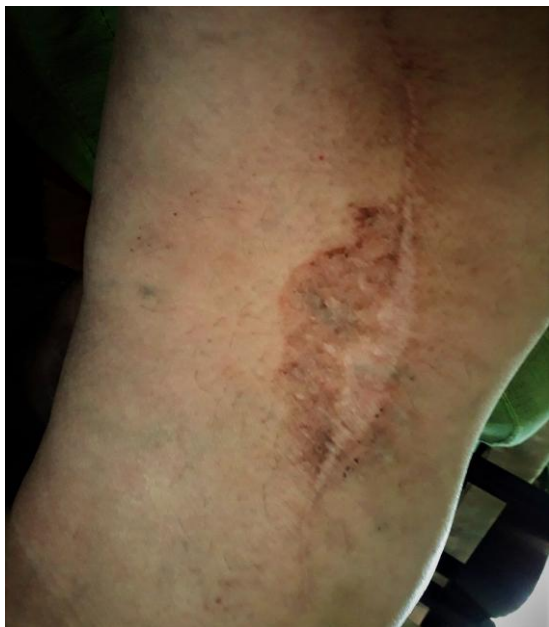

Tumor odgovara high-grade primarnom malignom mezenhimalnom tumoru tipa dediferentovanog liposarkoma, sa lejomioblastičnom diferencijacijom (Stadijum II B). S Obzirom da je pseudokapsula infiltrirana vijabilnim tumorskim ćelijama Sarkoma konzilijum ordinira adjuvantnu teleradioterapiju operisane natkolenice, sa dozom 50 Greja(Gy) u 25 frakcija, 2 Gy dnevno, 5 dana u nedelji. Radioterapija je sprovedena početkom 2018. Kontrolni MR natkolenice i CT grudnog koša i abdomena se rade na 3-4 meseca, na njima nema znakova relapsa i metastaza. Pacijentkinja se dobro oseća, uz praćenje po ovom dinamizmu tri godine nakon dijagnostikovane bolesti. Tonus, snaga i mišićni refleksi natkolenice su u potpunosti očuvani. Nakon toga se planiraju kontrolni pregledi dva puta godišnje tokom pet godina a potom jednom godišnje.

Slika 2. Kompjuterizovana tomografija abdomena
Figure 2. Computed abdominal tomography



Slika 3. Natkolenica nakon završenog lečenja
Figure 3. Tight after completing treatment



DISKUSIJA

Liposarkom je prvi opisao Virchow 1857. godine. Najčešći je podtip sarkoma, sa učešćem 17-25% [6]. Duboko mišićno tkivo natkolenice je lokalizacija sa 75% slučajeva, dok u 20% nastaje retroperitonealno. Preostali slučajevi su ingvinalna regija, spermatična vrpca i ostale lokalizacije [7].

Svetska zdravstvena organizacija prepoznaje pet histoloških subtipova liposarkoma: dobro diferentovani, dediferentovan, miksoidni (ranije liposarkom okruglih ćelija), pleomorfni i neklasifikovani [8]. Histološka diferencijacija je važna, određuje prognozu i način lečenja [9]. Liposarkomi pripadaju grupi nelipomatoznih neoplazmi koje variraju od dobro diferentovanih, sa niskim metastatskim potencijalom, do nediferentovanih i pleomorfni, koje su agresivnije i nose lošiju prognozu [1]. Dobro diferentovani su najčešći, čine 40-45% liposarkoma. Preporuke su da ih nazivamo atipičnim lipomima. Termini su sinonimi osim lokalizacije u retroperitoneumu i medijastinumu gde je prikladniji naziv liposarkom. Atipični lipomi su spororastući, asimptomatski tumori, lokalno agresivni i retko

metastaziraju. Najčešća lokalizacija su ekstremiteti i retroperitoneum. Ni retroperitonealni atipični lipom ne metastazira, osim ako progredira u nediferentovanu formu [10].

Faktori rizika za obolevanje od sarkoma mekih tkiva su nasledni poremećaji: retinoblastom, neurofibromatoza tip 1, tuberozna skleroza, familijarna adenomatozna polipoza, Li-Fraumeni sindrom, Wernerov sindrom, sindrom nevusa bazalnih ćelija; zatim trauma, radijacija, hemikalije i hronični limfedem [11].

Liposarkomi su tumori odrasle populacije. Dobro diferentovani i dediferentovani liposarkomi spadaju u biološki kontinuum pri čemu dediferentovan tip predstavlja uznapredovalu formu sa metastatskim potencijalom [12]. Može nastati i de novo. Češće nastaje u dubljim tkivima nego u subkutanom masnom tkivu [13].

Atipični lipomi izgledaju kao inkapsulirano masno tkivo sa septama i fokalnim nodusima. Kada nodusi nisu lipogeni i veći su od 1 cm sugerišu na prisustvo nediferentovanih zona. To je najpoželjnija lokacija za dijagnostičku biopsiju [11]. Patohistološki pregled otkriva proliferaciju zrelih adipocita, varijacije u veličini ćelija, fokalno nuklearnu atipiju i/ili fuziformne ćelije. Prisustvo limfoblata nije esencijalno. Pronalaženje hiperhromatičnih stromalnih ćelija među fibrozim septama je dijagnostički važno. Pozitivni markeri MDM-2 i CDK-4 pomažu u diferencijalnoj dijagnozi od benignog lipoma. Atipični lipomi se dele na četiri tipa: lipomi, sklerozirajući tip, zapaljenski i lipom fuziformnih ćelija [14,15].

Svaka promena sumnjiva na mekotkivni sarkom treba da se uputi u specijalizovane centre sa multidisciplinarnim pristupom i iskustvom. Naša pacijentkinja je operisana na Institutu za ortopedsko-hirurške bolesti „Banjica“, Beograd. Duboka i površna mekotkivna masa prečnika većeg od 5 centimetara treba da pobudi sumnju na ovu vrstu tumora [1]. Dijagnostika liposarkoma započinje ehosonografskim pregledom a glavna vizualizaciona metoda je magnetna rezonanca. MR se preporučuje kod promena na ekstremitetima, a kod tumora u grudnom košu, truhu i karlici CT je bolji izbor [16]. Sledi višestruka core biopsija ukoliko je tumor manji od 3 cm, biopsija ex tempore i ekscizija tumora [1]. Definitivna dijagnoza postavlja se histopatološkim i imuno-histohemijskim analizama [1].

Dobro diferentovani tip je najčešći i prezentuje se kao asimptomatski tumor. Lokalno je agresivan, retko daje udaljene metastaze. Dijagnostika je zasnovana na radioimidžingu i histopatologiji. Dobro diferentovani liposarkom sadrži prstenaste hromosome sa umnoženim onkogenima MDM-2 i CDK-4 na 12q 13-15. Ti onkogeni su odgovorni za regulaciju ćelijskog ciklusa i vode poremećenoj proliferaciji atipičnih ćelija [11,14]. Terapija je hirurška ekcizija sa kompletnim odstranjenjem tumora.

Pleomorfni i dediferentovan liposarkom su visokog stepena maligniteta, za razliku od dobro diferentovanog i miksoidnog liposarkoma. Pleomorfni liposarkom odlikuje visok metastatski potencijal i niža stopa preživljavanja [17]. Dediferentovan liposarkom je agresivan tumor sa čestim letalnim ishodom, višestrukim recidivima i kasnim metastazama, otporan na sve terapijske opcije osim na hirurško lečenje [12,15]. To je nelipogeni, high-grade sarkom sa brojnim histološkim manifestacijama, prisutnim vretenastim ćelijama ili preomorfnom citomorfologijom, što je u direktnoj korelaciji sa kliničkim ishodom [12,17]. Citogenetske studije ukazuju na ponavljano intrahromozomsko preuređivanje na hromozomu 12q unutar fibroznog tumora što vodi ka formiranju NAB2-STAT6 stopljenog onkogeno. Nuklearna ekspresija STAT6, lociranog na 12q13 u fibroznim tumorima je dijagnostički marker [18]. Neki tumori se karakterišu patognomoničnim hromozomskim translokacijama, dovodeći do fuzije onkogeno bez promena u morfologiji i broju hromozoma. Druga grupa tumora je ograničena na hromozomske neravnoteže, preuređivanja kariotipa sa obimnom citogenetskom heterogenošću. I gubici i dobici sekvenci imaju patogenetski značaj, gubici kopija gena, umnožavanje sekvenci, koje može iznositi od jedne do stotine genskih kopija [19].

Diferencijalno dijagnostički misliti na benigne lipome, masnu atrofiju, reakciju na silikon, difuznu lipomatozu, angioliptom i lipomatozni

hemangiopericitom [7]. Patohistološki nalaz je u prikazanom slučaju isključio dezmoidnu fibromatozu.

Hirurška resekcija lokoregionalne bolesti sa negativnim marginama predstavlja osnovni način lečenja [1]. Razmatranje minimalne margine je odluka iskusnog operatora, zavisi od histološkog podtipa, preoperativne terapije, anatomskih barijera poput mišićnih fascija, periostalnog tkiva i neurovaskularnih struktura [1]. Ukoliko patolog pronade vijabilne ćelije na marginama preparata, razmotriti reoperaciju a kada okolno tkivo ne dozvoljava reintervenciju donosi se odluka o radioterapiji. Radioterapija se preporučuje kod high-grade tumora, većih od 5 cm i dubokih lezija. U skladu sa navedenim preporukama, bolesnica je bila odgovarajući kandidat za adjuvantnu radioterapiju. Mutilantne operacije su nekada jedina opcija [1]. Hemoterapija nije standard u lečenju lokoregionalne bolesti, primenjuje se kod visoko rizičnih pacijenata (antraciklini i ifosfamid) kao i izolovana hipertermička perfuzija ekstremiteta faktorom nekroze tumora-alfa u kombinaciji sa melfalanom ili lokalna hipertermija ekstremiteta u kombinaciji sa hemoterapijom (pojedini centri u svetu) [1]. Hemoterapija uključuje antraciklin u kombinaciji sa ifosfamidom, doksorubicin sa olaratumabom, trabektedin ili eribulin, prema najnovijim preporukama [1]. Uprkos radikalnoj operaciji, kod mnogih pacijenata se javljaju recidivi i metastaze [1]. Metastatske tumore nalazimo u mezenterijumu, plućima, bubrezima, pleuri i kostima. Retko daje regionalne metastaze u limfne noduse [1]. Pleomorfni liposarkomi češće daju lokalne i udaljene metastaze. Izolovanje plućne metastaze se operativno tretiraju. Preživljavanje kod dobro diferentovanog liposarkoma lokalizovanog na torzou i ekstremitetima je 95% a kod dediferentovanog 70%. Relapsi su češći kod retroperitonealne lokalizacije (91%) u poređenju sa tumorima na ekstremitetima (43%) [10].

LITERATURA:

1. Casali PG, Abecassis N, Bauer S, Biagini R, Bielack S, Bonvalot S, et al. Soft tissue and visceral sarcomas: ESMO–EURACAN Clinical Practice Guidelines for diagnosis, treatment and follow-up. *Ann Oncol.* 2018;00:1-11.
2. Huo D, Liu L, Tang Y. Giant retroperitoneal liposarcoma during pregnancy: a case report. *World J Surg Oncol.* 2015;13:145-49.
3. Ray-Coquard I, Montesco MC, Coindre JM, Dei Tos AP, Lurkin A, Ranchère-Vince D, et al. Sarcoma: concordance between initial diagnosis and centralized expert review in a population-based study within three European regions. *Ann Oncol.* 2012;23:2442–49.
4. Zaragosi LE, Dadone B, Michiels JF, Marty M, Pedeutour F, Dani C, et al. Syndecan-1 regulates adipogenesis: new insights in dedifferentiated liposarcoma tumorigenesis. *Carcinogenesis.* 2015;36:32–40.
5. Brunicaudi FC, Andersen DK, Billiar TR, Dunn DL, Hunter JG, Matthews JB, et al. *Schwartz's Principles of Surgery.* Tenth edition. Mc Graw Hill Education; 2015.
6. Kim YB, Leem DH, Baek JA, Ko SO. Atypical Lipomatous Tumor/Well-Differentiated Liposarcoma of the Gingiva: A Case Report and Review of Literature. *J Oral Maxillofac Surg.* 2014;72:431-39.
7. Weiss SW, Goldblum JR. *Enzinger and Weiss's Soft Tissue Tumors.* 5th ed. St. Louis, Mo: Mosby; 2008.
8. Doyle LA. Sarcoma Classification: An Update Based on the 2013 World Health Organization Classification of Tumors of Soft Tissue and Bone. *Cancer.* 2014;120:1763–74.
9. Dodd LG. Update on Liposarcoma: a Review for Cytopathologists. *Diagn Cytopathol.* 2012;40:1122-31.
10. Henze J, Bauer S. Liposarcomas. *Hematol Oncol Clin North Am.* 2013;27:939-55.
11. Fujimura T, Okuyama R, Terui T, Okuno K, Masu A, Masu T, et al. Myxofibrosarcoma (myxoid malignant fibrous histiocytoma) showing cutaneous presentation: report of two cases, *J Cutan Pathol.* 2005;32(7):512-15.
12. Fletcher CD, Hogendoorn P, Mertens F, Bridge J. *WHO Classification of Tumours of Soft Tissue and Bone.* 4th ed. Lyon, France: IARC press; 2013.
13. Togale M, Neeli SI, More M. Surgical and radiational outcome in a giant retroperitoneal liposarcoma. *International Journal of Scientific and Research Publications.* 2013;3(10):1–2.
14. Dei Tos AP. Liposarcomas: diagnostic pitfalls and new insights. *Histopathology.* 2014;64:38-52.
15. Crago AM, Singer S. Clinical and molecular approaches to well-differentiated and dedifferentiated liposarcoma. *Curr Opin Oncol.* 2011;23:373-78.
16. Mascarenhas MRM, Mutti LA, Paiva JMG, Enokihara MMSES, Rosa IP, Enokihara MY. Giant atypical lipoma. *An Bras Dermatol.* 2017;92(4):546-49.
17. Saeed-Chesterman D, Thway K. Homologous Lipoblastic Differentiation in Dedifferentiated Liposarcoma. *Int J Surg Pathol.* 2016;24(3):237–39.
18. Doyle LA, Tao D, Mariño-Enríquez A. STAT6 is amplified in a subset of dedifferentiated liposarcoma. *Mod Pathol.* 2014;27(9):1231–37.
19. Mandahl N, Magnusson L, Nilsson J, Viklund B, Arbajian E, Vult von Steyern F, et al. Scattered genomic amplification in dedifferentiated liposarcoma. *Mol Cytogenet.* 2017;10:25-35.