

UDK 616-071
COBISS.SR-ID 278640140

ISSN 0350-2899. - Vol. 44, br. 2 (2019), str. 76-80.

DIJAGNOSTIČKE GREŠKE U PORODIČNOJ MEDICINI

DIAGNOSTIC ERROR IN FAMILY MEDICINE

Marijana C. Jandrić-Kočić

DOM ZDRAVLJA KRUPA NA UNI

Sažetak: Uvod: Postavljenje dijagnoze bolesti je značajan i nerijetko složen proces. U dijagnostičkom procesu ljekar je dužan da se pridržava pravila medicinske metodologije, odnosno da slijedi algoritam koji propisuju smjernice dobre kliničke prakse. Dijagnostičke greške podrazumjevaju propuštene, zakašnjele ili netačne dijagnoze koje nastaju kao posljedica nepoštovanja dijagnostičkog protokola ili neadekvatne interpretacije nalaza dobijenih u toku istog. Prikaz slučaja: U ambulantu porodične medicine dolazi pacijent rođen 1953. godine koji nije registrovan u Doma zdravlja Krupa na Uni. Sa sobom donosi kamen koji je izmokrio prije dva dana. Probleme sa kamenjem u buregu ima unazad šest godina. Godišnje ima jednu epizodu bubrežne kolike I tada mu se u terapiji propišu lijekovi iz grupe Fluorohinolona i analgetici, nakon čega on izmokri kamen i bude dobro. Navodi da je do sada uradio šest nalaza krvi i urina, dva ultrazvučna pregleda abdomena i jedan konsultativni pregled urologa. Brine ga što mu je sedimentacija u posljednje vrijeme stalno povećana i činjenica da mu je na posljednjem ultrazvučnom pregledu rečeno da jedan bubreg radi svega 20%. Ultrazvučni pregled u Domu zdravlja Krupa na Uni otkriva veliku tumoroznu leziju dijametra 8 cm u području sigmoidnog kolona koja naliježe na mokraćnu bešiku i metastatske promjene u II, V, VI i VII segmentu jetre. Patohistološki nalaz je opisao adenocarcinoma invasivum interstini crassi gradus II pT4N1cM1a. Nakon provedene hemoterapije po protokolu XELOX (osam terapijskih kura) došlo je do povlačenja metastatskih promjena. **Zaključak:** Poštovanje smjernica dobre kliničke prakse, pažljivo vođenje medicinske dokumentacije, kontinuirana medicinska edukacija i kvalitetna komunikacija sa pacijentom omogućavaju sigurno obavljanje ljekarske profesije uz minimalan rizik za nastanak dijagnostičke greške.

Ključne riječi: dijagnoza, greška, porodična, medicina

Summary: Introduction: The diagnosis of disease is an important and often complex process. In the diagnostic process the doctor is obliged to abide by the rules of the medical methodology, that is, to follow the algorithm that prescribes the guidelines of good clinical practice. Diagnostic errors include missed, delayed or incorrect diagnoses. They arise as a result of failure to comply with a diagnostic protocol or an inadequate interpretation of the findings obtained during the same. **Case Report:** A patient born in 1953 who is not registered with the Health Center Krupa na Uni comes from the ambulance family medicine. He brought with him a stone that erupted two days ago. Problems with stones in the barrel have been back for six years. Annually there is one episode of the kidney colic, which in the course of therapy is prescribed drugs from the group Fluoroquinolone and analgesics, he erodes the stone and it is good. He states that he has done six blood and urine tests, two ultrasound examinations of the abdomen and one consultation with a urologist. He is worried that his sedimentation has been constantly increased and the fact that at the last ultrasound examination he was told that one kidney was only doing 20%. Ultrasound examination at the Health Center Krupa na Uni reveals a large tumour lesion of 8 cm diameter in the area of the sigmoid colon that bends to the bladder and metastatic changes to the II, V, VI and VII liver segments. The pathohistological finding was described by adenocarcinoma invasivum interstini crassi gradus II pT4N1cM1a. After the XELOX protocol (eight therapeutic regimens) was performed, chemotherapy resulted in withdrawal of metastatic changes. **Conclusion:** Respecting good clinical practice guidelines, careful medical documentation, continuous medical education and quality communication with the patient make it possible to carry out the medical profession safely with minimum risk for the diagnosis of the diagnosis.

Keywords: diagnosis, error, family, medicine

UVOD

Postavljanje dijagnoze označava postupak utvrđivanja bolesti i njenih uzroka. U dijagnostičkom procesu lekar je dužan da se pridržava pravila medicinske metodologije, odnosno da slijedi algoritam koji propisuju smjernice dobre kliničke prakse. [1, 2] Dijagnostičke greške podrazumjevaju propuštene, zakašnjele ili netačne dijagnoze. Nastaju kao posljedica nepoštovanja dijagnostičkog protokola ili neadekvatne interpretacije nalaza dobijenih u toku istog. Iako je teško utvrditi njihovu učestalost, procjenjuje se da se ona kreće između 5-20%, u zavisnosti od oblasti medicine. U "perceptivnim" oblastima, kao što su radiologija i patologija, gdje se dijagnoza zasniva na percepciji slike, te greške su mnogo rjeđe, do 2%. Kliničke oblasti poput interne, urgentne i porodične medicine, imaju značajno veći procenat dijagnostičkih pogrešaka, do 15%. Porodična medicina, kao mjesto najvećeg broja kliničkih susreta, ima najveću učestalost istih. [1, 2] Pogrešna dijagnoza ne predstavlja sama po sebi unaprijed ljekarsku krivicu. Medicinska znanja nisu toliko savršena da bi savjesno provođenje dijagnostičkih procedura i pažljivo tumačenje nalaza moglo u potpunosti da isključi pogrešnu dijagnozu. Netačna dijagnoza bolesti povlači odgovornost ljekara samo kada je došlo do značajnog narušavanja zdravstvenog stanja ili smrti pacijenta usljed medicinski potpuno neosnovanog tumačenja slike bolesti, nepoštovanja dijagnostičkog protokola ili neproveravanja prve dijagnoze tokom liječenja. Sudska praksa se pokazala mnogo kritičnijom prema ljekarima koji nisu ispoštovali dijagnostički protokol, nego prema ljekarima koji su pogrešno protumačili nalaz dobijen u toku iste. Naime, dijagnostički algoritmi podliježu odgovarajućim standardima čije je poznavanje obaveza ljekara, dok je tumačenje nalaza odraz individualnog znanja i iskustva ljekara. [1, 2]

PRIKAZ SLUČAJA

Anamneza: U ambulantu porodične medicine dolazi pacijent rođen 1953. godine koji nije registrovan u Doma zdravlja Krupa na Uni. Sa sobom je donio kamen koji je izmokrio prije dva dana. Probleme sa kamenjem u buregu ima unazad šest godina. Godišnje ima jednu epizodu bubrežne kolike i tada se u terapiji propiše lijekovi iz grupe

Fluorohinolona i analgetici, nakon čega on izmokri kamen i bude dobro. Navodi da je do sada uradio šest nalaza krvi i urina, dva ultrazvučna pregleda abdomena i jednu konsultaciju urologa. Brine ga što mu je sedimentacija u posljednje vrijeme stalno povećana i činjenica da su mu je na posljednjem ultrazvučnom pregledu rečeno da jedan bubrežni radi svega 20%. Stolica i mokrenje su uredni, bolove negira. Appetit je dobar, nije primjetio da je smršao. Do sada je bio zdrav. Negira ranije bolesti i bolesti od značaja za hereditet. Živi sa suprugom u uslovnoj kući, bavi se poljoprivredom. Nepušač. Alergiju na lijekove negira.

Fizikalni pregled: Svjestan, orijentisan, afebrilan, eupnoičan, pokretan, komunikativan, jače osteomuskularne građe, koža i vidljive sluzokože normokoloritne, nema osipa, edema, periferne limfadenopatije. Glava uredne konfiguracije, kosmatost muškog tipa, bulbusi medioponirani, zjenice kružne, simetrične, urednih reakcija na svjetlost i akomodaciju. Nosnice prohodne, Valeove tačke neosjetljive na pritisak. Ždrijelo mirno, jezik vlažan, obložen. Vrat cilindričan pokretan, štitna žlijezda nije uvećana. Grudni koš sveden, simetrično respiratorno pokretan, disajni šum uredan. Srčana akcija ritmična, tonovi jasni, nema šuma, TA 130/70 mmHg, pO₂ 98%. Abdomen u ravni grudnog koša, mek, neosjetljiv na palpaciju, nema oragnomegalije, bubrežne lože neosjetljive na sukusiju. Ekstremiteti bez deformiteta, venskih varikoziteta. Nalaz na kranijalnim nervima uredan. Nema lateralizacije u antigravitacionom položaju ekstremiteta, u Rombergu stabilan. Meningealni znaci uredni.

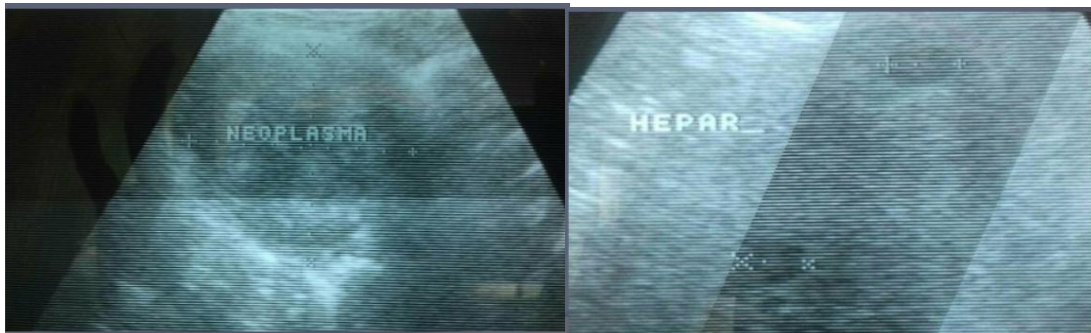
Laboratorijski nalazi: KKS Er 2,73; Hgb 109; HCT 0,29; MCV 39,9; MCH 30,7; MCHC 307; Le 5,1; neut % 51,8; lymph % 36,3; mxđ % 11,9; SE 120; CRP 115; Kreatinin 114; Urin opalescira, u sedimentu dosta Er, Le, masa bakterija.

Ultrazvuk abdomena, Doma zdravlja Krupa na Uni: Jetra normalne veličine, grubljeznaste građe, sa hipohogeninijim, jasno ograničenim nodusima u projekciji II, V, VI i VII segmenta koji odgovaraju metastatskim promjenama. Žučna kesa normalne debljine zida, u lumenu bistra žuč. Nema dilatacije intra i ekstraheptičnih žučnih vodova. Pankreas normalne veličine bez fokalnih lezija. Veliki

krvni sudovi abdomena bez znakova tromboze i disekcije. Slezina normalne veličine bez fokalnih promjena. Oba bubrega normalnog oblika i položaja, lijevi bubreg normalne veličine, desni lagano uvećan, bilateralno simpleks ciste i mikrokalkulusi, lijevo hidronefroza gradus I, desno gradus II/III. Dilatacija desnog uretera tumoroznom

lezijom. U području sigmoidnog kolona velika tumorozna lezija dijametra 8 cm koja naliježe na mokraćnu bešiku. Mokraćna bešika normalne debljine zida, u lumenu bistar urin. Crijevne vijuge distendirane, žive peristaltike. Nema ascitesa, slobodne tečnosti u pleuri i perikardu.

Slika 1. Ultrazvučni nalaz pacijenta
Figure 1. Ultrasound finding of the patient



Ultrasonografski nalaz štitne žlijezde uredan.

Pacijent upućen u referentnu bolničku ustanovu a zatim i u privatnu zdravstvenu ustanovu gdje je i operisan. Patohistološki nalaz je opisao adenocarcinoma invasivum interstini crassi gradus II pT4N1cM1a. Nakon provedene hemoterapije po protokolu XELOX (osam terapijskih kura) došlo je do povlačenja metastatskih promjena.

DISKUSIJA

Kliničari u svom radu prave dvije vrste kognitivnih dijagnostičkih grešaka, slučajne i namjerne. Slučajne greške se pripisuju uslovima rada, sa naglaskom na nedostatak vremena, preopterećenost i umor. Namjerne greške nastaju kao posljedica nepostojanja dovoljnog znanja ili namjernog kršenja dijagnostičkog protokola. [3] Postoji nekoliko faktora povezanih sa bolešću koje doprinose nastanku dijagnostičke greške, kao što su: atipična prezentacija, nespecifična prezentacija, niska prevalencija, prisutni komorbiditeti i perceptivne smetnje. Atipična prezentacija podrazumjeva odsustvo simptoma bolesti, koji se obično sreću u svakodnevnoj praksi ili navode u medicinskoj literaturi. Nespecifična prezentacija obuhvata

prisustvo simptoma koji imaju slabu diferencijalno dijagnostičku vrijednost. Prevalencija bolesti ima značajnu ulogu u dijagnostičkoj evaluaciji, imajući u vidu značajno rjeđe razmatranje rjetkih bolesti. [3, 4]

Potrebno je mnogo znanja i iskustva da se u prisustvu komorbiditeta otkrije druga bolest. Mnogi autori sugerišu da vizuene karakteristike, koje se čine očiglednim nakon postavljanja dijagnoze, mogu smatrati normalnom varijacijom i proći nezapaženo. [3, 4]

I sami pacijenti mogu doprinijeti nastanku dijagnostičke greške. Svoje tegobe nerijetko ne smatraju ozbiljnim i odgađaju posjetu ambulanti porodične medicine. Ne daju adekvatne anamnestičke podatke ili se ne pridržavaju dogovorenog plana evaluacije. I suviše često zakazuju preglede i mnogobrojnim žalbama ometaju procjenu. Prisustvo psihopatoloških elemenata takođe doprinosi nastajanju dijagnostičke greške. [3, 4]

Neadekvatna komunikacija između primarne i sekundarne zdravstvene zaštite i poteškoće u dostupnosti dijagnostičkih metode mogu ugroziti dijagnostički proces. Specijalisti porodične medicine komunikaciju sa konsultantima na sekundarnom nivou

zdravstvene zaštite nerijetko opisuju kao iritantnu, neprofesionalnu i ponižavajuću. S druge strane, konsultanti upućivanje od strane ljekara u primarnoj zdravstvenoj zaštiti karakterišu kao nejasno i neprecizno. [5]

Promjene u sistemu zdravstvene zaštite mogle bi pozitivno uticati na smanjenje broja dijagnostičkih grešaka. U našoj zemlji postoje vodiči dobre kliničke prekse koji nemaju karakter pravnog akta, ali se preporučuju prilikom dijagnostičke evaluacije pacijenta. Standardizacija metodologije i usvajanje obavezujućih protokola za sve zdravstvene radnike značajno bi smanjila prisutne nejasnoće i olakšala rad ljekarima u primarnoj zdravstvenoj zaštiti. [6] Ljekari u porodičnoj medicini u najvećem broju slučajeva nisu u mogućnosti da se putem informacionog sistema upoznaju sa sadržajem konsultantskog nalaza ili nalaza ljekara u stanici hitne pomoći. Jedinstveni zdravstveni informacioni sistem i standardizovani komunikacioni obrasci pri pružanju konsultantskih usluga olakšali bi komunikaciju između različitih nivoa zdravstvene zaštite i pojednostavili dijagnostičku evaluaciju pacijenta.

Ograničenje broja pregleda u porodičnoj medicini mogao bi značajno redukovati dijagnostičke greške koja nastaje kao posljedica sveprisutnijeg preopterećenja ljekara u primarnoj zdravstvenoj zaštiti. [5]

Jako mali broj pacijenata u ambulantu porodične medicine dolazi zbog preventabilnih pregleda. Zakonski obavezan skrining značajno bi smanjio broj zakašnjelih dijagnoza preventabilnih karcinoma. [3]

Poznavanje dijagnostičkih algoritama za stanja i bolesti sa kojima se susrećemo u svakodnevnoj praksi nameće se kao imperativ za uspješan menadžment tima porodične medicine. Smjernice vodiča dobre kliničke prakse predstavljaju najznačajniji putokaz u odluci kada je vrijeme da samostalno preuzmemo brigu o pacijentu. Prema istim, za potvrdu dijagnoze urolitijaze kao metoda prvog izbora koristi se niskodozna kompjutersko tomografska urografija (eng. Computer Tomography Urography, CTU) koja omogućava brzu i laku identifikaciju kalkulusa na svim lokacijama. Imajući u vidu da se radi o dijagnostičkoj metodi koju indikuje specijalista

urolog, prva i svaka naredna epizoda urolitijaze zahtijeva upućivanje konsultantu. Ukoliko isti odstupa od dijagnostičkog algoritma ljekar specijalista porodične medicine dužan je pacijenta poslati na ponovni pregled sa molbom da se završi dijagnostička obrada. Svaka druga odluka odvešće nas na pogrešan put sa potencijalno veoma opasnim posljedicama. [7, 8]

Iako ni jedno medicinsko udruženje ne preporučuje rutinski skrining maligniteta kod asimptomatske mikroskopske hematurije, danas su razvijene kliničke smjernice za dijagnostičku obradu pacijenata sa klinički detektovanim asimptomatskom mikroskopskom hematurijom. Smjernice Američke urološke asocijacije preporučuju CTU i cistoskopiju kod pacijenata starosti ≥ 35 godina ili mlađih pacijenata sa visokim rizikom za urinarne malignitete i pozitivnim nalazom citologije urina. [7, 8]

Hidronefroza sa pratećom kalkulozom nije neubočajena u kontekstu primarnog ili sekundarnog kolorektalnog karcinoma. Zastojne promjene nastaju kao posljedice primarnog ili metastatskog tumora, limfadenopatije ili direktne invazije tumora. Otkrivanje kolorektalnog karcinoma u odmakloj fazi znak je zakašnjele dijagnoze bolesti koja se mogla prevenirati. [9, 10]

Zbog čega je pacijent u toku šest godina imao samo jedan konsultativni pregled urologa, zašto se nije javljao na kontrolne preglede kod ljekara porodične medicine, kako se tumorska promjena nije vizualizovala ranijim ultrazvučnim nalazima i zašto se nije u etiologiji rekurentne urolitijaze nije razmotrio kolorektalni karcinom teško je reći.

Pacijent se nakon pregleda registrovao u Dom zdravlja Krupa na Uni. Ljekare uključene u dijagnostičku evaluaciju nije smatrao odgovornim za zakašnelu dijagnozu.

ZAKLJUČAK

Poštovanje smjernica dobre kliničke prakse, pažljivo vođenje medicinske dokumentacije, kontinuirana medicinska edukacija i kvalitetna komunikacija sa pacijentom omogućavaju sigurno obavljanje ljekarske profesije uz minimalan rizik za nastanak dijagnostičke greške.

LITERATURA

1. Radišić J. Odgovornost zbog pogrešne lekarske dijagnoze i nepreduzimanja potrebnih dijagnostičkih mera. *Revija za pravo osiguranja*. 2011;1:55-65.
2. Mrčela M, Vuletić I. Granice nehajne odgovornosti za kazneno djelo nesavjesnog liječenja. *Zbornik radova Pravnog fakulteta u Splitu*. 2017; 54(3): 685-704.
3. Minue S, Bermudez-Tamayo K, Fernandez A, Martin-Martin JJ, Benitez V, Melguizo M, Caro A, Orgaz MJ, Pradoz MA, Diaz JE, Montoro R. Identification of factors associated with diagnostic error in primary care. *BioMed Central Family Practice*. 2014;15:92.
4. Kostopoulou O, Munro CW. Diagnostic difficulty and error in primary care – a systematic review. *Family Practice*. 2008; 25(6): 400-413.
5. Manca D, Varnhagen S, Brett-MacLean P, Allan GM, Szafran O. Respect from specialists: concerns of family physicians. *Can Fam Physician*. 2008;54(10):1434-35.
6. Mešić E. Ljekarska greška i krivica. *Anali Pravnog fakulteta*. 2018;22:151-79.
7. Royal Australian College of General Practitioners. Guidelines for preventive activities in general practice 9th edition, updated. East Melbourne, Victoria. RACGP. 2018; 9(2):105-109.
8. Davis R, Jones JS, Barocas DA, Castle EP, Lang EK, Leveillee RJ, Messing EM, Miller SD, Peterson AC, Turk TMT, Weitzel W. Evaluation of asymptomatic microscopic hematuria in adults: the American Urological Association Guideline. *The Journal of Urology*. 2012;188(6): 2473-81.
9. Issa IA, Nouredine m. Colorectal cancer screening: An updated review of the available options. *World Journal of Gastroenterology*. 2017;23(28): 5086-96.
10. Wahls TL, Peleg I. Patient-and system-related barriers for the earlier diagnosis for colorectal cancer. *BioMed Central Family Practice*. 2009;10:65.