

LEČENJE INFERTILNIH I SUBFERTILNIH MUŠKARACA SA VARIKOKELOM MINIMALNO INVAZIVNIM HIRURŠKIM METODOM

AUTORI

Jovanović P.
Medicinski fakultet Univerziteta u Prištini, Kosovska Mitrovica

SAŽETAK

Savremeni akcenti u tretmanu varikocele. Postići "minimalnu invazivnost" tretmana, odrediti broj trudnoća nakon operacije i ustanoviti vremenski period od operativnog zahvata do začeća kod partnerki. Selektovana grupa muškaraca pomoću uroloških kriterijuma za infertilni par, tretiranih subingvinalnom ligaturom spermatične vene-pampiniformnog pleksusa. Tretirali smo 26 subfertilnih muškaraca kombinacijom subingvinalne ligature spermatične vene ili pampiniformnog pleksusa i medikalmentozne terapije. U desetogodišnjem periodu, registrovali smo 16 trudnoća (61,5%) partnerki naših pacijenata. Smatramo da je subingvinalna ligatura spermatične vene minimalno invazivan i isplativ početni tretman "infertilnih parova".

Cljučne reči: Infertilni muškarci, varikokela, minimalno invazivna hirurgija

UVOD

Prva pisana definicija: Varikokela je pleksus sa "melanholičnom" krvlju-Ambroise Parre, XVI vek.

U infertilnih muškaraca, učestalost varikocele je 21-41%. To znači da muškarac sa varikokelom može biti fertilan, kao i da muškarac bez varikocele može da bude infertilan. U praksi, najčešća asocijacija je: Izražena varikokela sa pratećim subfertilitetom (lošiji spermogram od donjih granica referentnih vrednosti, otežano začeće kod partnerke). Postoji bilateralna varikokela, kao i desnostrana, ali je u 95% slučajeva - levostrana, sa obzirom na drugačiji uliv v. spermaticae sinistrae u v. cavu inferior. Subklinička (potencijalno nepalpabilna) varikokela ima manje prečnike vena od 0,3 mm. Klinička varikokela ima 3 gradusa. (Benoff S., 2001.) Postoji entitet: Juvenilna varikokela - u osoba od 14-18 godina života, koja nosi opasnost od atrofije testisa i definitivnog infertiliteta usled azoospermije.

Standardna dijagnostika: Urološki pregled u toplom okruženju - inspekcija i palpacija skrotuma i njegovog sadržaja, Valsalva manevar uspravno i ležeći uz palpaciju skrotuma, merenje (bilateralno) volumena testisa, termografija skrotuma (opcionarno), Doppler UZ za venski reflux, skrotalni i abdominalni ultrazvuk, spermogram i hormonski status.

Patofiziologija: Venski refluks dilatira pampiniformne venske pleksuse, podiže hidrostatski pritisak, podiže temperaturu testisa, a smanjuje ukupnu funkcionalnost testisa. Prema Marmaru, (2001), patofiziologija muške infertiliteta usled varikocele je multifaktorijalna: Nastaju toplotni stres, apoptoza spermatoocita, deprivacija androgena, toksični elementi u lokalnoj

cirkulaciji, postojanje spermalnih antitela, genetski defekti germinalnih ćelija. Starost+dužina trajanja poremećaja takodje imaju uticaja. Delovanje varikocele na kvalitet sperme: Koncentracija pada, progresivna pokretljivost se smanjuje, morfologija jako odstupa od normalne, DNA fragmentacija opada, inaktivne mitohondrije se umnožavaju. (Blumer, 2007). Povišen hidrostatski pritisak kod varikocele povećava intersticijalni edem, što zajedno smanjuje efikasnost intra-i ekstracelularnog transfera testosterona i time smanjuje funkciju testisa. (Harrison, 1982.) Kod normalnih testisa pH₂₀ u pampiniformnom pleksusu je 11 mmHg, a kod varikocele je 25 mmHg. Apoptoza germinalnih ćelija je povećana u varikocele 14,7% prema uobičajenih 2% (Simsek, 1998).

Dejstvo tretmana varikocele: Podvezivanjem pampiniformnog pleksusa odnosno spermatičnih vena smanjuje se zadržavanje krvi u njima što dovodi do smanjenja venskog volumena i prekida hidrostatskog "stuba", a sve zajedno snižava testisnu temperaturu (Green 1984, Hurt 1986, Wright 1997). Lokalna cirkulacija se ubrzava.

Kriterijumi za tretman: Nema recidiva ni značajnijih komplikacija (moguće komplikacije: hidrocela, hematom, atrofija testisa), nema izlaganja x-zracima, primenjuju se minimalno invazivne procedure, čuvaju se vitalne strukture - a. testis, limfni sudovi, mišići, nervi. Osim toga, operacija se može ponoviti na istoj i na suprotnoj strani, jer, prema većini autora, efekat intervencije traje oko tri godine. Operativni metodi: Visoka ligatura varikocele (Ivanisevich), ilijačno - ingvinalna ligatura (Pallomo-Rob), subingvinalna ligatura (Marmar), embolizacija spermatične vene, laparoskopna varikokelektomija, antegradna sklerozacija, mikrohirurška ligatura.

KORESPONDENT

PETAR JOVANOVIĆ
Medicinski Fakultet Univerziteta
Priština, Kosovska Mitrovica, Srbija
✉ pe.jovanovic@ikom.rs

Dejstva zahvata: Skrotalna temperatura i volumen vena se smanjuju, bol nestaje, učestalost trudnoća partnerki raste, broj spermatozoida raste za preko 25%, kvalitet sperme se poboljšava u svim parametrima, rast testisa u adolescenata se nastavlja, hormonska regulacija testisa se poboljšava.

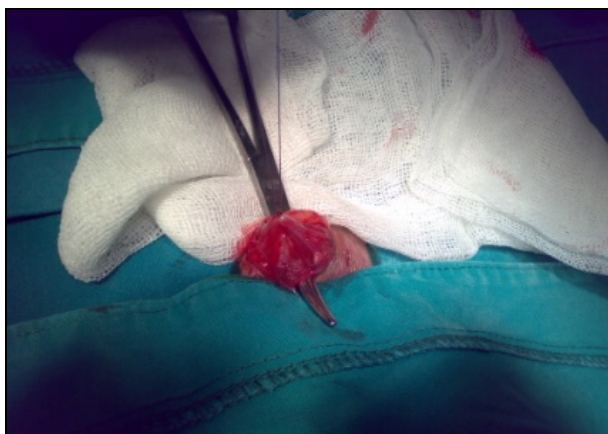Ishodi: Varikokela se nalazi u mnogih subfertilnih i infertilnih muškaraca te se smatra mogućim uzrokom muške infertilnosti, a sigurno je precipitirajući faktor. U većini slučajeva tretman varikokele dovodi do poboljšanja ili uklanjanja muških faktora infertilnosti i povećanja broja trudnoća. Tretman varikokele je jeftiniji i uspješniji nego metodi arteficijelne fertilizacije. Tačna patofiziologija varikokele nije sasvim razjašnjena. Savremene studije podržavaju "hipotezu kofaktora". (Aulitzky W, 2008.)

CILJ RADA

Ispitati uticaj operacija koje imaju za cilj eliminisanje varikokele na broj željenih trudnoća partnerki, ispitati uspešnost zahvata u smislu dužine trajanja operacije, anestezije i hospitalizacije, javljanja eventualnih komplikacija i utvrditi prosečnu dužinu trajanja perioda od intervencije i tretmana do ostvarivanja začeća.

MATERIJAL I METODE

Pacijenti i resursi KBC Priština u Gračanici, KBC "Zvezdara" u Beogradu i Opšte bolnice Novi Pazar, u periodu 2005-2015 godine, selektovani po kriterijumima za infertilne parove i muški infertilitet-subfertilitet: Prisustvo varikokele, abnormalan spermogram, ginekološki status partnerke (uređan), minimum godinu dana zajedničkog života bez začeća. Svim pacijentima uradjena je ligatura pampiniformnog pleksusa, odnosno varikokele subingvinalnim pristupom u anesteziji čija vrsta je bila određivana u konsultaciji sa anesteziologom.



Slika 1. Izgled suture na proširenom pampiniformnom pleksusu

Modifikovana subingvinalna ligatura pampiniformnog pleksusa metodom po Marmar-u (1983): Subingvinalnim rezom dužine oko 15 mm preko funikulus spermaticusa koji je fiksiran prstima nedominantne šake operatora preparira se fascija funikulusa, koja se incidira i razmakne, te se ukažu konvoluti venskog pleksusa. Vi-

zuelno i taktilno identifikuje se duktus deferens, kojeg treba lateralizovati i čuvati ga od bilo kakve traume. Pomoću jednog ili više, prema potrebi-kompletnih šavova-podveže se pampiniformni pleksus i zatim stavi jedna ili dve kožne suture na rez.

REZULTATI

Tabela 1. Ispitivane operacije varikokele 2005-2015.

| Ukupno bolesnika | Uradjena operacija | Broj trudnoća | Starost bolesnika |
|------------------|------------------------|---------------|-------------------|
| 26 | Lig.plexo pamp.subing. | 16 (61,5%) | 20-44 god. |

Svi pacijenti su na kontrolnim spermogramima (3 nedelje posle operacije i odmah posle medikamentoznog tretmana, u slučajevima kada je bio pridodat) pokazali povećanje broja spermatozoida za 10-30%, poboljšanje motiliteta spermatozoida i povećanje broja normalnih oblika semenih ćelija.

Tabela 2. Vrste anestezije primenjene u naših bolesnika

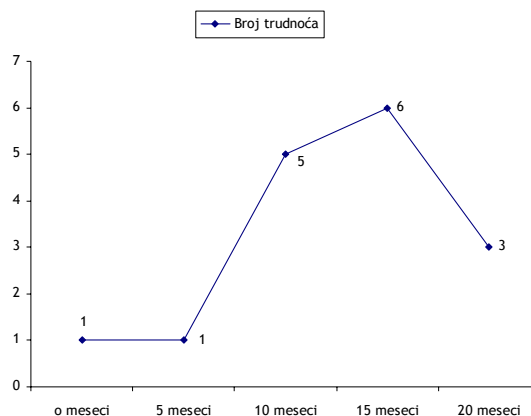
| Ukupno bolesnika | Lokalna | Periduralna |
|------------------|---------|-------------|
| 26 | 17 | 9 |

Tabela 3. Postoperativni medikamentozni tretman

| Postoperativni tretman | |
|--------------------------------------|-----|
| Blokatori estrogena | 6 |
| Blokatori estrogena | 6 |
| Preparati FSH | Svi |
| Androgeni | 5 |
| Stimulatori motiliteta spermatozoida | Svi |
| Stimulatori volumena sperme | Svi |
| Vitamini C,E | 10 |
| Protectors periferne cirkulacije | Svi |

Pacijenti sa lokalnom anestezijom tretirani su po tipu dnevne bolnice i istog dana otpušteni kući, dok su pacijenti sa periduralnom anestezijom ostajali u bolnici ukupno 2 dana. Operativni zahvat u lokalnoj anesteziji se preporučuje kao minimalno invazivan ("najminimalnije invazivan"), jer se pokazao kao zahvat sa namanje ili bez komplikacija uz maksimalan efekat. U ovom razmatranju nije zanemarljiv i "odnos: cena koštanja/korist". Bolesnik je odmah posle tretmana radno sposoban i potpuno funkcionalan.

Grafikon 1. Pojava trudnoća kod partnerki prema vremenu proteklom od operacije (2005-2015)



Devet meseci od zahvata, bilo je 6, a godinu dana od zahvata- 5 začea. Tri i 6 meseci od operacije bilo je potrebno u po jednom slučaju da dođe do trudnoće, a u tri slučaja, partnerka je začela 15 meseci posle tretmana partnera (medijana 7,1 mesec). Svih 16 trudnoća, izneto je do kraja, bez komplikacija. Ni u jednom slučaju nije rađena operativna reintervencija

DISKUSIJA

Tretman varikokele je deo androloško-urološke terapije stanja koje se danas naziva "infertilni par". Svakako da androloški pristup ima više smisla ako je ženski deo infertilnog para adekvatno tretiran od strane ginekologa. Međutim, smatra se da svaki partner učestvuje u infertilitetu po 40%, sa 20% tzv. zajedničkih faktora infertiliteta. Stoga, ukoliko partnerka nije razlog neplodnosti para, udeo partnera prevazilazi "običnih" 50%. To mora biti razlog za uključivanje urologa-androloga u tretman, koji je uvek timski za slučajeve infertilnih parova.

U pristupu infertilnom muškarcu postoji jednako važan deo terapije, zasnovan na medikamentima. Empirijski je uočeno da medikamentozna terapija infertiliteta, u kojoj takodje ima prodora, ostvarenih proteklih nekoliko godina- ima daleko jači efekat kada se primeni posle varikocelektomije, nego zasebno-bez oper-

acije. Moguće je da u ovoj situaciji svoj doprinos daje lokalno ubrzanje cirkulacije, koje se uvek ostvaruje posle operacije varikokele. Savremeni medikalmenti koji potpomažu tretman muškog infertiliteta su preparati androgena, FSH stimulatori, estrogenski blokatori, proteini, aminokiseline, vitamini i oligoelementi, kao i stimulatori volumena ejakulata i drugih parametara kvaliteta sperme.

ZAKLJUČAK

Subingvinalna ligatura pampiniformnog pleksusa, naročito ako je izvedena u lokalnoj anesteziji, predstavlja minimalno invazivni hiruški tretman muškaraca sa infertilitetom ili subfertilitetom. Lako je izvodljiva i primenljiva u svim uslovima-što važi i za dnevnu bolnicu (ambulantna hirurgija). Najveći broj začea u partnerki javlja se u periodu od 12-15 meseci nakon intervencije, a koncepcija je moguća i ranije. Dodatna medikamentozna terapija efektivnije poboljšava parametre spermograma kada se primeni posle urađene operacije.

LITERATURA

1. Aulitzky W:ESU Courses DVD,Stocholm, March 2009.
2. Agarwal A.,Deepinder F.,et al.:Eficacy of varicocelelectomy in improving semen parameters:New meta-analytical approach, Urology 70(3),532-538,2007.
3. Amelar RD.,Dubin L.:Varicocelelectomy:986 cases in a twelve- year study, Urology 10 (5),446-449,1977.
4. Marmar JL.,Agarwal A.,Prabakaran S.,Agarwal R.,Short RA.,Benoff S.,Thomas AJ Jr.:Reassessing the value of varicocelelectomy as a treatment for male subfertility with a new meta-analysis, Fertility and Sterility,88 (3),639-648,2007.
5. Naughton C.,Nangia A.,Agarwal A.:Varicocele and male infertility:Part II patophysiology of varicocele in male infertility,Human Reproduction Update; 7 (5),473-489,2001.

ENGLISH

TREATMENT OF INFERTILE AND SUBFERTILE MEN WITH VARICOCELE BY MINIMALLY INVASIVE SURGERY

Jovanović P.

Medical faculty University of Pristina, Kosovska Mitrovica

SUMMARY

Contemporary highlights in varicocele treatment. To achieve "minimal invasiveness" of treatment and to estimate number of pregnancies in female partners, especially a time period needed for conception. Selected males by urologic criteria for infertile couple, treated with subinguinal ligation of spermatic vein-pampiniformic plexus. We treated 26 subfertile men with varicocele during the period 2005-2015 with combination of subinguinal ligation of spermatic vein or plexus pampiniformis and medicaments. In a ten-year period, we registered 16 pregnancies (61,5%) in female partners of our patients. We consider subinguinal ligation of spermatic vein as minimally invasive and cost-effective initial treatment of "infertile couples".

Keywords: Infertile men, varicocele, minimally invasive surgery