

## Histološke karakteristike plućne Langerhans ćelijske histiocitoze

Zdravko Kosjerina<sup>1</sup>, Vesna Kosjerina Oštrić<sup>2</sup>

<sup>1</sup>Institut za plućne bolesti Vojvodine, Sremska Kamenica, Centar za patologiju

<sup>2</sup>Institut za plućne bolesti Vojvodine, Sremska Kamenica, Opšta pulmologija

### Apstrakt

Plućna Langerhans ćelijska histiocitoza se karakteriše nakupinama Langerhansovih ćelija, limfocita, makrofaga i eozinofila. Materijal za ispitivanje predstavljaju otvorene biopsije pluća uzete od 7 bolesnika, 4 muškaraca i 3 žene, prosečne starosti 23.2 godine. Intenzitet histoloških promena je određivan semikvantitativno pri čemu su razlikovana 3 stepena intenziteta promena: lako, umereno i jako. U većini slučajeva (3/7) interalveolarna septa su bila fokalno i jako zadebljala. Inflammatory infiltrati u septama su fokalni i jaki u 3/7 biopsija, umereni u 1/7 i laki u 1/7 biopsija. U septama dominiraju limfociti, zatim makrofagi, eozinofili i plazma ćelije. U lumen alveola se nalaze ređi makrofagi, limfociti, plazma ćelije i eozinofilni granulociti. Alveolarne ćelije su fokalno kuboidalne u 7 slučajeva. Histiocitni noduli su nađeni u svim slučajevima, a najčešće su lokalizovani peribronhiolarno (7/7) i u interalveolarnim septmama (4/7). Granica nodula prema periferiji je jasna (15/25) ili relativno jasna (10/25). U nodulima dominiraju Langerhansove ćelije (7/7), zatim eozinofilni granulociti (obilni 4/25, srednje obilni 8/15 i oskudni 13/25), limfociti (oskudni 10/25 i srednje obilni 15/25) i plazma ćelije (oskudne 10/25). Langerhans ćelije su CD1a i S100 pozitivne. Histiocitni noduli su nađeni u svim biopsijama; Langerhans ćelije su CD1a i S100 pozitivne.

**Ključne reči:** Langerhans ćelijska histiocitoza, pluća, histopatologija

## Histological characteristics of pulmonary Langerhans cell histiocytosis

Zdravko Kosjerina<sup>1</sup>, Vesna Kosjerina Oštrić<sup>2</sup>

<sup>1</sup>Institut za plućne bolesti Vojvodine, Sremska Kamenica, Centar za patologiju

<sup>2</sup>Institut za plućne bolesti Vojvodine, Sremska Kamenica, Opšta pulmologija

### Abstract

LCH is characterized by the presence of Langerhans cells juxtaposed against a backdrop of hematopoietic cells, including T-cells, macrophages, and eosinophils. The investigated material included open lung biopsy samples taken from seven patients (four males and three females) at the mean age of 23.2 years. They were all smokers. The intensity of the histological lesions was semiquantitatively measured, differentiating three intensity grades: mild, moderate and intense. In most cases (3/7), the interalveolar septa were focally and intensively thickened. The inflammatory infiltrates in the septa were focal, intense in 3/7, moderate in 1/7, and mild in 1/7 specimens. Lymphocytes prevailed, followed by macrophages, eosinophil granulocytes, and plasma cells. The lumen of the alveoli was occupied by a few macrophages and lymphocytes, sparse plasma cells and few eosinophil granulocytes. The alveolar cells were focally cuboid in 7 cases. Histiocyte aggregates were detected in all specimens, most frequently localized peribronchiolarly (7/7) and in the intraalveolar septa (4/7). The aggregates had either a clear (15/25), or a relatively clear (10/25) demarcation line against the periphery. The aggregates were predominantly composed of Langerhans' cells (7/7, abundant), followed by eosinophil granulocytes (abundant in 4/25, moderate in 8/25, sparse in 13/25), lymphocytes (sparse in 10/25 and moderate in 15/25 cases), and plasma cells (sparse in 10/25). The Langerhans' cells were CD1a and S 100 positive. Histiocyte aggregates were registered in all biopsy samples; the Langerhans' cells were CD1a and S100 positive.

**Key words:** Pulmonary Langerhans cell histiocytosis, pulmo, histopathology

## Uvod

Plućna Langerhans ćelijska histiocitoza (PLCH) je vrlo retko i sporadično oboljenje koje se karakteriše proliferacijom Langerhansovih ćelija u vidu multiplih bilateralnih nodula koji su lokalizovani pretežno peribronhiolarno i u međualveolarnim pregradama. U centru nodula se često stvaraju kavitacije. Noduli se mogu javiti u brojnim organima, ili mogu biti lokalizovani samo u plućima<sup>1</sup>.

Oboljenje se javlja kod mladih osoba, između dvadesete i četrdesete godine života. U preko 90% slučajeva se radi o pušačima. Tipični simptomi su kašalj i dispnea. Rendgenološki se nalaze bilateralni nodularna zasenčenja, a na CT-u noduli i cistični prostori lokalizovani u gornjim i srednjim delovima pluća<sup>2</sup>.

Histološki, rane lezije se karakterišu pojavom ćelijskih intersticijalnih infiltrata koji su građeni od Langerhansovih ćelija, limfocita, makrofaga, eozinofilnih granulocita, plazma ćelija i fibroblasta. Ovi infiltrati formiraju histiocitni nodul koji je obično lokalizovan oko malih vazdušnih puteva<sup>3</sup>. Vremenom, celularnost nodula se gubi, a vezivno se umnožava, tako da u završnoj fazi ostaje fibrotični nodul koji ima zvezdast oblik. U teškim slučajevima može doći do razvoja fibroze pluća i stvaranja saćastog pluća<sup>4</sup>. Pacijenti prosečno prežive 13 godina posle postavljanja dijagnoze<sup>5</sup>.

Cilj rada je detaljna analiza patološko-histoloških promena kod Langerhans ćelijske histiocitoze u bioptičkom materijalu. Osnovu rada čini analiza međualveolarnih pregrada i infiltrata u međualveolarnim pregradama, alveolarnog epitela i sadržaja u lumenu alveola, analiza bronhiola i sadržaja u njihovom lumenu, analiza krvnih sudova, kao i analiza histiocitnih čvorića.

## Materijal i metode

Materijal za ispitivanje predstavljaju otvorene biopsije pluća uzete od 7 bolesnika, 4 (57.1%) muškaraca i 3 (42.8%) žene, prosečne starosti 23.2 godine. Svi pacijenti su bili hospitalizovani na Institutu za plućne bolesti u Sremskoj Kamenici u periodu od 2000. do 2012. godine.

Uzeti materijal je profundovan 10% neutralnim formalinom. Iz fiksiranog materijala uzeti isecci tkiva su ukalupljeni u parafin, a parafinski rezovi bojeni metodom HE i imunohistohemijski antitelima CD1a i S-100 protein. Morfološka istraživanja su rađena svetlosnim mikroskopom tipa Olympus.

Količina, sastav i distribucija pojedinih ćelijskih elemenata su određivani semikvantitativno. U odnosu na količinu ćelijskih, odnosno vezivnih elemenata razlikovali smo tri stepena:

a. Oskudan (malo, lako)- kada su ćelijski i vezivni elementi umnoženi manje od 1/3 u odnosu na normalan nalaz.

b. Srednje obilan (umeren) nalaz- kada su ćelijski i vezivni elementi umnoženi više od 1/3, a manje od 1/2 u odnosu na normalan nalaz; i

c. Obilan (puno, jako)- kada su ćelijski i vezivni elementi umnoženi više od 1/2 u odnosu na normalan nalaz.

U okviru histiocitnog čvorića, količina, sastav i distribucija pojedinih ćelijskih i vezivnih elemenata su takođe određivani semikvantitativno, pri čemu su razlikovana tri stepena promena:

Oskudan- kada ćelijski i vezivni elementi zauzimaju manje od 1/3 površine histiocitnog nodula.

Srednje obilan- kada ćelijski i vezivni elementi zauzimaju više od 1/3, a manje od 1/2 površine histiocitnog nodula.

Obilan- kada ćelijski i vezivni elementi zauzimaju više od 1/2 površine histiocitnog nodula.

## Rezultati

Međualveolarne pregrade su u dve biopsije bile difuzno zadebljane, po jedanput (14.3%) umereno i jako. Fokalno zadebljanje septa je nađeno u 4 biopsije: 3 (42.8%) puta jako i jedanput (14.3%) umereno.

Infiltrati inflamatornih ćelija u međualveolarnim pregradama su u 3 (42.8%) slučaja bili laki i po jedanput (14.3%) srednje obilni i obilni.

Od inflamatornih ćelija u setama su najobilniji i najčešći limfociti. Ostali ćelijski i vezivni elementi lokalizovani u međualveolarnim septama su prikazani u Tabeli 1.:

	Obilan		Srednje obilan		Oskudan	
	No	%	No	%	No	%
Limfociti	1	14.3	1	14.3	4	57.1
Plazma ćelije	0	0	0	0	2	28.6
Makrofagi	0	0	0	0	4	57.1
Eozinofilni granulociti	0	0	0	0	1	14.3
Langerhans ćelije	0	0	0	0	1	14.3
Smoker's makrofagi	0	0	0	0	2	28.6
Vezivna vlakna	0	0	1	0	2	28.6
Atrakotični pigment	0	0	0	0	4	57.1

**Tabela 1.** Sastav inflamatornog infiltrata i vezivnih elemenata u septama

Alveolarne ćelije su u svih 7 pregledanih biopsija prominentne i kuboidalne i to uvek fokalno. U lumenu alveola su nađeni brojni ćelijski elementi. U 6 (85.7%) biopsija ovi elementi su bili oskudni, a u jednoj (14.3%) biopsije srednje obilni (Tabela 2.):

	Obilan		Srednje obilan		Oskudan	
	No	%	No	%	No	%
Limfociti	0	0	0	0	5	71.4
Plazma ćelije	0	0	0	0	2	28.6
Makrofagi	1	14.3	2	28.6	4	57.1
Neutrofilni granulociti	0	0	0	0	1	14.3
Eozinofilni granulociti	0	0	0	0	1	14.3
Langerhans ćelije	0	0	0	0	3	42.8
Smoker's makrofagi	0	0	0	0	2	28.6
Eritrociti	0	0	0	0	3	42.8

**Tabela 2.** Sadržaj u lumenu alveola

U lumenu bronhiola su nađeni nešto ređi ćelijski elementi. U 2 (28.6%) biopsije sadržaj je oskudan, a u 5 (71.4%) biopsija nije bilo sadržaja u bronhiolama. Od ćelijskih elemenata u lumenu bronhiola nađeni su makrofagi i Langerhansove ćelije. U 4 (57.1%) biopsije lumen bronhiola je u lakoj meri sužen.

U Tabeli 3. su prikazani ćelijski i vezivni elementi u zidu bronhiola i peribronhiolarno:

	Puno		Umereno		Lako	
	No	%	No	%	No	%
Langerhansove ćelije	0	0	0	0	1	14.3
Umnoženo vezivo	0	0	0	0	1	14.3
Upalni infiltrati	0	0	1	14.3	2	28.6
Limfociti	0	0	1	14.3	2	28.6
Plazma ćelije	0	0	0	0	1	14.3
Makrofagi	0	0	0	0	3	42.8

**Tabela 3.** Ćelijski i vezivni elementi u zidu bronhiola i peribronhiolarno

Kapilari lokalizovani u interalveolarnim septama su u jednoj (14.3%) biopsiji imali lako proširen lumen i prominentne endotelne ćelije, a u 2 (28.6%) slučajja kapilari su bili prepunjeni eritrocitima.

Zadebljanje zida i suženje lumena arteriola u alveolarnom tkivu pluća nije nađeno ni u jednoj pregledanoj biopsiji.

U Tabeli 4. su prikazani ćelijski i vezivni elementi lokalizovani perivaskularno:

	Obilno		Umereno		Oskudno	
	No	%	No	%	No	%
Umoženo vezivo	0	0	1	14.3	4	57.1
Inflamatorni infiltrati	0	0	0	0	4	57.1
Limfociti	1	14.3	3	42.8	2	28.6
Plazma ćelije	0	0	0	0	2	28.6
Makrofagi	0	0	1	14.3	2	28.6
Eozinofilni granulociti	0	0	0	0	3	42.8
Langerhans ćelije	0	0	1	14.3	0	0

**Tabela 4.** Ćelijski i vezivni elementi lokalizovani perivaskularno

U svim biopsijama su nađeni histiocitni noduli čiji se broj kretao od jednog do pet po biopsiji. Ukupno je analizirano 25 histiocitnih nodula, a njihova lokalizacija u strukturama pluća je bila sledeća:

- peribronhiolarno kod svih 7 (100.0%) biopsija;
- u interalveolarnim septama u 4 (57.1%) biopsije;
- perivaskularno u 3 (42.8%) biopsije;
- u lumenu alveola kod 2 (28.6%) biopsije;
- peribronhijalno u jednoj (14.3%) biopsiji.

Granica nodula prema periferiji je jasna kod 15 (60.0%) i relativno jasna kod 10 (40.0%) nodula. Svi noduli su bili zvezdastog oblika (Slika 1A).

Svih 25 (100.0%) nodula su sadržali Langerhansove ćelije (Slika 1B), limfocite, eozinofilne granulocite i makrofage (Slika 1C).

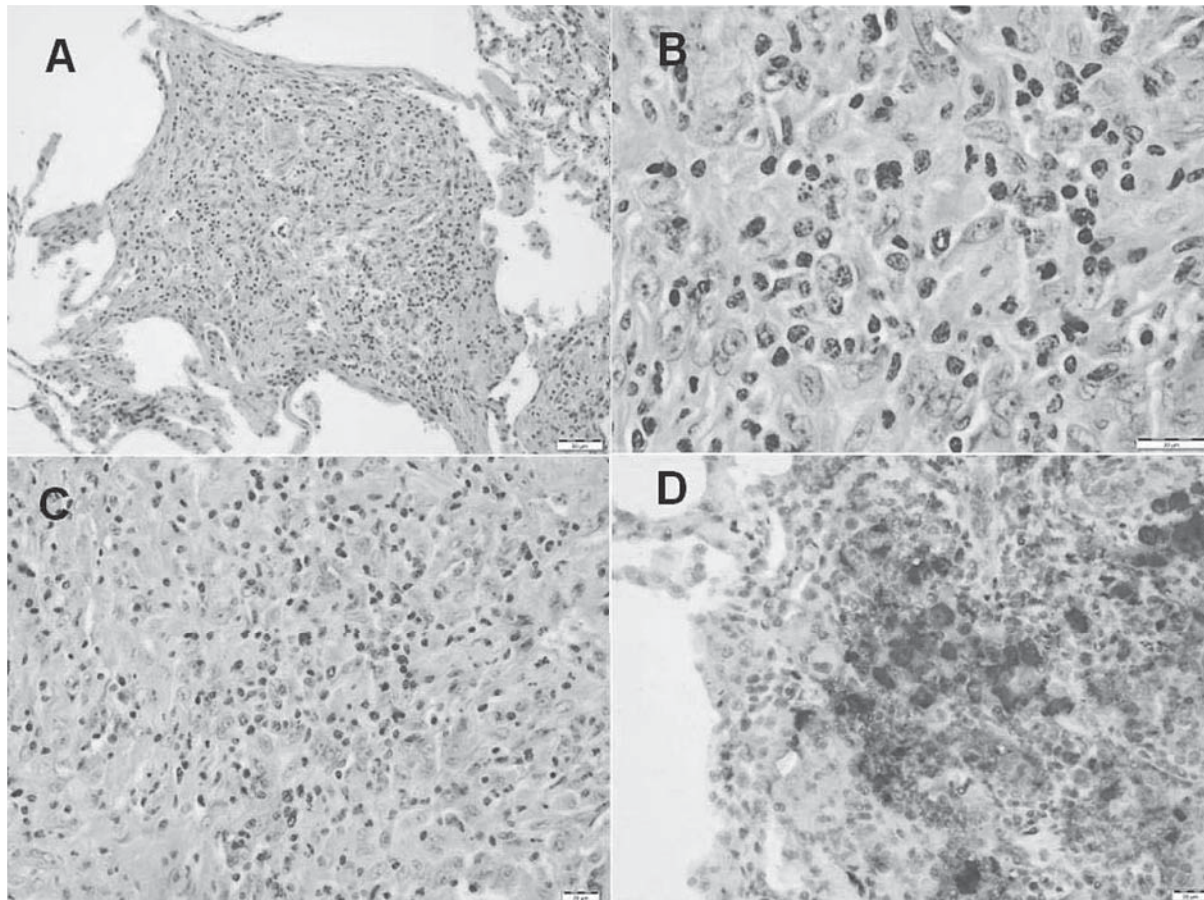
Sastav i količina ćelijskih i vezivnih elemenata u histiocitnim nodulima je data u Tabeli 5:

	Obilno		Umereno		Oskudno	
	No	%	No	%	No	%
Langerhans ćelije	25	100.0	0	0	0	0
Limfociti	0	0	15	60.0	10	40.0
Plazma ćelije	0	0	0	0	10	40.0
Eozinofilni granulociti	4	16.0	8	32.0	13	52.0
Neutrofilni granulociti	0	0	0	0	15	60.0
Makrofagi	0	0	4	16.0	21	84.0
Eritrociti	0	0	0	0	3	12.0
Smoker's makrofagi	0	0	3	12.0	9	36.0
Umnoženo vezivo	0	0	0	0	9	36.0

**Tabela 5.** Ćelijski i vezivni elementi u histiocitnim nodulima

Langerhansove ćelije su imale različit oblik: ovalan (50%), okruglast (40%) i izdužene nepravilne ćelije (10%). Jedra ovih ćelija su najčešće izvijana (u oko 60% ćelija). U histiocitima su prisutna jedarca u preko 90% ćelija. Citoplazma je slabo acidofilna, a granice citolazme nejasne u 90% ćelija. U svih 25 nodula Langerhansove ćelije su pokazivale CD1a i S-100 protein pozitivnost (Slika 1D).





**Slika 1.** A –histiocitni nodule sa zvezdastim ivicama; B –Langerhansove ćelije izuvijanih jedara; C- Nodule sa limfocitima, eozinofilima, makrofagima; D – S100 pozitivne Langerhansove ćelije

## Diskusija

Međualveolarne pregrade su u dve biopsije bile difuzno zadebljane, po jedanput (14.3%) umereno i jako. Fokalno zadebljanje septa je nađeno u 4 biopsije: 3 (42.8%) puta jako i jedanput (14.3%) umereno. Tazi<sup>6</sup> nalazi histiocitne nodule koji se šire u međualveolarne pregrade pri čemu one zadebljavaju. Po njemu noduli destruišu međualveolarne pregrade.

Infiltrati inflamatornih ćelija u međualveolarnim pregradama su u 3 (42.8%) slučajeva bili laki i po jedanput (14.3%) srednje obilni i obilni. Od inflamatornih ćelija u setama su najobilniji i najčešći limfociti. Suri<sup>7</sup> navodi da različit stepen inflamatornih ćelija može biti prisutan u intersticijumu.

U lumenu alveola dominiraju makrofagi, uključujući i smoker's makrofage (pigmentirane makrofage), dok su limfociti, plazma ćelije, eozinofili, neutrofili i Langerhansove ćelije znatno oskudniji. Suri<sup>7</sup> u lumenu alveola nalazi pigmentirane makrofage. Ovakav nalaz Travis<sup>8</sup> naziva pseudodeskvamativnom intersticijskom pneumonijom. Vassallo<sup>9</sup> navodi da u lumenu alveola može biti veliki broj različitih ćelija, naročito makrofaga, što može biti diferencijalno dijagnostički problem u odnosu na deskvamativnu intersticijsku penumoniju. Navedeni nalazi su u skladu sa našim rezultatima.

U lumenu bronhiola su nađeni nešto ređi ćelijski elementi. U 2 (28.6%) biopsije sadržaj je oskudan, a u 5 (71.4%) biopsija nije bilo sadržaja u bronhiolama. Od ćelijskih elemenata u lumenu bronhiola nađeni su makrofagi i Langerhansove ćelije. U 4 (57.1%) biopsije lumen bronhiola je u lakoj meri sužen. Tazi<sup>10</sup> navodi da se u lumenu bronhiola kod PLCH nalazi oskudna sluz, alveolarni makrofagi i limfociti, verovatno kao posledica pušenja. Ovi nalazi su u skladu sa našim rezultatima.

Perivaskularni infiltrati, pre svega limfocita, kao i umnoženo vezivo, su nađeni u 6/7, odnosno 5/7 biopsija. Fartoukh<sup>11</sup> u nekim slučajevima PLCH nalazi vaskulopatiju kako u arterijama, tako i u venama. Yang<sup>12</sup> nalazi oskudan perivaskularni infiltrat inflamatornih ćelija sastavljenih od eozinofila i limfocitocita. I ovi nalazi su u skladu sa našim nalazima.

Svi histiocitni noduli su imali zvezdast oblik. Abbott<sup>13</sup> nalazi zvezdaste produžetke na periferiji nodula što je u skladu sa našim nalazima. Vassallo<sup>9</sup> navodi da su noduli veličine od 1 do 5 mm, premda se mogu naći i noduli od 1.5 cm u prečniku. U našem materijalu svi noduli su bili mikroskopske veličine. Isti autor navodi da su ove lezije u prošlosti imale naziv „eozinofilni granulom“ zbog velikog broja eozinofila u nodulima. Tazi<sup>10</sup> histiocitne nodule naziva granulomima.

U našem materijalu noduli su najčešće lokalizovani peribronhiolarno (100.0%) i u međualveolarnim septama (57.1%). Tazi<sup>6</sup> navodi da su noduli lokalizovani oko terminalnih i respiratornih bronhiola, što je u skladu sa našim nalazima.

U našem materijalu noduli su najčešće jasno ograničeni od okoline. Tazi nodule opisuje kao granulome sa nejasnim granicama prema periferiji<sup>6</sup>.

Langerhansove ćelije su nađene u svim nodulima i to u obilnoj količini, najčešće su ovalne i okruglaste i imaju izuvijano jedro. Sundar<sup>3</sup> navodi da Langerhansove ćelije predstavljaju dendritične ćelije koje su fiziološki lokalizovane u mnogim organima, a naročito u koži i spadaju u moćne antigen prezentujuće ćelije. Proliferacija ovih ćelija u plućima u vidu histiocitnih nodula je ranije nazivana histiocitoza X, a sada Langerhans ćelijska histiocitoza. Po Nezelofu<sup>14</sup> Langerhansove ćelije u nodulima imaju okruglast oblik, a ne dendritičan kao što je to slučaj kod neizmenjenih dendritičnih ćelija. Yang<sup>12</sup> opisuje Langerhansove ćelije kao velike, a neke imaju izuvijano jedro sa malim brojem mitotičkih delova. Ove ćelije su slabo S100 pozitivne i jako CD1a pozitivne. Brabencova<sup>15</sup> tvrdi da Langerhansove ćelije nisu aktivno proliferišuće ćelije u lezijama PLCH, a njihova citoplazma je slabo acidofilna. Warkki<sup>16</sup> navodi da je jedarce vrlo prominentno u Langerhansovim ćelijama, a Tazi<sup>17</sup> da Langerhansove ćelije imaju loše definisane granice jer poseduju multiple citoplazmatske produžetke. On u citoplazmi nalazi vakuole, što u našem materijalu nije slučaj, dok su praktično svi ostali nalazi u skladu sa našim rezultatima.


U histiocitnim nodulima su pored Langerhansovih ćelija nađeni i limfociti, plazma ćelije, makrofagi, eozinofilni granulociti, neutrofili i umnoženo vezivo. Tirilomis<sup>18</sup> navodi da se noduli sastoje od limfocita, makrofaga i histiocitnih ćelija, bez preciziranja njihovog broja, odnosno obilnosti infiltrata. Po Tazi-ju<sup>17</sup> noduli sadrže veliki broj Langerhansovih ćelija koje formiraju kompaktnu masu u centru lezije. Limfociti su razbacani između Langerhansovih ćelija i na periferiji lezije. Eozinofili i makrofagi, a ponekad i neutrofili, se takođe nalaze na periferiji nodula. Ovi nalazi su približno slični našim.

## Zaključak

Međualveolarne pregrade su perinodularno fokalno zadebljale sa lakim upalnim infiltratima. Histiocitni noduli su uvek zvezdastog oblika, najčešće jasno ograničeni od okoline. Noduli su najčešće lokalizovani peribronhiolarno i u interalveolarnim septama. Langerhansove ćelije zauzimaju najveću površinu nodula i uvek su CD1a i S100 pozitivne. One su najčešće ovalne sa izuvijanim jedrom. U nodulima se nalaze još i limfociti, eozinofili, makrofagi, plazma ćelije i lako umnoženo vezivo.

## Literatura

1. Caminati A, Harari S. Smoking-related Interstitial Pneumonias and Pulmonary Langerhans Cell Histiocytosis. *Proc Am Thorac Soc* 2006;3:299–306.
2. Moore AD, Godwin JD, Muller NL, et al. Pulmonary histiocytosis X: comparison of radiographic and CT findings. *Radiology* 1989;172:249–254.
3. Sundar KM, Gosselin MV, Chung HL, Cahill BC. Pulmonary Langerhans cell histiocytosis: emerging concepts in pathobiology, radiology, and clinical evolution of disease. *Chest* 2003;123:1673–1683.
4. Colby TV, Lombard C. Histiocytosis X in the lung. *Hum Pathol* 1983;14:847–856.

- 
- 
5. Delobbe A, Durieu J, Duhamel A. Determinants of survival in pulmonary Langerhans' cell granulomatosis (histiocytosis X). *Eur Respir J* 1996;9:2002–2006.
  6. Tazi A. Adult pulmonary Langerhans' cell histiocytosis. *Eur Respir J* 2006; 27: 1272–1285.
  7. Suri HS, Yi ES, Nowakowski GS, Vassallo R. Pulmonary langerhans cell histiocytosis. *Orphanet Journal of Rare Diseases* 2012;7(16):1-13.
  8. Travis WD, Borok Z, Roum JH, Zhang J, Feuerstein I, Ferrans VJ, Crystal RG: Pulmonary Langerhans cell granulomatosis (histiocytosis X). A clinicopathologic study of 48 cases. *Am J Surg Pathol* 1993;17(10):971-986.
  9. Vassallo R, Ryu JH. Pulmonary Langerhans' cell histiocytosis. *Clin Chest Med* 2004;25:561– 571.
  10. Tazi A, Bonay M, Bergeron A, Grandsaigne M, Hance AJ, Soler P. Role of granulocyte-macrophage colony stimulating factor (GM-CSF) in the pathogenesis of adult pulmonary histiocytosis X. *Thorax* 1996;51:611-614.
  11. Fartoukh M, Humbert M, Capron F, Maitre S, Parent F, Le Gall C, Sitbon O, Herve P, Duroux P, Simonneau G: Severe pulmonary hypertension in histiocytosis X. *Am J Respir Crit Care Med* 2000, 161(1):216-223.
  12. Yang TY, Chen SJ, Yang LY, Tang RB. Langerhans Cell Histiocytosis in a Newborn. *J Chin Med Assoc*, 2009;72(11):611–614.
  13. Abbott GF, Rosado-de-Christenson MKL, Franks TJ, Frazier AA, Galvin JR. Pulmonary Langerhans Cell Histiocytosis, *RadioGraphics* 2004;24:821–841.
  14. Nezelof C, Basset F. Langerhans cell histiocytosis research: past, present, and future. *Hematol Oncol Clin North Am*, 1998;12:385–406.
  15. Brabencova E, Tazi A, Lorenzato M, Bonay M, Kambouchner M, Emile JF, Hance AJ, Soler P. Langerhans Cells in Langerhans Cell Granulomatosis Are Not Actively Proliferating Cells. *Am J Pathol* 1998;152:1143-1149.
  16. Varkki S, Tergestina M, Bhonsle VS, Moses P, Mathai J, Korula S. Isolated Pulmonary Langerhans Cell Histiocytosis. *Indian J Pediatr*, 2013;80(8):700–703.
  17. Tazi A, Soler P, Hance AJ. Adult pulmonary Langerhans' cell histiocytosis. *Thorax* 2000;5:405-416.
  18. Tirilomis T, Zenker D, Mirzaie M, Dalichau H. Pulmonary Langerhans' cell histiocytosis (histiocytosis X) following metastasising malignant melanoma. *Swiss Med Wkly* 2002;132:285–287.