

Multidisciplinarni pristup operativnom lečenju švanomatoze u Kliničko Bolničkom Centru Zemun

Vuk Aleksić¹, Vladimir Špica², Radomir Benović¹, Milenko Stanić¹, Tode Dragičević³, Aleksandra Živković³, Nenad Živković¹, Milan Spaić¹, Velja Milačić²

¹ Služba neurohirurgije, Kliničko Bolnički Centar Zemun, Beograd, Srbija

² Služba hirurugije, Kliničko Bolnički Centar Zemun, Beograd, Srbija

³ Služba anesteziologije, Kliničko Bolnički Centar Zemun, Beograd, Srbija

Apstrakt

Švanomi su tumori porekla Švanovih ćelija, koje učestvuju u građi omotača perifernih nerava. Iako se švanomi mogu naći na bilo kojoj lokalizaciji, u retroperitonealnom prostoru su izuzetno retki. Multipli švanomi (raniji naziv: neurilemomi) mogu se naći u sklopu neurofibromatoze tip II, kao i u sklopu švanomatoze. U zavisnosti od lokalizacije švanoma, simptomatologija je različita. Mi prikazujemo pacijenta sa multiplim spinalnim, ali i perifernim švanomima u sklopu švanomatoze, koji je u više navrata uspešno operisan multidisciplinarnim pristupom i saradnjom opšteg hirurga i neurohirurga.

Ključne reči Švanomi; Neurofibromatoza

Uvod

Švanomi predstavljaju jednu od najčešćih solitarnih lezija¹. Međutim, mogu se javiti i kao multiple lezije u sklopu bolesti kao što su neurofibromatoza i švanomatoza², koje se karakterišu multiplim švanomima³. Za razliku od švanomatoze, kod neurofibromatoze tip II pored multiplih perifernih švanoma i spinalnih švanoma, javljaju se i bilateralni švanomi vestibularnih nerava. Takođe, u odnosu na švanomatozu, neurofibromatoza tip II predstavlja ozbiljno, progresivno oboljenje, koje neretko ugrožava život pacijenta⁴. Bol je čest simptom kod švanomatoze, dok se motorna slabost retko javlja⁵.

Mi prikazujemo pacijenta sa multiplim spinalnim, ali i perifernim švanomima, koji je u više navrata uspešno operisan multidisciplinarnim pristupom i saradnjom opšteg hirurga i neurohirurga. Kod pacijenta se pored bola javila i motorna slabost mišića pokretača desnog stopala.

Prikaz slučaja

Prikazujemo pacijenta starosne dobi 47 godina koji se prvi put javio lekaru u svojoj 37 godini zbog bolova u donjem delu leđa, kao i duž spoljašnje strane desne butine. Nakon urađene magnetne rezonance torakalne i lumbo-sakralne kičme na kojoj je viđena tumorska formacija benignih karakteristika u nivou Th12 do L1 pacijent je upućen neurohirurgu, te je ubrzo operisan i odstranjena promena je patohistološki verifikovana kao švanom. Pacijent je nakon toga bio bez bolova uz laki osećaj trnjenja u desnoj butini. Tokom sledećih nekoliko

Multidisciplinary surgical approach in patient with schwannomatosis in the Clinical Hospital Center Zemun

Vuk Aleksić¹, Vladimir Špica², Radomir Benović¹, Milenko Stanić¹, Tode Dragičević³, Aleksandra Živković³, Nenad Živković¹, Milan Spaić¹, Velja Milačić²

¹ Department of neurosurgery, Clinical Hospital Center Zemun, Belgrade, Serbia

² Department of surgery, Clinical Hospital Center Zemun, Belgrade, Serbia

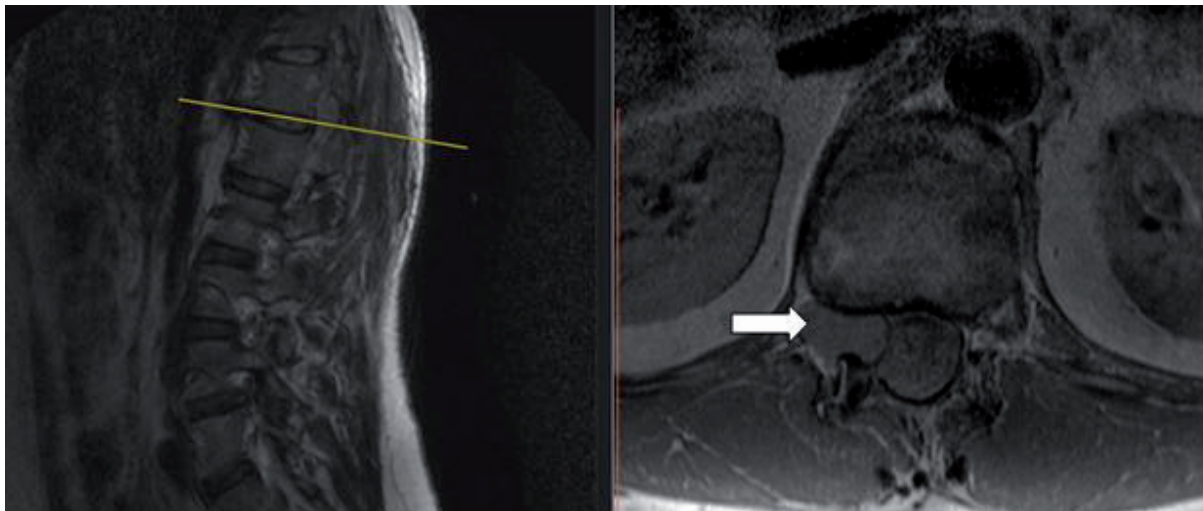
³ Department of anesthesiology, Clinical Hospital Center Zemun, Belgrade, Serbia

Abstract

Schwannomas are benign sheath tumors composed of Schwann cells, which are covering peripheral nervs. Although schwannomas can be found in any localisation, retroperitoneal schwannomas are extremely rare. Multiple schwannomas (neurilemomas) can be part of neurofibromatosis type II, as well as schwannomatosis. Depending on tumor localization, disease symptoms differ. We present a patient with multiple spinal as well as peripheral schwannomas as a part of schwannomatosis. Patient was successfully operated in cooperation between general surgeon and neurosurgeon.

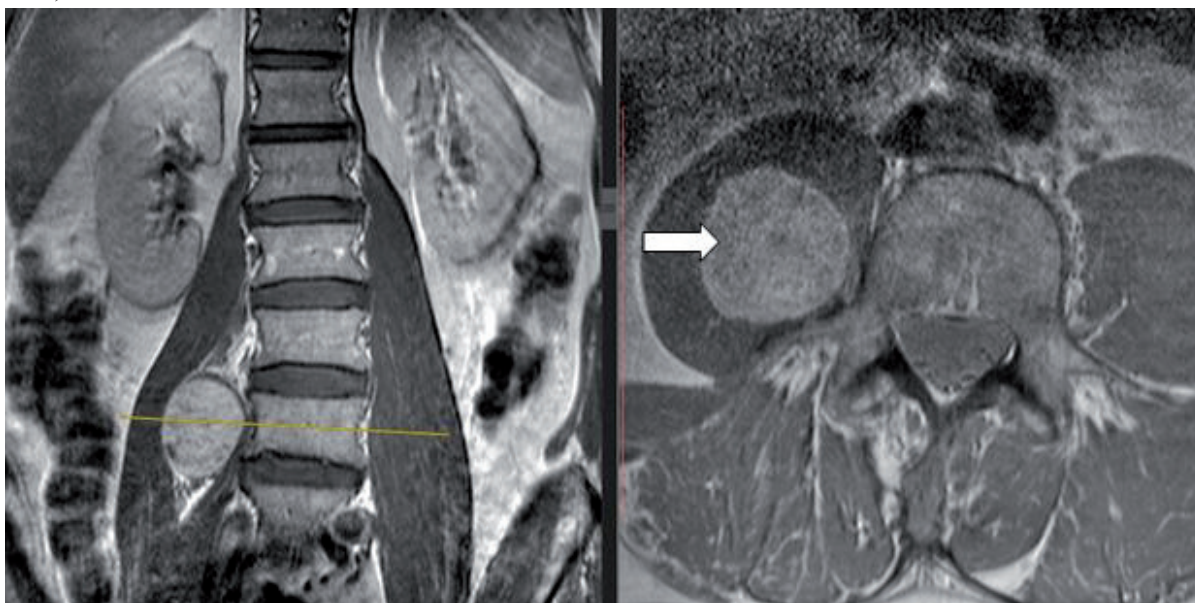
Key words: Schwannomas; Neurofibromatosis

godina pacijent se nije javljao na kontrole pregleda. U našu ustanovu ponovo se javio u svojoj 47 godini zbog bolova duž spoljašnje strane desne noge, koji su se javili nekoliko meseci pre prijema u ustanovu. Takođe javila se i slabost mišića pokretača desnog stopala, najizraženije mišića ekstenzora desnog palca. Urađen je kontrolni snimak magnetne rezonance torakalne i lumbosakralne kičme, na kojem je viđen intraspinalni recidiv primarne bolesti u nivou od Th12 do L1 (slika 1).



Slika 1. Snimak magnetne rezonance na kojem se vidi intraspinalni recidiv švanoma Th12 / L1 sa desne strane.

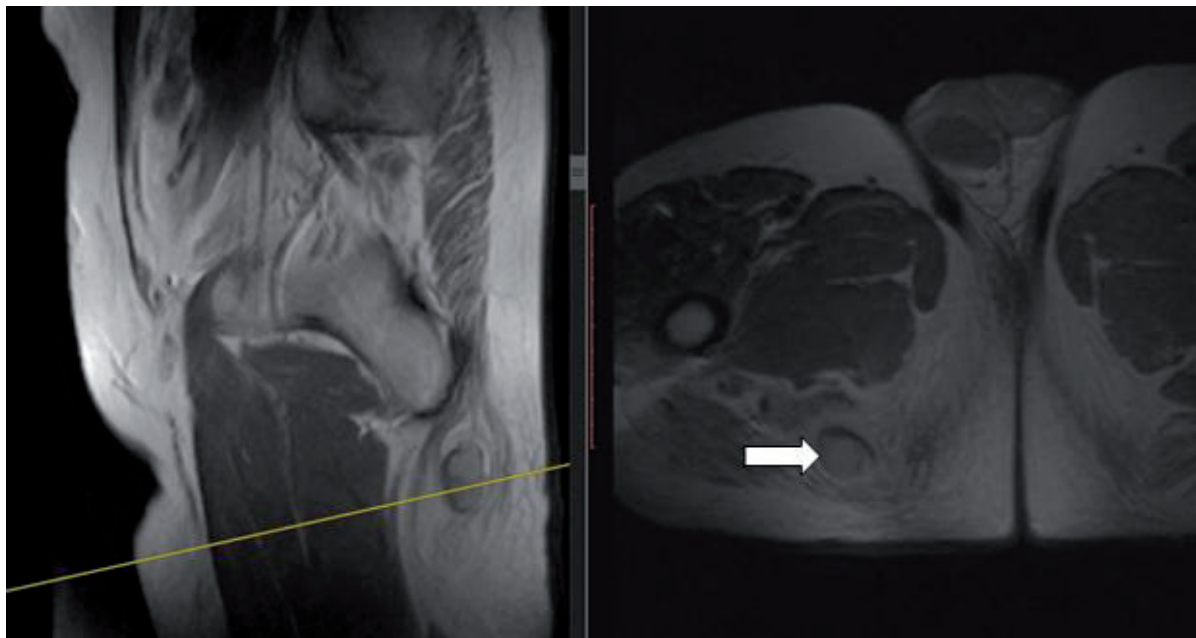
Takođe je uočena i tumorska promena unutar lumbalnog pleksusa u medijalnom aspektu slabinskog mišića (slika 2).



Slika 2. Magnetna rezonanca lumbosakralnog pleksusa na kojoj se vidi tumorska promena (švanom) u predelu medijalnog aspekta desnog slabinskog mišića.

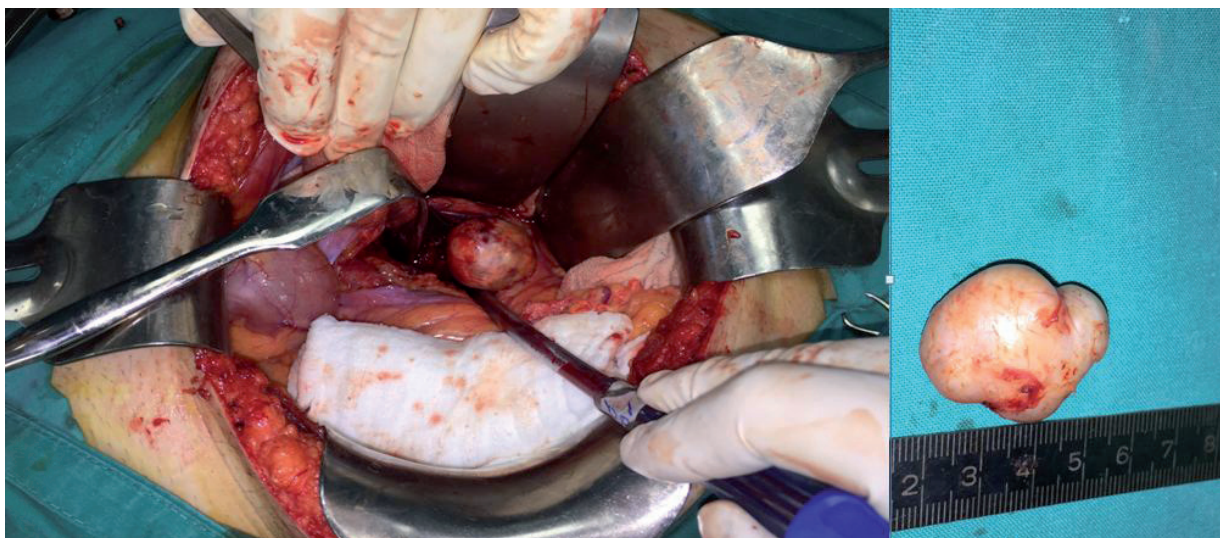
Po svojim karakteristikama na magnetnoj rezonanci (T2 sekvenca) promena je najviše išla u prilog neurofibromu (švanomu). Elektromioneurografski (EMNG) nalaz ukazao je na leziju korena živca L5 desno. Kliničkim pregledom konstatovana je slabost mišića pokretača desnog stopala, najizraženije slabost ekstenzije desnog palca. Tokom pregleda otkrivena je i ovalna palpabilna promena u potkožnom tkivu desne gluetalne regije, u projekciji pružanja išijadičnog živca, promera oko 4 cm. Urađena je i magnetna rezonanca karlice

na kojoj je u projekciji velikog sedalnog mišića videna ovalna promena promera 29 x 26 x 20 mm, koja najverovatnije odgovara švanomu perifernog nerva porekla najverovatnije išijadičnog živca (Slika 3).



Slika 3. Magnetna rezonanca karlice na kojoj je u projekciji velikog sedalnog mišića videna ovalna promena promera 29 x 26 x 20 mm, koja najverovatnije odgovara švanomu perifernog nerva porekla najverovatnije išijadičnog živca

Zbog multiplih promena postavljena je sumnja na švanomatozu. Magnetna rezonanca endokranijuma nije pokazala postojanje intrakranijalnih lezija (odnosno vestibularnih švanoma). Pacijent je primljen na odeljenje neurohirurgije i nakon standadne preoperativne pripreme pacijent je operisan i promena u nivou Th12 do L1 je odstranjena u potpunosti. Patohistološki nalaz potvrdio je da se radi o švanomu (WHO gradus I). Nakon operacije bolovi u leđima su bili manji, ali se slabost mišića stopala, kao i bol duž desne noge održavala. Pacijent je zatim primljen na odeljenje hirurgije. Promena u regiji desnog slabinskog mišića je odstranjena putem medijalne laparotomije (slika 4).



Slika 4. Intraoperativni nalaz koji pokazuje tumor-švanom u regiji desnog slabinskog mišića

Tokom operacije identifikovana je nervna struktura koja najverovatnije odgovara korenu živca L5 sa desne strane koja je bila primarno ishodište tumora, koji je u potpunosti odstranjen sa kapsulom. U istom aktu uklonjena je i promena iz glutealne regije. Patohistološki nalaz je u oba slučaja potvrdio da se radi o švanomima (WHO gradus I). Nijedan nalaz nije pokazao maligni potencijal. Nakon operacije pacijent je bio bez bolova, uz delimično poboljšanje motorne funkcije stopala. Oko 6 meseci nakon poslednje operacije pacijent je samostalno pokretan, bez bolova, sa održanjem slabosti ekstenzije palca desog stopala srednjeg stepena.

Diskusija

Švanomi su tumori porekla Švanovih ćelija, koje učestvuju u građi omotača perifernih nerava. Iako se švanomi mogu naći na bilo kojoj lokalizaciji, u retroperitonealnom prostoru se nalaze u svega 2% slučajeva⁶. Multipli švanomi (raniji naziv: neurilemomi) mogu se naći u sklopu neurofibromatoze tip II, kao i u sklopu švanomatoze. U našem slučaju postavljena je velika sumnja na švanomatozu. Švanomatoza predstavlja genetski uslovljenu bolest koja se karakteriše prisustvom multiplih nevistibularnih švanoma. Uzrok švanomatoze predstavlja defekt INI-1 gena. Kriterijumi za postavljanje dijagnoze švanomatoze dati su u tabeli 17. U našem slučaju radilo se o verovatnoj švanomatozi, s obzirom da su svi kriterijumi za ovaj stepen dijagnoze postignuti. Genetsko ispitivanje kod pacijenta nije rađeno, s obzirom da je magnetna rezonanca endokranijuma pokazala odsustvo intrakranijalnih lezija, čime je sa velikom verovatnoćom isključeno da se radi o neurofibromatozi tip II. Indikovano je dalje praćenje pacijenta na šestomesečnom nivou.

Dijagnoza	Kriterijumi
Definitivna	<ul style="list-style-type: none"> • Stariji od 30 godina • Dva ili više neintradermalnih švanoma • Histološka potvrda švanoma • Prvi stepen srodstva sa osobom kojoj je potvrđena švanomatoza
Verovatna	<ul style="list-style-type: none"> • Mlađi od 30 godina starosti, dva ili više neintradermalnih švanoma, histološka potvrda • Stariji od 45 godina, dva ili više neintradermalnih švanoma, bez ispada VIII kranijalnog živca

Tabela 1. Kriterijumi za definitivnu i verovatnu dijagnozu švanomatoze

Incidencija švanoma najčešća je u periodu između treće i šeste decenije života. S druge strane kod prisustva multiplih švanoma simptomi se najčešće javljaju u trećoj deceniji života, bez obzira na pol pacijenta⁸. Ovo je u saglasnosti sa našim slučajem, s obzirom da se pacijent prvi put javio lekaru u svojoj 37 godini života. Švanomatoza je retka. U studiji MacCollin-a i saradnika, sprovedenoj u Finskoj, godišnja incidencija švanomatoze bila je 1/1 700 000 ispitanika⁹.

U zavisnosti od lokalizacije švanoma, simptomatologija je različita. Bol je čest simptom kod švanomatoze, dok se motorna slabost retko javlja⁵. Shimoda et al. opisali su slučaj izolovanog švanoma u regiji slabinskog mišića, koji je bio u kontaktu sa telima četvrtog i petog lumbalnog pršljenja, bez zahvatanja foramena. Intraoperativno tumor je bio porekla korena L4. U kliničkoj slici dominirao je bol u donjem delu leđa, kao i parestezije u nozi, dok mišićne slabosti nije bilo¹⁰. U našem slučaju, švanom u regiji slabinskog mišića najverovatnije je bio porekla korena L5, što bi odgovaralo dominantnoj slabosti miotoma L5 (ekstenzija palca stopala). S druge strane, kod našeg pacijenta postojala je parestezija i bol u dermatome L2, što najverovatnije

vodi poreklo od švanoma u spinalnom kanalu (Th12 do L1). Švanom operisan u glutealnoj regiji bio je u projekciji išijadičnog živca, ali intraoperativno konstatovano je da se radi o potkožnom tumoru, bez kontakta sa većim nervnim strukturama. Mišljenja smo da je intraspinalna lezija bila odgovorna za bolove u leđima, kao i u dermatomu L2, dok je tumor lokalizovan u regiji slabinskog mišića bio glavni uzrok mišićne slabosti. U ovakvim slučajevima potrebno je dobro klinički sagledati pacijenta i proceniti uzročno posledičnu vezu između simptoma i lokalizacije tumora.

Oko trećina pacijenata sa švanomatozom ima bolest lokalizovanu duž jednog ekstremiteta ili duž jednog segmenta kičmene moždine⁹. U našem slučaju sve promene su bile sa desne strane. Ovo se može smatrati još jednom karakteristikom švanomatoze.

Najveći broj švanoma predstavlja benignu promenu, a samo u malom broju slučajeva moguća je maligna transformacija. Benigni tumori imaju odličnu prognozu, dok se kod malignih formi metastaza može konstatovati i izvesno vreme nakon odstranjivanja primarne lezije. Zbog toga radiološko praćenje igra veoma važnu ulogu u definitivnom lečenju ovakvih pacijenata. U našem slučaju radilo se o benignim promenama (WHO gradus I), ali zbog mogućnosti recidiva, kao i maligne alteracije indikovano je šestomesečno praćenje pacijenta⁶.

Prisustvo švanoma u karlici je veoma retko¹¹. U našem slučaju pored intraspinalnog i perifernog švanoma sedalne regije, pacijent je imao i švanom u regiji slabinskog mišića. Zbog ovakve kombinacije lokalizacije tumora pacijent je imao specifičnu kliničku sliku. Sva tri tumora su uspešno operisana i odstranjena.

Ovaj prikaz slučaja ilustruje uspešan multidisciplinarni pristup hirurga i neurohirurga Kliničko Bolničkog Centra Zemun u lečenju pacijenta sa retkim entiteom švanomatoze.

Reference

1. Park NK, Lee JH, Kim DS, You JH, Cho IH. Posterior tibial neuropathy by schwannoma in mid thigh. *J Korean EMG Electrodiagn Med* 2005;7:139-42.
2. Goldblum JR, Folpe AL, Weiss SW. *Enzinger and Weiss's soft tissue tumors*. 6th ed. Philadelphia: Elsevier Saunders; 2014.
3. Ferner RE. Neurofibromatosis 1 and neurofibromatosis 2: a twenty first century perspective. *Lancet Neurol* 2007;6:340-51
4. Aboukais R, Zairi F, Bonne NX, Baroncini M, Schapira S, Vincent C, et al. Causes of mortality in neurofibromatosis type 2. *Br J Neurosurg*. 2014;25:1-4
5. Kwon NY, Oh HM, Ko YJ. Multiple Lower Extremity Mononeuropathies by Segmental Schwannomatosis: A Case Report. *Ann Rehabil Med*. 2015 Oct;39(5):833-7. doi: 10.5535/arm.2015.39.5.833. Epub 2015 Oct 26. PubMed PMID: 26605183; PubMed Central PMCID: PMC4654091.
6. Vijayan SK, Shetty S, Bhat SR, Shetty S, Khadilkar UN. Retroperitoneal schwannoma: an atypical presentation. *J Clin Diagn Res*. 2014 Oct;8(10):ND22-3. doi: 10.7860/JCDR/2014/9255.5013. Epub 2014 Oct 20. PubMed PMID: 25478402; PubMed Central PMCID: PMC4253220.
7. Westhout FD, Mathews M, Paré LS, Armstrong WB, Tully P, Linskey ME (June 2007). "Recognizing schwannomatosis and distinguishing it from neurofibromatosis type 1 or 2". *J Spinal Disord Tech* 20 (4): 329-32. doi:10.1097/BSD.0b013e318033ee0f. PMID 17538359.
8. Antinheimo J, Sankila R, Carpen O, Pukkala E, Sainio M, Jaaskelainen J: Population-based analysis of sporadic and type 2 neurofibromatosis-associated meningiomas and schwannomas. *Neurology* 54(1): 71-76, 2000
9. MacCollin M, Chiocca EA, Evans DG, Friedman JM, Horvitz R, Jaramillo D, Lev M, Mautner VF, Niimura M, Plotkin SR, Sang CN, Stemmer-Rachamimov A, Roach ES. Diagnostic criteria for schwannomatosis. *Neurology*. 2005 Jun 14;64(11):1838-45. Review. PubMed PMID: 15955931.
10. Shimoda Y, Morimoto D, Isu T, Hamauchi S, Matsumoto R, Isobe M, Kim K, Yusa T, Takahashi T. [Schwannoma developing in the psoas major muscle: a case report]. *No Shinkei Geka*. 2011 Jan;39(1):51-7. Review. Japanese. PubMed PMID: 21270479.
11. Laparoscopic resection of an obturator schwannoma: a case report. Yi K, Wang YM, Chen J *Chin Med J (Engl)*. 2010 Jul; 123(13):1804-6.