



RENAL TUBERCULOSIS

TUBERKULOZA BUBREGA

Zoran Džamić¹, Vladan Dimitrijević²

¹ University of Belgrade, Faculty of Medicine, Clinical Center of Serbia, Urological Clinic, Serbia

² Clinical Center of Serbia, Urological Clinic, Belgrade, Serbia

Correspondence: vladandbg@gmail.com

ABSTRACT

Tuberculosis is still a significant health problem in the world, mostly in developing countries. The special significance lies in immunocompromised patients, particularly those suffering from the HIV. Urogenital tuberculosis is one of the most common forms of extrapulmonary tuberculosis, while the most commonly involved organ is the kidney. Renal tuberculosis occurs by hematogenous dissemination of mycobacterium tuberculosis from a primary tuberculosis foci in the body. Tuberculosis is characterized by the formation of pathognomonic lesions in the tissues - granulomata. These granulomata may heal spontaneously or remain stable for years. In certain circumstances in the body associated with immunosuppression, the disease may be activated. Central caseous necrosis occurs within tuberculoma, leading to formation of cavities that destroy renal parenchyma. The process may gain access to the collecting system, forming the caverns. In this way, infection can be spread distally to renal pelvis, ureter and bladder. Scarring of tissue by tuberculosis process may lead to development of strictures of the urinary tract.

The clinical manifestations are presented by nonspecific symptoms and signs, so tuberculosis can often be overlooked. Sterile pyuria is characteristic for urinary tuberculosis. Dysuric complaints, flank pain or hematuria may be presented in patients. Constitutional symptoms of fever, weight loss and night sweats are presented in some severe cases. Diagnosis is made by isolation of mycobacterium tuberculosis in urine samples, by cultures carried out on standard solid media optimized for mycobacterial growth. Different imaging studies are used in diagnostics - IVU, CT and NMR are the most important.

Medical therapy is the main modality of tuberculosis treatment. The first line anti-tuberculosis drugs include isoniazid, rifampicin, pyrazinamide and ethambutol.

Surgical treatment is required in some cases, to remove severely damaged kidney, if necessary, or to resolve the consequent urinary obstruction using different reconstructive techniques.

Key words:

renal tuberculosis,
urogenital tuberculosis,
antituberculosis therapy

SAŽETAK

Tuberkuloza i danas predstavlja značajan zdravstveni problem u svetu, najčešće u zemljama u razvoju. Najugroženiji su imunokompromitovani pacijenti, posebno oboleli od virusa humane imunodeficijencije (HIV). Tuberkuloza urogenitalnog sistema jedna je od najčešćih formi vanplućne tuberkuloze, a najčešće oboleli organ je bubreg. Uzročnici tuberkuloze do bubrega dolaze hematogenim širenjem iz primarnog ognjišta u telu. Tuberkuloza se karakteriše formiranjem patognomoničnih lezija u tkivima – granuloma. Ovi granulomi mogu spontano da se saniraju ili da ostanu stabilni godinama. Do aktivacije bolesti može da dođe u određenim stanjima organizma kada je narušen imunitet. U tuberkulima nastaje centralna kazeozna nekroza i mogu da se razviju šupljine koje razaraju bubrežni parenhim. Proces može da dospe u kolektorni sistem bubrega, čime se formiraju kaverne. Na taj način infekcija može dalje da se prenese na bubrežnu karlicu, a zatim preko uretera do mokraćne bešike. Kao posledica mogu da zaostanu ožiljne promene koje dovode do striktura urinarnih puteva.

U kliničkoj slici su prisutni nespecifični simptomi i znaci, zbog čega tuberkuloza često može da se previdi. Karakteristična je sterilna piurija, a kod obolelih mogu da se jave dizurične tegobe, bol u slabini, hematurija, a u težim slučajevima i opšti simptomi, kao što su povišena telesna temperatura, gubitak telesne mase i noćno znojenje. Dijagnoza se postavlja izolacijom mikobakterije tuberkuloze u kulturi urina na posebno prilagođenim podlogama, kao i upotrebom različitih radioloških metoda, od kojih su najznačajnije intravenska urografija (IVU), kompjuterizovana tomografija (CT) i nuklearna magnetna rezonanca (NMR).

Osnovni vid lečenja je medikamentozni. Antituberkulotici prve linije su izonijazid, rifampicin, pirazinamid i etambutol.

Hirurško lečenje se primenjuje u slučajevima kada je potrebno odstraniti bubreg teško oštećen tuberkuloznim procesom ili radi rešavanja posledične urinarnе opstrukcije rekonstruktivnim operacijama.

Ključne reči:

tuberkuloza bubrega,
urogenitalna tuberkuloza,
antituberkulotici

Uvod

Tuberkuloza (TBC) je zarazno oboljenje uzrokovano bakterijom *Mycobacterium tuberculosis*. Jedan je od 10 najčešćih uzroka smrti u svetu. Prema podacima Svetske zdravstvene organizacije, u 2015. godini od ove bolesti je obolelo 10,4 miliona ljudi, dok je 1,8 miliona ljudi umrlo (1).

Incidencija i mortalitet su najveći u nerazvijenim i zemljama u razvoju.

U Republici Srbiji je tokom 2014. godine prijavljeno 1083 novoobolelih od svih oblika tuberkuloze, sa stopom incidencije od oko 15 na 100.000 stanovnika i stopom mortaliteta od 0,45 na 100.000 stanovnika (2).

Iako je postignut veliki napredak u lečenju ove bolesti, ona i dalje predstavlja značajan zdravstveni problem u svetu. Najugroženiji su imunokompromitovani pacijenti, posebno oboleli od virusa humane imunodeficijencije (HIV). Smatra se da osobe sa HIV-om imaju 20-30 puta veći rizik da razviju aktivni oblik tuberkuloze. Tokom 2015. je 35% obolelih od HIV-a umrlo baš zbog TBC (1).

Najčešća forma tuberkuloze je tuberkuloza pluća, dok vanplućne forme čine oko 10% (3). Tuberkuloza urogenitalnog sistema predstavlja oko 30-40% vanplućnih formi tuberkuloze i predstavlja drugu najčešću formu ove bolesti, posle tuberkuloze limfnih čvorova (4, 5). Javlja se kod 2-20% obolelih od tuberkuloze pluća (6). Dva puta češće se javlja kod muškaraca nego kod žena. Najčešće oboleli organ je bubreg (3).

Patogeneza tuberkuloze bubrega

Tuberkuloza urogenitalnog trakta nastaje hematogenim širenjem iz primarnog ognjišta u telu (u plućima, kostima ili drugim organima) (7). Primarna mesta ovog hematogenog širenja su bubreg, epididimis kod muškaraca i ovarijalne tube kod žena. Hematogenim putem može da bude zahvaćena i prostata, dok se ostali urogenitalni organi inficiraju direktnim, endoluminalnim širenjem ili preko limfnih sudova (5,7).

Kod primarne infekcije bacili tuberkuloze se, nakon ulaska u organizam (što se najčešće dešava preko pluća), deponuju u makrofagima, u kojima se sporo umnožavaju. Bacili TBC hematogenim putem ili limfaticima mogu da dospeju i u druge udaljene organe. Ukoliko je ćelijski imunitet organizma očuvan, oko inficiranog makrofaga se okupljaju makrofagi, T- i B-limfociti i fibroblasti. Oni formiraju granulome, patognomonične promene kod TBC, koji sprečavaju dalje umnožavanje i ograničavaju diseminaciju mikobakterija (5). Ovi granulomi mogu spontano da se saniraju ili da ostanu stabilni godinama (7). Bacili ostaju uspavani unutar njih.

Uspavani fokusi bacila TBC kasnije tokom života mogu da se aktiviraju u određenim stanjima organizma kada je narušen imunitet, naročito kod dijabetesa melitusa, bolesti povezanih sa imunosupresijom, kao što su infekcija HIV-om i maligniteti, ili kod upotrebe kortikosteroida, hemioterapije i drugih imunosupresivnih lekova (5).

Latentni period do aktivacije kreće se od 5 do 40 godina (7).

Tuberkuloza bubrega može da se javi u sklopu diseminovanog oblika urogenitalne TBC ili kao lokalizovano oboljenje (8).

Bacili u bubrezima nastanjuju periglomerularne kapilare u kojima se formiraju najpre mikroskopski granulomi, koji potom mogu da se uvećaju i postanu makroskopski (9). Najčešća lokalizacija promena su gornji i donji pol bubrega (10). Morfologija ovih lezija zavisi od mesta infekcije, virulencije bacila i imunološkog statusa pacijenta (4). U tuberkulima nastaje centralna kazeozna nekroza. Okolni tuberkuli mogu da se uvećavaju i konfluiraju. Kada je osoba rezistentna na bacil TBC lezije mogu spontano da se saniraju, što je praćeno fibrozom i kalcifikacijama tkiva. Tuberkuli mogu da ostanu stabilni godinama, a u slučaju reaktivacije mogu da se razviju šupljine koje razaraju bubrežni parenhim. Bacili mogu da infiltriraju bubrežnu medulu i uzrokuju papilitis. Sa napredovanjem bolesti uvećavaju se polja papilarne nekroze i na kaliksima se javljaju ulceracije, pa proces može da dospe u kolekturni sistem, čime se formiraju kaverne. Infekcija na taj način može da se dalje prenese na bubrežnu karlicu, a zatim preko uretera do mokraćne bešike. Na tom putu mogu da se jave granulomatozne promene, udružene sa fibrozom tkiva. Ukoliko je zahvaćen zid pijelona, on postaje sklerotičan, a pijelon skvrčen. Kao ožiljne posledice na kanalikularnom sistemu mogu da se jave sužen vrat bubrežnih čašica i suženje ureteropelvičnog spoja. Ukoliko pijelon i kaliksi nisu sklerotično izmenjeni, strikture na ureteru mogu da dovedu do posledične hidronefroze (5). Širenjem procesa duž uretera mogu da se jave naizmenična proširenja i strikture,

koje mu daju karakterističan izgled brojanice i to najčešće u njegovom distalnom delu. U uznapredovalim slučajevima može da nastane tuberkulozna pionefroza, kada su šupljine bubrega i kanalni sistem ispunjeni kazeoznim sadržajem ili gnojem. To dovodi do disfunkcije bubrega (5, 7, 8) (**slika 1**).

Klinička slika

Urogenitalna tuberkuloza ima podmukao početak, nespecifične simptome i netipično ispoljavanje (11). Duplo češće se javlja kod muškaraca nego kod žena, a najčešće se ispoljava u četvrtoj deceniji života. Više od polovine pacijenata ima dizurične tegobe, a najčešće je prisutna polakiurija. U početku je najizraženija noću, ali se kasnije javlja i tokom dana. U urinu može da bude prisutna leukociturija. Kod trećine bolesnika se javljaju hematurija i bol u slabini. Pokretanje kazeoznog sadržaja, nekrotičnog tkiva, ugrušaka ili kamenja u oko 10% slučajeva dovodi do slike bubrežne kolike. Kod manje od petine pacijenata mogu da budu prisutni opšti simptomi kao što su povišena telesna temperatura, gubitak telesne mase i noćno znojenje (5). Mogu da se jave i simptomi i znaci zahvatanja genitalnih organa, kao što su orhiepιδidimitis, rekurentna hematospermija, nalaz uvećanih i tvrdih semenih kesica, palpabilnih nodusa ili mekanih kazeoznih ognjišta u prostati, kao i infertilitet (5, 12).

Zahvatanje bubrega često ostaje asimptomatsko zbog spore progresije tuberkuloznih lezija.

Tuberkuloza bubrega se najčešće manifestuje samo slikom subakutnog ili hroničnog cistitisa, uz odsustvo bubrežnih tegoba, ali postoje i oblici kod kojih su prisutne tegobe izazvane bubrezima, bez tegoba od strane bešike.

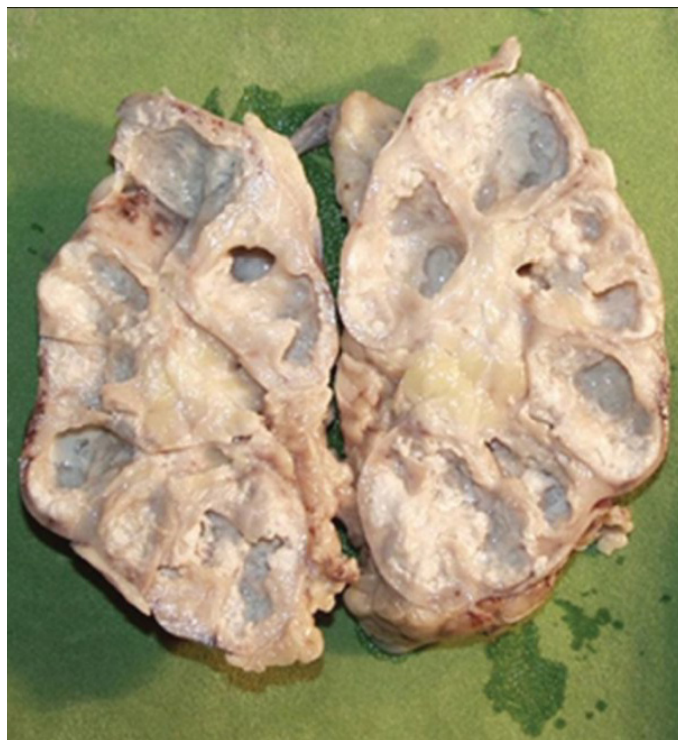Zbog širokog spektra nespecifičnih simptoma i znakova, tuberkuloza urinarnih puteva često se može prevideti. Stoga u slučajevima kada lečenje simptoma donjeg urinarnog trakta ostane bez odgovora ili kada se u laboratorijskim nalazima dobije sterilna piurija, treba razmotriti moguće postojanje TBC infekcije.

Dijagnoza

Kod pacijenata sa urogenitalnom TBC pregledom urina uočava se piurija, praćena proteinurijom. U slučaju dobijanja sterilne urinokulture, uz prisutnu piuriju, treba posumnjati na TBC.

Bacil tuberkuloze u urinu može da bude izolovan kulturom na posebno prilagođenim podlogama za rast mikobakterija (Löwenstein-Jensen). S obzirom na to da oslobađanje bacila u mokraću ne mora da bude konstantno, treba pregledati više uzoraka mokraćne. Potrebno je 3-5 puta uzeti uzorak prvog jutarnjeg urina i odmah zasejati podloge, pošto kiselost urina nepovoljno utiče na bacile TBC (5).

Kultura mokraćne je senzitivna u 80% do 90% slučajeva i ima specifičnost od skoro 100% (13). I pored toga, potrebno je duže vreme do dobijanja rezultata (i do 6 ne-



Slika 1. Preparat terminalno izmenjenog (engl. *end stage*) tuberkuloznog bubrega (7)

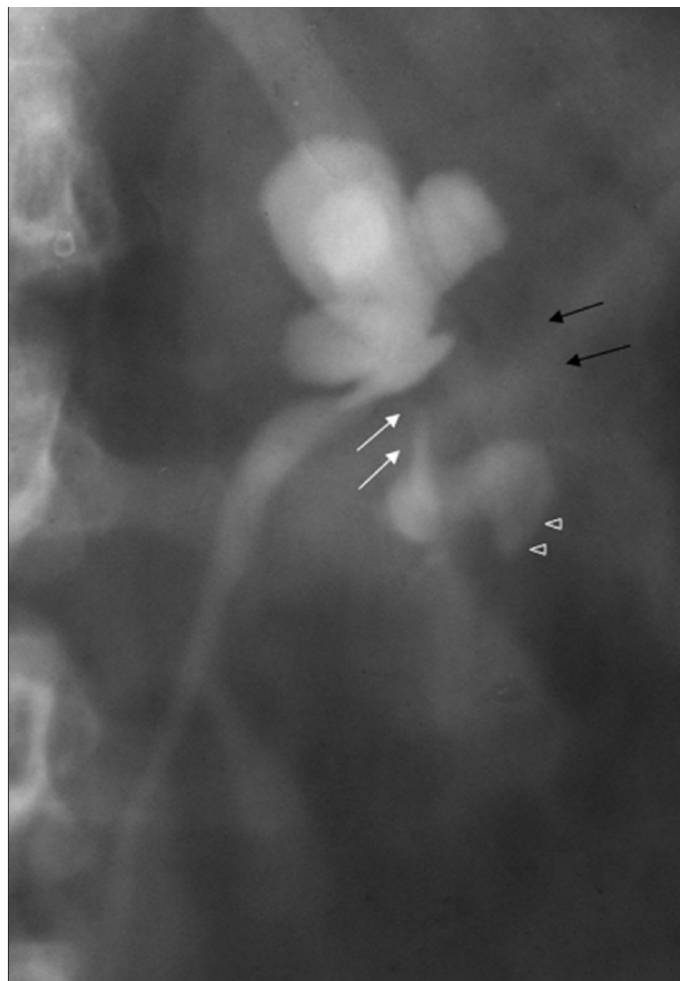
delja), a razlog je spor rast mikobakterija na podlozi (5).

Endoskopske procedure imaju ograničenu ulogu u dijagnostici TBC. Cistoskopski mogu da se uoče lezije poput granulacija i ulceracija koje mogu da budu indikativne za TBC. Lezije, međutim, mogu da imitiraju malignitet, pa je potrebno uraditi biopsiju.

Ultrazvučni pregled takođe nema veliku ulogu, pošto se njime mogu uočiti nespecifične promene na urinarnim organima. Koristan je u otkrivanju i praćenju hidronefroze.

Na nativnom snimku urotrakta može se uočiti uvećana senka bubrega kod hidronefroze ili fibrozno izmenjen smanjen bubreg. Mogu da se uoče i kalcifikacije, koje mogu da budu mrljaste, izazvane taloženjem kalcijuma u tuberkuloznom tkivu ili u vidu prstenastih krečnih senki koje odgovaraju kavernama (5, 12).

Intravenska urografija (IVU) ukazuje na postojanje hidronefroze, hidrokalcinoze ili hidrouretera kao posledica strikture. Kao rani znak mogu se uočiti čašice nepravilnog oblika, „izgriženih“ ivica (engl. *moth-eaten*). Takođe se mogu uočiti kaverne, kao depoi kontrasta u parenhimu bubrega, neravnih zidova i reckavih ivica. Mogu da budu prisutne i obliteracija i amputacija bubrežnih čašica, kao i segmentna hidronefroza, kao posledice deformisanog kolektornog sistema (slika 2).

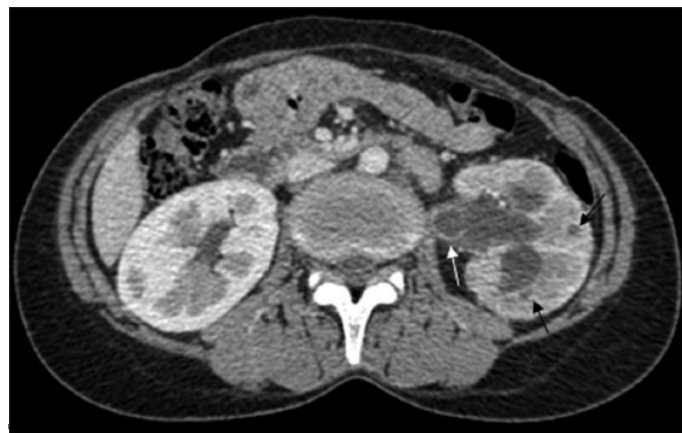

Slika 2. Intravenska urografija prikazuje obliteraciju bubrežne karlice, strikturu vrata čašice (bele strelice), izostanak vizuelizacije srednje čašične grupe (crne strelice), kao i šupljinu u parenhimu koja komunicira sa donjom čašicom (vrhovi strelica) (7).

Na IVU može da se uoči i stenoza ureteropijeličnog vrata. Ureter zahvaćen tuberkuloznim procesom na IVU ima karakterističan izgled zbog naizmeničnih dilatacija i striktura lumena, pa ima reckave ivice, izgled brojanica ili kobasičast izgled. Može da bude uzdužno skraćen, kao posledica retrakcije tkiva, povlačeći za sobom i orificijum (5, 12). U slučajevima ekskluzije bubrega na IVU ili loše prikazanog uretera, od koristi može da bude retrogradna ureteropijelografija.

Kompjuterizovana tomografija (engl. *computed tomography*, CT) korisna je za postavljanje dijagnoze TBC bubrega, ali i za procenu bubrežne funkcije obolelog bubrega i zahvaćenost drugih organa u trbuhu (14).

Ova metoda se koristi i za određivanje stepena hidronefroze, identifikovanje ožiljaka u bubregu, patoloških masa i zadebljanja urotela, što se može sresti kod TBC bubrega (15) (slika 3).



Slika 3. Kompjuterizovana tomografija prikazuje granulome u parenhimu (crne strelice), kalijektazije i ureterektazije praćene zadebljanjem urotela (bele strelice) (15)

Kompjuterizovana tomografija je najosetljivija metoda za utvrđivanje bubrežnih kalcifikacija (16). Ona prikazuje mnogo detaljnije patološke promene u odnosu na intravensku urografiju i ultrasonografiju, posebno u otkrivanju multiplih sitnih urotelnih lezija. Prednost CT pregleda je i što ne zahteva pripremu creva. Osim toga, CT nefrogram nije u tolikoj meri zavisao od bubrežne funkcije kao što je to IVU. Nedostaci CT se ogledaju u nemogućnosti otkrivanja najranijih lezija kod TBC, kao što su mali parenhimski granulomi (do 3 mm), minimalno zadebljanje urotela i početna papilarna nekroza. Kompjuterizovana tomografija je pogodna za utvrđivanje retroperitonealnog širenja bolesti u perirenalni i pararenalni prostor ili zahvatanja i musculus psoasa. Mogu se utvrditi i zahvaćenost nadbubrežne žlezde, postojanje retroperitonealnih ili potkožnih kolekcija, retroperitonealne fibroze, a mogu da se ispituju i prostata, semene kesice i zahvaćenost kičmenog stuba (5, 15).

Magnetna rezonanca se odlikuje dobrom manifestacijom morfoloških detalja bubrega i jasnim prikazivanjem uretera. Od pomoći je kada lezije viđene na CT ili ultrasonografiji ostaju nerazjašnjene. Naročito je korisna u dijagnostici kod dece i trudnica, kod alergičnih na jodni kontrast, kao i kod pacijenata sa bubrežnom slabošću (15).

Lečenje

Osnovni vid lečenja TBC bubrega je medikamentozna terapija, dok je hirurški tretman indikovano samo u posebnim slučajevima.

Antituberkulozni lekovi, zahvaljujući svojim baktericidnim i bakteriostatskim dejstvima, imaju za cilj uspešnu eradikaciju mikobakterije iz tkiva i mokraće. U početnoj fazi se biraju lekovi sa baktericidnim dejstvom. U antituberkulotike prvog reda spadaju izonijazid, rifampicin, pirazinamid i etambutol. Izonijazid se odlikuje dobrom penetracijom u tuberkulozno tkivo u letalnim koncentracijama, dok izonijazid, rifampicin i pirazinamid postižu visoku koncentraciju u mokraći. Antituberkulotici drugog reda se koriste u slučaju neefikasnosti lekova prve linije ili ispoljavanja rezistencije (5, 8).

Standardna terapija tuberkuloze traje 6 meseci. Tokom prvih dva meseca svakodnevno se koriste 3 leka - rifampicin, izonijazid i pirazinamid. Ukoliko se posumnja na rezistenciju na izonijazid, u terapiju se dodaje etambutol. Naredna 4 meseca koriste se rifampicin i izoniazid, 2 do 3 puta nedeljno (17). Inicijalna trostruka terapija ima za cilj eradikaciju brzorazmnožavajućih bacila, a produžena četvoromesečna terapija deluje na spororazmnožavajuće i perzistentne bacile. Kod obolelih od sindroma stečene imunodeficijencije (AIDS) terapija treba da traje najmanje 9 meseci, zbog veće stope relapsa bolesti ukoliko terapija kraće traje (3).

U antituberkulozne lekove druge linije ubrajaju se streptomycin, kapreomicin, kanamicin, klofazimin, cikloserin, amikacin, ciprofloksacin, levofloksacin, ofloksacin, etionamid, aminosalicilna kiselina i drugi (5, 18).

Hirurško lečenje se u današnje vreme ređe sprovodi, a primenjuje se u slučajevima kada je potrebno odstraniti bubreg koji je teško oštećen tuberkuloznim procesom ili, u slučaju očuvane funkcije bubrega, radi rešavanja posledične urinarne opstrukcije rekonstruktivnim operacijama. Hirurško lečenje je najbolje sprovesti nakon inicijalnih 3-6 nedelja medikamentozne terapije, kako bi se za to vreme smirile zapaljenjske promene i stabilizovale tuberkulozne lezije na organima.

Nefrektomija je bila glavni vid lečenja pre nego što su u lečenje uvedeni antituberkulotici. Danas je indikovana kod bubrega koji ostaje disfunkcionalan uprkos adekvatnoj medikamentoznoj terapiji ili obezbeđenoj drenaži, zatim u slučajevima ekstenzivne tuberkuloze bubrega udružene sa hipertenzijom, kao i u slučajevima kada na tuberkuloznom bubregu postoji i karcinom (5).

Parcijalna nefrektomija može da bude primenjena u slučajevima kada je lezija lokalizovana polarno na bubregu, a izostao je odgovor na medikamentoznu terapiju i nakon 6 nedelja primene, ili kada se polje kalcifikacije obolelog dela bubrega postepeno uvećava i pretili da zahvati ceo bubreg (3).

Rekonstruktivne hirurške intervencije na urotaktu obavljaju se u slučaju stenozne ureteropijeličnog vrata ili uretera (ureteropijeloplastika, ureterografija, ureterocisto-

neostomija), ili u slučaju kontrahovane bešike (različite tehnike vezikointestinoplastike).

Suženje ureteropijeličnog vrata i uretera tokom rane faze lečenja mogu da budu zbrinute plasiranjem ureteralnog stenta ili perkutane nefrostome, u cilju očuvanja funkcija bubrega. Po završenom medikamentoznom lečenju ove stenozne mogu da se reše hirurškim putem (5).

Zaključak

Tuberkuloza bubrega je jedna od najčešćih lokalizacija vanplućne tuberkuloze. Bolest može da se aktivira u stanjima oslabljenog imuniteta. Zbog nespecifičnih simptoma i znakova bolesti tuberkuloza bubrega može često da se previdi. Zato je u slučajevima sterilne pijurije, rekurentnih cistitisa i drugih infekcija urinarnih organa koje ostaju bez odgovora na uobičajenu terapiju potrebno nastaviti ispitivanje sa sumnjom na tuberkulozu. Da bi lečenje bilo što efikasnije, potrebno je što ranije dijagnostikovati oboljenje i blagovremeno započeti terapiju. Medikamentozna terapija je osnovni vid lečenja, dok se hirurške intervencije sprovode kada je potrebno ukloniti teško oštećen bubreg ili rešiti urinarnu opstrukciju nastalu u delu zahvaćenom tuberkulozom, kako bi se sačuvala funkcija bubrega.

Literatura

1. WHO. Global tuberculosis report 2016. World Health Organization, Geneva; 2016. http://www.who.int/tb/publications/global_report/en/
2. Godišnji izveštaj o zaraznim bolestima u 2014. godini na teritoriji Republike Srbije. Beograd: Institut za javno zdravlje Srbije „Dr Milan Jovanović Batut“; 2015. <http://www.batut.org.rs/index.php?content=1239>
3. Zajaczkowski T. Genitourinary tuberculosis: historical and basic science review: past and present. Central European Journal of Urology. 2012;65(4):182-187.
4. Eastwood JB, Corbishley CM, Grange JM. Tuberculosis and the kidney. J Am Soc Nephrol. 2001 Jun;12(6):1307-14.
5. Ghoneim IA, Rabets JC, Mawhorter SD. Tuberculosis and Other Opportunistic Infections of the Genitourinary System. In: Wein AJ, Kavoussi LR, Novick AC, Partin AW, Peters CA, editors. Campbell-Walsh urology. 10th ed. Philadelphia, PA: Saunders; 2011:pp. 468-79.
6. Figueiredo AA, Lucon AM, Junior RF, Srougi M. Epidemiology of urogenital tuberculosis worldwide. Int J Urol. 2008 Sep;15(9):827-32.
7. Merchant S, Bharati A, Merchant N. Tuberculosis of the genitourinary system-Urinary tract tuberculosis: Renal tuberculosis-Part I. Indian J Radiol Imaging. 2013 Jan;23(1):46-63.
8. Daher Ede F, da Silva GB Jr, Barros EJ. Renal tuberculosis in the modern era. Am J Trop Med Hyg. 2013 Jan;88(1):54-64.
9. Elkin M. Urogenital tuberculosis. In: Pollack HM, editor. Clinical Urography. Philadelphia: WB Saunders; 1990.p. 1020-52.
10. Tonkin AK, Witten DM. Genitourinary tuberculosis. SeminRoentgenol 1979;14:305-18.
11. Wise GJ, Shteynshlyuger A. An update on lower urinary tract tuberculosis. CurrUrol Rep 2008;9:305-13.

12. Marković V. Urogenitalna tuberkuloza. U: Marković V. Urologija. Hirurgija mokraćnih organa 1. Beograd. Novinsko-izdavačka ustanova Službeni list SRJ; 1997; str. 333-60.
13. Sorlozano A, et al. 2009. Comparative evaluation of three culture methods for the isolation of mycobacteria from clinical samples. *J. Microbiol. Biotechnol.* 19:1259–1264
14. Lu P, Li C, Zhou X. Significance of the CT scan in renal tuberculosis. *Zhonghua Jie He He Hu Xi Za Zhi* 2001;24:407-9.
15. Merchant S, Bharati A, Merchant N. Tuberculosis of the genitourinary system-Urinary tract tuberculosis: Renal tuberculosis-Part II. *The Indian Journal of Radiology & Imaging.* 2013;23(1):64-77.
16. Premkumar A, Lattimer J, Newhouse JH. CT and sonography of advanced urinary tract tuberculosis. *AJR Am J Roentgenol.* 1987 Jan;148(1):65-9.
17. Small PM, Fujiwara PI. Management of tuberculosis in the United States. *N Engl J Med.* 2001 Jul 19;345(3):189-200.
18. Wise GJ, Marella VK. Genitourinary manifestations of tuberculosis. *Urol Clin North Am.* 2003 Feb;30(1):111-21.