

SIGNIFICANCE OF SCHROTH METHOD IN THE REHABILITATION
OF CHILDREN WITH STRUCTURAL IDIOPATHIC SCOLIOSISZNAČAJ ŠROT METODE U REHABILITACIJI DECE SA
STRUKTURALNOM IDIOPATSKOM SKOLIOZOMAleksandra Vrečić¹, Marija Glišić¹, Vesna Živković^{1,2}¹ Univerzitet u Nišu, Medicinski fakultet, Niš, Srbija² Klinički centar Niš, Klinika za fizikalnu medicinu i rehabilitaciju, Niš, Srbija**Correspondence:** aleksandra.vrecic@medfak.ni.ac.rs**Abstract**

Introduction: Scoliosis is a multifactorial three-dimensional spinal deformation. Adolescent idiopathic structural scoliosis (AIS) is the most common spinal deformity in children. Specific physiotherapeutic exercises are recommended as the first step in the treatment of idiopathic scoliosis. The Schroth method is most often used and consists out of auto-correction in three dimensions, breathing exercises, education and home exercises.

Aim: Examination of the efficacy of short-term controlled Schroth exercises in the treatment of adolescents with AIS.

Material and methods: A prospective clinically controlled study comprised 23 adolescent patients who were previously treated with “usual” physiotherapy, but without significant success. The initial evaluation included physical examination, anthropometric measurements, scoliometry and spinal radiography. The children were assigned 60 min long individual therapy sessions. All the children had 15 sessions (3 per week, during 5 weeks) in the ambulatory settings, followed by a 30-45 min long daily home exercise program. Angle of trunk rotation (ATR), trunk lateral flexion and respiratory index were analyzed before and after the study.

Results: Eighteen children, 16 girls and 2 boys, mean age 13.38 ± 2.17 years, completed the study. Baseline mean Cobb angle of the largest curve was 28° . 61.1% of the children wore a brace. After treatment, ATR was significantly reduced at Th8-12 and L1-5 level, while lateral flexion and respiratory index increased significantly.

Conclusion: The Schroth method improved posture and esthetic appearance, as well as breathing and flexibility of the spine in children with AIS.

Keywords:idiopathic scoliosis,
physiotherapeutic
exercises,
Schroth method

Sažetak

Uvod: Skolioza je multifaktorijalna trodimenzionalna deformacija kičmenog stuba. Adolescentna idiopatska strukturalna skolioza (AIS) najčešća je deformacija kičme kod dece. Specifične fizioterapeutske vežbe se preporučuju kao prvi korak u njenom lečenju. Šrot (*Schroth*) metoda je najčešće korišćena i sastoji se od auto-korekcije stava i držanja tela u tri dimenzije, vežbi disanja, edukacije pacijenta i programa kućnih vežbi.

Cilj: Cilj rada je ispitivanje efikasnosti kratkoročnih kontrolisanih Šrot vežbi u lečenju adolescenata sa AIS.

Materijal i metode: Prospektivna klinički kontrolisana studija obuhvatila je 23 adolescentna pacijenta koja su prethodno lečena standardnom fizikalnom terapijom za korekciju držanja tela, ali bez značajnog poboljšanja. Inicijalna evaluacija je uključivala klinički pregled, antropometrijska merenja, skoliometriju i radiografiju kičme. Sprovedene su individualne specifične vežbe za skolizu u trajanju od 60 minuta dnevno. Sva deca su imala 15 sesija (3 nedeljno, tokom 5 nedelja) u ambulantnim uslovima, nakon čega je usledio dnevni program kućnog vežbanja u trajanju od 30-45 minuta. Ugao rotacije trupa (eng. *Angle of trunk rotation* - ATR), lateralna fleksija trupa i respiratorni indeks (inspiratorna / ekspiratorna razlika u volumenu grudnog koša) analizirani su na početku i kraju lečenja.

Rezultati: Osamnaestoro dece, 16 devojčica i 2 dečaka, prosečne starosti $13,38 \pm 2,17$ godina, završili su studiju. Srednja vrednost Kobovog (*Cobb*) ugla glavne krivine iznosila je 28° . Mider je nosilo 61,1% dece. Posle tretmana ATR je značajno smanjen na nivou Th8-12 i L1-5 pršljena, dok su lateralna fleksija i respiratorni indeks značajno povećani.

Zaključak: Specifične vežbe za skolizu po Šrot metodi poboljšale su držanje tela, estetski izgled, disanje i fleksibilnost kičme kod dece sa AIS.

Ključne reči:

idiopatska skolioza, fizioterapeutske vežbe, Šrot metoda

Uvod

Skolioza je multifaktorijalna trodimenzionalna (3D) deformacija kičmenog stuba koja uvek uključuje elemente deformacije u tri ravni: bočnu krivinu u frontalnoj ravni, ispravljanje prirodnih fizioloških krivina u sagitalnoj ravni, gde dolazi do smanjenja torakalne kifoze (hipokifoza), i smanjenja lumbalne lordoze (hipolordoza) praćeno hiperlordozom i povećanom mobilnošću u lumbosakralnom zglobu i vertebralne aksijalne rotacije u horizontalnoj ravni (1).

Američka akademija ortopedskih hirurga u saradnji sa Društvom za istraživanje skolioze opisuje četiri različite vrste skolioze: kongenitalnu, neuromuskularnu, idiopatsku i sekundarnu (funkcionalnu) (2). U preko 80% slučajeva uzrok skolioze je nepoznat što predstavlja idiopatsku skoliozu.

Adolescentna idiopatska skolioza (AIS) najčešći je oblik skolioze (84% - 89%) sa prevalencijom između 0,47% i 5,2% u opštoj populaciji adolescenata od 10. do 17. godine života. Češće se javlja kod devojčica. Postoji, međutim, veća progresija krivine kod dečaka. Najčešće se javlja u pubertetu, kada je rast najbrži. Nepoznate je etiologije. Smatra se da tela pršljenova rastu brže od posteriornih elemenata što primarno dovodi do lordoze. Smanjeni dorzalni rast ometa ventralno postavljena tela pršljenova da rastu u visinu i primoravaju ih da se rotiraju da bi stvorili mesto za svoj položaj. Rizik progresije skolioze je povezan sa potencijalom rasta dece i početnom veličinom krivine. Skolioza može dovesti do problema sa mentalnim zdravljem, mišičnoskeletnim sistemom, kao i do respiratornih komplikacija i pojave bola.

Male lateralne devijacije kičme prolaze neprimećeno sve do puberteta kada se javljaju prvi klinički znakovi koji upućuju na postojanje skolioze kao što su denivelacija ramena i lopatica, rebarni gibozitet, nejednakost trouglova stasa, denivelacija karlice, lateralna prominencija karlice i disbalans trupa. Ukoliko se skolioza ne leči može da progredira i dovede do teških deformiteta grudnog koša i trupa što smanjuje funkciju pluća, opšte kondiciono stanje, radnu sposobnost i kvalitet života ove dece (4). Zbog toga je neophodno prepoznavanje skolioze u najranijem uzrastu i adekvatno lečenje (2, 3, 4).

Prevenција skolioze postiže se redovnim lečarskim pregledom barem 3 puta tokom osnovne škole, edukacijom o pravilnom držanju i sedenju, bavljenjem sportom od ranog detinjstva, redovnim pohađanjem časova fizičkog vaspitanja i korišćenjem zaštitnih položaja.

Lečenje skolioze je uslovljeno veličinom krivine i uzrastom deteta. Ono može biti hirurško i konzervativno. Hirurško lečenje se sprovodi kod skolioza čija krivina iznosi preko 50 stepeni, iako ovo nije striktno određena granica. Operativni tretman uslovljava više faktora, između ostalih, uzrast pacijenta, da li je završen rast i veličina krivine. Postoji više operativnih metoda (po Hibs, Cobu, Haringtonu) (5).

Ciljevi konzervativnog tretmana su jasno definisani i uključuju zaustavljanje progresije skolioze (ili njeno smanjenje), sprečavanje operativnog tretmana, poboljšanje plućne funkcije, smanjenje bolova i poboljšanje estetskog izgleda (4). Konzervativni tretman obuhvata praćenje pacijenta, primenu fizikalne terapije i nošenje midera. Lečenje fizikalnim agensima podrazumeva primenu kinetoterapije, elektroterapije, hidroterapije i termoterapije.

Danas se primenjuju brojni autorizovani programi kineziterapije u lečenju skolioza; Mišelove (*Mischell*) vežbe, Klapove (*Klapp*) vežbe, aktivna samokorekcija, Naučni pristup skoliozi vežbama (eng. *Scientific Exercise Approach to Scoliosis*, SEAS), Dobošević (*Dobosewicz*, DoboMed), Bočna rotacija (eng. *Side shift*) i Šrot metoda (6). Šrot metoda je najčešće korišćena i sastoji se od auto-korekcije stava i držanja tela u tri dimenzije, vežbi disanja, programa edukacije i kućnih vežbi (7).

Dvadesetih godina XX veka Katarina Šrot (*Katharina Schroth*) je razvila trodimenzionalni tretman skolioze. Dalje korake napravila je njena ćerka Krista Lener - Šrot (*Christa Lehnert-Schroth*). Jedan od njenih prvih ciljeva bilo je postizanje korekcije posturalne komponente glavne krivine, a da pri tom ne dođe do pogoršanja bilo koje od kompenzatornih krivina. Cilj ovog rada bio je da se ispita efikasnost kratkoročnih kontrolisanih Šrot vežbi u lečenju dece sa AIS.

Materijal i metode

U cilju ispitivanja efikasnosti Šrot metode u rehabilitaciji dece sa AIS odrađena je prospektivna klinički kontrolisana studija. Studija je sprovedena u periodu od oktobra 2017. godine do februara 2019. godine u polikliničkim uslovima, u poliklinici *Longa Vita*.

Studija je obuhvatila 23 pacijenta sa AIS koja su prethodno lečena standardnom fizikalnom terapijom (kineziterapijom i hidroterapijom), ali su imala progresiju skolioze.

Pre početka tretmana kod svih pacijenata izvršena su antropometrijska merenja, klinički pregled, skoliometrija i radiografija kičme. Antropometrijska merenja su obuhvatila merenje telesne visine, dužine donjih ekstremiteta, obima struka i obima grudnog koša centimetarskom trakom i vrednosti su izražene u cm. Telesna težina je merena uz pomoć vage i izražena je u kg. Klinički pregled deteta se sastojao od inspekcije i palpacije. Inspekcija je uključivala procenu položaja i simetrije ramena, lopatica, trouglova stasa, kukova, disbalans trupa, poremećaja u sagitalnim krivinama (hipokifoza, hiperkifoza, hipo i hiperlordoza) i prisustvo rotacionih pojava (rebarni gibozitet, lumbalna prominencija). Vršen je Adamsov test (test prednjeg pretklona). Pozitivan rezultat testa je ukazivao na prisustvo rotacionih pojava. U prednjem pretklonu, skoliometrijom je određivan ugao rotacije trupa (eng. *angle of trunk rotation*, ATR) u 2 nivoa (Th8 - 12 i L1 - 5 pršljen) korišćenjem klasičnog Banelovog (*Bunnell*) skoliometra. Radiografija kičmenog stuba je rađena stojećem položaju u antero-posteriornoj i lateralnoj projekciji. Na antero-posteriornom rendgenogramu određivana je veličina krivine merenjem ugla po Kobu, vrh krivine, rotacija pršljenova i Riserov (*Risser*) znak. Na rendgenogramu u lateralnoj projekciji meren je ugao torakalne kifoze i lumbalne lordoze po Kobu.

Kriterijumi za uključivanje u studiju su bili sa glasnost roditelja o uključivanju detata u studiju, starost

deteta od 10 do 17 godina, ugao krivine od 10° do 45° po Kobu i Riserov znak 0 do 5.

Nakon što su deca ispunila kriterijume uključivanja u studiju, svakom detetu je na osnovu tipa krivine određivana individualna kineziterapija, tj. vežbe specifične za skoliozu po Šrot u trajanju od 60 minuta dnevno, koju je sprovodio sertifikovani Šrot fizioterapeut. Sva deca su imala 15 sesija (3 nedeljno, tokom 5 nedelja) u ambulantnim uslovima, nakon čega je usledio dnevni kućni program vežbanja u trajanju od 30 do 45 minuta. Tokom vežbanja deca nisu nosila mider. Nakon završetka sprovedenih vežbi, većina dece je nosila mider.

Osnovni principi korekcije po Šrotovoj su aksijalna elongacija, defleksija, derotacija, facilitacija i stabilizacija.

Aktivnu aksijalnu elongaciju pacijent mora da postigne isključivo snagom sopstvenih mišića trupa. Auto-elongacija je neophodna da bi se dekolabirale konkavne zone trupa i postigao određeni stepen detorzije. Što je skolioza ozbiljnija, to je važnije primeniti pravilno prvi princip. Auto-elongacija, preko propriocepcije, priprema mišiće trupa za posturalnu korekciju. Da bi se postigla stabilizacija, neophodna je fiksacija karlice. Karlica, kao deo lumbo-pelvičnog segmenta mora biti korigovana u sve tri ravni prostora. U toku auto-elongacije pacijent se trudi da održi što normalniji sagitalni profil (8).

Defleksija znači korekciju skolioze u frontalnoj ravni (lateralna devijacija kičme), koja se postiže aktivnim lateralnim pomeranjem različitih segmenata trupa. Smer translacije svakog segmenta je varijabilan i zavisi od tipa krivine.

Za postizanje derotacije od izuzetno velikog značaja je ekspanzija kolabiranih zona „Šrot rotacionim disanjem“, koje može biti izvedeno na pravilan način samo ukoliko su te zone prethodno dekolabirane i aktivno korigovane. U toku izvođenja Šrot vežbi pacijent treba da stvori tenziju u predelu konveksiteta i da usmeri udahnuti vazduh prema konkavitetima trupa. Stimulacija od strane terapeuta je veoma bitna. Blagim pritiskom prstiju, ruka terapeuta prelazi preko uvučenih zona krećući se u korektivnom pravcu. Vizuelna informacija, koju pacijent dobija proveravajući svoj položaj u ogledalu, u kombinaciji sa proprioceptivnom i eksterioceptivnom stimulacijom, olakšava aktivnu korekciju (8).

Pre i nakon terapije praćeni su sledeći parametri: ATR, respiratorni indeks i lateralna fleksija trupa. Obim grudnog koša je meren centimetarskom trakom u visini grudnih bradavica pri maksimalnom udahu i maksimalnom izdahu, a zatim je određivan respiratorni indeks, koji predstavlja razliku obima grudnog koša pri maksimalnom udahu i maksimalnom izdahu. Lateralna fleksija trupa levo i desno merena je u stojećem stavu pacijenta uz pomoć centimetarske trake.

Statistička analiza je obuhvatila deskriptivnu statistiku za demografske podatke i neparametrijske statističke testove, Vilkoksonov (*Wilcoxon test*), koji je korišćen za upoređivanje parametara pre i posle tretmana. Statistička značajnost postoji za $p < 0,05$.

Rezultati

Prospektivna klinički kontrolisana studija uključila je 23 pacijenta sa AIS, od kojih je 18 završilo studiju. Bilo je 16 (88,9%) devojčica i 2 (11,1%) dečaka od 10 do 17 godina tj. prosečne starosti $13,38 \pm 2,17$ godina. Mider je nosilo 61,1% dece, a prosečna vrednost Kobovog ugla glavne krivine je iznosila $28 \pm 10,84^\circ$ (**tabela 1**).

Kod 8 (44,4%) pacijenata je postojala skolioza u porodici, dok je 4 (22,2%) dece imalo udružene bolesti. Šesnaest (88,9%) učesnika je pre Šrot tretmana tretirano standardnim vidom fizioterapije (**tabela 2**).

Najzastupljeniji tip skolioze po Šrot klasifikaciji je bila dvostruka skolioza, torakolumbalna ili leva lumbalna skolioza sa prominentnim desnim kukom i kompenzatornom torakalnom desnom krivinom (LleHTri), koja je bila prisutna kod 47% pacijanata (**grafikon 1**).

Tabela 1. Demografski podaci uzorka

Karakteristike	Broj	%	
Prosečna starost	$13,38 \pm 2,17$		
Pol	Muški	2	11,1
	Ženski	16	88,9
	Ukupno	18	100
Nošenje midera	Da	11	61,1
	Ne	7	38,9
	Ukupno	18	100
Srednja vrednost Kobovog ugla	$28 \pm 10,84^\circ$		

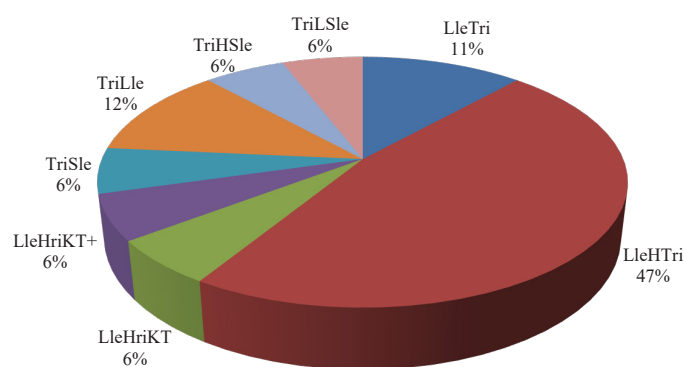
Tabela 2. Karakteristike uzorka

Karakteristike	Broj	%		
Skolioza u porodici	Da	8	44,4	
	Ne	10	55,6	
Udružene bolesti	Da	4	22,2	
	Ne	14	77,8	
Prethodno lečenje	Da	Kineziterapija	8	88,9
		Hydro-kineziterapija	8	
	Ne		2	11,1

Tabela 3. Praćeni parametri pre i posle tretmana

Parametar	Pre tretmana	SD	Posle tretmana	SD	p
ATR Th8 - 12 ($^\circ$)	10,56	2,55	9,93	2,84	0,031*
ATR L1 - 5 ($^\circ$)	6,30	1,99	5,35	2,05	0,006*
LF desno (cm)	46,23	3,36	43,41	3,58	0,003*
LF levo (cm)	45,26	3,91	42,55	4,01	0,003*
Obim grudnog koša u maksimalnom udahu (cm)	83,25	8,36	84,27	7,65	0,052
Obim grudnog koša u maksimalnom izdahu (cm)	78,14	8,47	77,89	7,76	0,65
Respiratorni indeks (cm)	5,11	1,30	6,38	1,35	0,001*

U **tabeli 3** prikazane su srednje vrednosti praćenih parametara pre i posle tretmana, * su obeležene vrednosti kod kojih postoji statistička značajnost. Merenjem ugla rotacije trupa (ATR) na nivou torakalnog (Th8 - 12) i lumbalnog (L1 - 5) pršljena, pre i posle tretmana, utvrđeno je statistički značajno smanjenje ugla nakon tretmana na nivou Th8 - 12 ($p = 0,031$), kao i na L1 - 5 nivou ($p = 0,006$). Upoređivanjem lateralne fleksije (LF) trupa levo i desno pre i posle tretmana ustanovljeno je da je došlo do značajnog poboljšanja nakon tretmana ($p = 0,003$). Merenjem obima grudnog koša pri maksimalnom udahu i izdahu, nakon tretmana nije došlo do statistički značajnog poboljšanja ($p = 0,052$, $p = 0,65$). Pri analizi respiratornog indeksa pre i nakon kratkoročnih kontrolisanih Šrot vežbi utvrđeno je njegovo statistički značajno povećanje nakon terapije ($p = 0,001$).



Grafikon 1. Prikaz učestalosti pojedinih tipova skolioze po Šrot klasifikaciji. LleHTri - leva lumbalna skolioza sa prominentnim desnim kukom i kompenzatornom torakalnom desnom krivinom; LleTri - leva lumbalna skolioza sa kompenzatornom torakalnom desnom krivinom; TriLLeSle - desna torakalna skolioza sa kompenzatornom levom lumbalnom i vratnom krivinom; TriHSle - desna torakalna skolioza sa prominentnim levim kukom i kompenzatornom levom vratnom krivinom; TriLLe - desna torakalna skolioza sa kompenzatornom levom lumbalnom krivinom; TriSle - desna torakalna skolioza sa kompenzatornom levom vratnom krivinom; LleHriKT+ - leva lumbalna skolioza sa prominentnim desnim kukom i torakalnom hiperkifozom; LleHriKT - leva lumbalna skolioza sa prominentnim desnim kukom i torakalnom kifozom).

Diskusija

Strukturalna idiopatska skolioza se najčešće javlja kod adolescenata u školskom periodu, od 10. do 17. godine (3, 8, 9). U našem uzorku prosečna starost dece iznosila je $13,38 \pm 2,17$ godina, što je u skladu sa gore navedenom literaturom. Do sada rađene studije pokazale su veću učestalost javljanja AIS kod devojčica (8, 10). Al-Arjani ukazuje da odnos javljanja AIS između devojčica i dečaka iznosi 3,8 : 1 (11). U našem uzorku broj učesnika ženskog pola iznosio je 88,9%.

U ranijoj literaturi navođeno je da je najčešći tip skolioze jednostruka torakalna ili lumbalna skolioza (12, 13). Novija istraživanja su pokazala sve veću učestalost dvostruke torakolumbalne skolioze (8, 10), što je u skladu sa našom studijom gde je čak 47% ispitanika imalo dvostruku torakolumbalnu/lumbalnu skoliozu.

U našem istraživanju glavni cilj je bio da se ispita efikasnost kratkoročnih kontrolisanih Šrot vežbi u lečenju pacijenata sa AIS. Merenjem ugla rotacije trupa pre i posle tretmana došlo je do njegovog statistički značajnog smanjenja nakon tretmana, što je ukazalo da je primenom ovih vežbi postignut važan cilj terapije, a to je poboljšanje disajne funkcije i estetskog izgleda ispitanika.

Pokretljivost kičmenog stuba i to lateralna fleksija levo i desno, takođe su značajno povećane nakon tretmana što je ukazalo na povećanje fleksibilnosti kičme naših pacijenata. Pokretljivost grudnog koša, tj. respiratorni indeks značajno je povećan nakon tretmana, što je indirektno ukazalo na poboljšanje disanja i ventilacije pluća.

Efikasnost Šrot vežbi u lečenju dece sa AIS je ispitivana i u drugim studijama. Vajs (Weiss) i sar. su, sa ciljem da utvrde efikasnost specifičnog intenzivnog programa rehabilitacije (Šrot metod) u terapiji skolioza, sprovedili prospektivnu studiju u koju je bio uključen 141 pacijent ženskog pola sa AIS (14). Površinskom topografijom su mereni srednja lateralna fleksija i ATR. Poređenjem rezultata pre i posle programa vežbi, utvrđeno je značajno poboljšanje svih merenih parametara (14).

Kuru i sar. su 2015. godine objavili studiju u kojoj su opservirali 50 pacijenata sa AIS koji su podeljeni u tri grupe. Šrot vežbe primenjene su u prvoj grupi u klinici pod nadzorom edukovanog Šrot fizioterapeuta, druga grupa je sprovodila program Šrot vežbi u kućnim uslovima ali bez nadzora terapeuta, dok je treća grupa bila bez tretmana. Glavni parametri koji su praćeni su bili Kobov ugao, ugao rotacije trupa i asimetrija trouglova stasa (razdaljina od struka do lakta izrađena u cm). Procenjena je i visina torakalnog giboziteta, kao i kvalitet života. Tretman je trajao 6 nedelja, a pacijenti su imali ukupno 18 individualnih sesija trajanja 1,5 sat dnevno. Merenja su vršena pre tretmana, a zatim 6, 12. i 24. nedelje. Rezultati su pokazali značajno poboljšanje na kraju lečenja samo u prvoj grupi, dok su u ostale dve grupe primećena pogoršanja (15).

Negrini i sar. su u prospektivnoj kontrolisanoj kohortnoj studiji vršili opservaciju 74 pacijenta sa AIS. Oni su pacijente podelili u 2 grupe; jedna je imala standardne fizioterapeutske vežbe, dok je druga imala program vežbi

po Šrot metodi. Tokom studije praćeni su Kobov ugao i ATR. Nakon lečenja, došlo je do statistički značajnog poboljšanja Kobovog ugla kod 23,5% pacijenata koji su imali program po Šrotu, dok je u grupi pacijenata sa standardnim vežbama došlo do poboljšanja kod samo 11,1% pacijenata (16). Pored toga, kod značajno manjeg broja pacijenata koji su imali Šrot vežbe propisan je mider u odnosu na decu koja su imala standardne vežbe (6,1% u odnosu na 25%).

Šrajber S (Schreiber S.) i sar. su u svojoj randomizovanoj kontrolisanoj studiji koja je uključila 50 pacijenata, nakon šestomesečnog tretmana, zaključili da kontrolisane Šrot vežbe smanjuju rizik od pogoršanja skolioze (17).

Jelačić u svom diplomskom radu navodi da je nakon kratkotrajnog kontrolisanog tretmana Šrot metodom, u trajanju od 4 nedelje, došlo do značajnog smanjenja ugla rotacije trupa, kao i povećanja lateralne fleksije trupa (8).

Zaključak

1. Strukturalna idiopatska skolioza najčešće se javlja kod adolescenata, i to češće kod devojčica.
2. Najzastupljeniji tip skolioze je bio dvostruka skolioza, torakolumbalna ili leva lumbalna sa prominentnim desnim kukom i kompenzatornom desnom torakalnom krivinom.
3. Posle kratkoročnog kontrolisanog tretmana Šrot metodom, ATR je statistički značajno smanjen, dok su lateralna fleksija kičme i respiratorni indeks statistički značajno povećani nakon tretmana.
4. Šrot metoda je poboljšala držanje i estetski izgled trupa, disanje i fleksibilnost kičme kod dece sa idiopatskom skoliozom.

Literatura

1. Illés T, Tunyogi-Csapó M, Somoskeöy S. Breakthrough in three-dimensional scoliosis diagnosis: significance of horizontal plane view and vertebra vectors. *Eur Spine J.* 2011;20(1):135-43.
2. Popko J, Kwiatkowski M, Gałczyk M. Scoliosis: review of diagnosis and treatment. *Pol J Appl Sci.* 2018;4:31-5.
3. Schreiber S, C. Parent E, Khodayari-Moez A, Hedden D, Hill D, Moreau M, et al. Schroth physiotherapeutic scoliosis-specific exercises added to the standard of care lead to better Cobb angle outcomes in adolescents with idiopathic scoliosis – an assessor and statistician blinded randomized controlled trial. *Plos one.* 2016;11(12):1-17.
4. Negrini S, Donzelli S, Aulisa AG, Czaprowski D, Schreiber S, de Mauroy J, et al. 2016 SOSORT guidelines: orthopaedic and rehabilitation treatment of idiopathic scoliosis during growth. *Scoliosis and Spinal Disorders.* 2018;13:3-8.
5. Savić K. Dečija rehabilitacija i rehabilitacija. Novi Sad: Visio Mundi Academici Press, 1994:52-9.
6. Devedžić G, Čuković S. Bioinžinjerinng skolioze. Kragujevac. 2016.
7. Rigo M, Quera-Salvá G, Villagrasa M, Ferrer M, Casas A, Corbella C et al. Scoliosis intensive out-patient rehabilitation based on Schroth method. *Studies in health technology and informatics.* 2008;135:208-27.
8. Jelačić M. Efekti Schroth metode - vrste kineziterapijskog tretmana u lečenju strukturalnih idiopatskih skolioza. Diplomski rad. Novi Sad. Medicinski fakultet Novi Sad, 2009.

9. Mirtz TA, Thompson MA, Greene L, et al. Adolescent idiopathic scoliosis screening for school, community, and clinical health promotion practice utilizing the precede-proceed model. *Chiropractic & Osteopathy*. 2005;13:25-36.
10. Mančić P. Efekti Schroth metode u korekciji adolescentne idiopatske skolioze. Master rad. Niš. Fakultet sporta i fizičkog vaspitanja Niš, 2018.
11. Al-Arjani AM, Al-Sebai NW, al-Khawashki HM, Saadeddin MF. Epidemiological patterns of scoliosis in a spinal center in Saudi Arabia. *Saudi Med J*. 2000;21:554-7.
12. Weiss HR, Lohschmidt K, el-Obeidi N. Preliminary results and worst-case analysis of in patient scoliosis rehabilitation. *Pediatr Rehabil*. 1997;1:35-40.
13. Soucacos PN, Zacharis K, Soultanis K, Gelalis J, Xenakis T, Beris A. Risk factors for idiopathic scoliosis: review of a 6-year prospective study. *Orthop*. 2000;23:833-8.
14. Weiss HR, Steiner A, Reichel D, Petermann F, Warschburger P, Freidel K. Medizinischer Outcome nach stationärer Intensivrehabilitation bei Skoliose. *Phys Med Rehab Kuror*. 2001;11:100-3.
15. Kuru T, Yeldan I, Dereli E, Arzu R Ö, Fatih D, İlker Ç. The efficacy of three-dimensional Schroth exercises in adolescent idiopathic scoliosis: a randomised controlled clinical trial. *Clinical Rehabilitation*. 2016;30(2):181-90.
16. Negrini S, Zaina F, Romano M, Negrini A, Parzini S. Specific exercises reduce brace prescription in adolescent idiopathic scoliosis: a prospective controlled cohort study with worst-case analysis. *J Rehabil Med*. 2008;40:451-5.
17. Schreiber S, Parent EC, Hill DL, Douglas M H , Marc J M, Sarah C S. Schroth physiotherapeutic scoliosis-specific exercises for adolescent idiopathic scoliosis: how many patients require treatment to prevent one deterioration? – results from a randomized controlled trial - “SOSORT 2017 Award Winner”. *Scoliosis and Spinal Disorders*. 2017;12:26-34.