

SURGICAL TREATMENT OF PEDIATRIC UROLITHIASIS

HIRURŠKO LEČENJE PEDIJATRIJSKE UROLITIJAZE

Milena Đokić¹, Ana Đokić¹, Milica Dobrodolac¹, Predrag Ilić^{1,2}¹ Univerzitet u Beogradu, Medicinski fakultet, Beograd, Srbija² Institut za zdravstvenu zaštitu majke i deteta Srbije "Dr Vukan Čupić", Beograd, Srbija

Correspondence: milenamimaaadjokic@gmail.com

Abstract

Introduction: Surgical treatment of urolithiasis in children is quite complex and specific due to certain anatomical and functional features of childhood. Methods of surgical treatment at this age are: extracorporeal lithotripsy (ESWL), intracorporeal (endoscopic) lithotripsy - pneumatic and laser, percutaneous nephrolithotripsy (PCNL) and open surgery.

Aim: The aim of this study was evaluation of the effects of ureterorenoscopy and endoscopic lithotripsy in children, as methods of minimally invasive surgical treatment.

Material and methods: The retrospective study was conducted at the Institute for Mother and Child Health Care of Serbia "Dr Vukan Cupic" in Belgrade from 2010 to 2020. The study included 112 patients (50 boys and 62 girls) aged 1-18 years with urolithiasis, treated by endoscopic (laser or pneumatic) lithotripsy. The retrospective study was conducted at the Institute for Mother and Child Health Care of Serbia "Dr Vukan Cupic" in Belgrade from 2010 to 2020. The study included 112 patients (50 boys and 62 girls) aged 1-18 years with urolithiasis, treated by endoscopic (laser or pneumatic) lithotripsy.

Results: After one ureterorenoscopy, the calculus was successfully disintegrated in 87 (78%) patients: in the renal pelvis in 22 (79%), in the upper pole calices of the kidney in 14 (100%), in the lower pole calices in 10 (50%), in the proximal segment of the ureter in 10 (83%), in the distal segment of the ureter in 27 (79%), in the bladder in 4 (100%) cases. In 19 (17%) patients the second intervention was necessary: in the renal pelvis in 28 (100%), in the upper pole calices in 14 (100%), in the lower pole calices in 14 (70%), in the proximal segment of the ureter in 12 (100%), in the distal segment of the ureter in 34 (100%) and in the bladder in 4 (100%) patients.

Conclusion: The primary treatment of pediatric urolithiasis is ureterorenoscopy in combination with pneumatic or laser lithotripsy. It is successfully used in all segments of the urinary tract. The procedure is partially limited in the lower pole calices of the kidney, due to anatomical circumstances and mechanical limitations of the instruments.

Keywords:urolithiasis,
children,
lithotripsy,
ureterorenoscopy,
efficacy

Sažetak

Uvod: Hirurško lečenje urolitijaze kod dece je dosta kompleksno i specifično zbog određenih anatomskih i funkcionalnih posebnosti dečijeg uzrasta. Metode hirurškog lečenja u ovom uzrastu su: ekstrakorporalna litotripsija (*ESWL*), intrakorporalna (endoskopska) litotripsija - pneumatska i laserska, perkutana nefrolitotripsija (*PCNL*) i otvorena hirurgija.

Cilj: Cilj rada je evaluacija efekata ureterorenoskopije i endoskopske litotripsije kod dece, kao metode minimalno invazivnog hirurškog lečenja.

Materijal i metode: Retrospektivna studija sprovedena je u Institutu za zdravstvenu zaštitu majke i deteta Srbije „Dr Vukan Čupić“ u Beogradu, u periodu od 2010. do 2020. godine. U studiju je bilo uključeno 112 bolesnika (50 dečaka i 62 devojčice), uzrasta od 1 do 18 godina sa urolitijazom, lečenih metodom endoskopske (laserske ili pneumatske) litotripsije.

Rezultati: Posle jedne ureterorenoskopije kalkulus je uspešno dezintegrisan kod 87 (78%) pacijenata: u pijelonu kod 22 (79%), u čašicama gornjeg pola bubrega kod svih 14 (100%), u čašicama donjeg pola bubrega kod 10 (50%), u proksimalnom segmentu uretera kod 10 (83%), u distalnom segmentu uretera kod 27 (79%), u mokraćnoj bešici kod 4 (100%) bolesnika. Kod 19 (17%) pacijenata bila je potrebna i druga intervencija, te je ukupna uspešnost procedure postignuta: u pijelonu kod 28 (100%), u čašicama gornjeg pola kod 14 (100%), u čašicama donjeg pola 14 (70%), u proksimalnom segmentu uretera kod 12 (100%), u distalnom segmentu uretera kod 34 (100%) i u mokraćnoj bešici kod 4 (100%) pacijenta.

Zaključak: Primarni način lečenja pedijatrijske urolitijaze je ureterorenoskopija u kombinaciji sa pneumatskom ili laserskom litotripsijom. Uspešno se primenjuje u svim segmentima urinarnog trakta, s tim što je njena primena donekle limitirana u čašicama donjeg pola bubrega zbog anatomskih okolnosti i mehaničkih ograničenja instrumenata.

Ključne reči:

urolitijaza,
deca,
litotripsija,
ureterorenoskopija,
efikasnost

Uvod

Kamen u mokraćnim putevima ili urolitijaza predstavlja stanje u kojem se formiraju mineralne naslage unutar urinarnog trakta (1). Iako se broj novih slučajeva u poslednjih nekoliko godina povećao, posebno kod pacijenata uzrasta do jedne godine, u poređenju sa odraslima urolitijaza je prilično retka kod dece, sa učestalošću od 1% do 3% i sa odnosom između polova 1:1 (2,3). Pedijatrijska urolitijaza je važan zdravstveni problem u zemljama u razvoju i manje razvijenim zemljama. Prevalencija u razvijenim zemljama iznosi 1–5% i 5–15% u zemljama u razvoju (4). Ovo razlika je zasnovana na socioekonomskim faktorima, navikama u ishrani i etničkim, genetskim i geografskim promenama. Iako se svi modaliteti terapije za lečenje odraslih mogu primeniti i kod dece, zbog određenih anatomskih i funkcionalnih posebnosti dečijeg uzrasta indikacije za primenu određenog oblika lečenja se razlikuju. Takođe, uzimajući u obzir činjenicu da su pedijatrijski instrumenti znatno manji i zahtevniji za rukovanje, to hirurško lečenje urolitijaze u dečijem dobu dodatno čini kompleksnim i specifičnim. Kalcijum-oksalatni kamenci su najčešći tipovi pedijatrijske urolitijaze. Osim oksalatnih, u dečjem uzrastu su prisutne i druge ređe vrste kalkulusa kao što su cistinski, uratni i struvitni. Različiti anatomski, jatrogeni i idiopatski uzroci, kao i infekcije urinarnog trakta, mogu usloviti nastanak kalkulusnih formacija u pedijatrijskoj populaciji. Metabolički poremećaji doprinose kalkulozi kod dece češće nego kod odraslih (1,5,6).

U aktuelnoj literaturi ne postoji konsenzus o najoptimalnijem načinu lečenja (2-6). Ciljevi lečenja su: otklanjanje bola i ostalih subjektivnih tegoba izazvanih urolitijazom, adekvatan tretman uzroka koji je predisponirao nastanak kalkulusa, uklanjanje kalkulusa iz sistema mokraćnih puteva, očuvanje bubrežne funkcije i prevencija formiranja novih kalkulusa.

Lečenje urolitijaze obuhvata: medikamentozno (konzervativno) lečenje, dijetetski režim, terapiju bola i hirurško lečenje. Većina kalkulusa kod dece ne daje simptome i spontano bivaju evakuisani iz organizma u čak 90% slučajeva (6). Spontano izlučivanje je moguće kod kalkulusa prečnika 4 do 5 mm, mada se u literaturi pominje spontana evakuacija i većih kalkulusa (7). Stoga mere konzervativnog lečenja treba primenjivati dovoljno dugo i uporno.

Perzistiranje kalkulusa u urinarnom traktu stvara mogućnost nastanka oštećenja bubrega, a bolesnika izlaže značajnim subjektivnim tegobama. U tim slučajevima treba primeniti neku od metoda hirurškog lečenja (neinvazivne i minimalno invazivne tehnike), poput: ekstrakorporalne litotripsije (*ESWL*), intrakorporalne (endoskopske) litotripsije (pneumatska i laserska), zatim perkutane nefrolitotripsije (*PCNL*) i otvorene hirurgije. Karakteristike savremenog hirurškog lečenja urolitijaze kod dece podrazumevaju takvu vrstu tretmana kojom se prezervira funkcija bubrega, omogućava njihov nesmetan razvoj, prevenira izlaganje bolesnika jonizujućem zračenju i minimalizuje potreba za ponovnim lečenjem.

U proteklih 30 i više godina, od uvođenja endoskopskih tehnika lečenja, hirurško lečenje urolitijaze dramatično se promenilo ka mnogo manje invazivnim procedurama, a značajno udaljilo od otvorene hirurgije (7,8).

Sledeći uspešne rezultate kod odraslih, minimalno invazivni modaliteti brzo su postali standardni tretman za decu sa urolitijazom, dok je ranije većina dece sa urinarnim kalkulusima bila podvrgnuta otvorenoj hirurgiji. Ekstrakorporalna litotripsija udarnim talasima je terapija izbora u pojedinim slučajevima i predstavlja uobičajenu terapiju za decu sa manjim kalkulusima gornjeg urinarnog trakta sve dok postoji adekvatna drenaža urinarnog sistema ispod nivoa kalkulusa.

Danas se endoskopske tehnike mogu bezbedno koristiti čak i kod odojčadi, te je ureterorenoskopija vodeći hirurški metod za kamen u ureteru i bubregu i sve više potiskuje ekstrakorporalnu litotripsiju. Za bubrežne kamence koji se ne mogu rešiti endoskopski, terapija izbora je perkutana nefrolitotripsija (PCNL). Laparoskopske i otvorene operacije rezervisane su za veoma retke slučajeve, posebno sa pratećim komorbiditetima. Kamenci bešike leče se transuretralnom litotripsijom (2,8-11).

I pored značajnog napretka u tehničko-tehnološkom razvoju opreme za endoskopsku litotripsiju, i dalje je prisutna mogućnost pojave striktura na mestu inklaviranja kalkulusa (*stone bad*) ili na mestima instrumentacije. Povoljna je okolnost da je dečiji ureter, za razliku od uretera odraslih, značajno podložniji spontanoj reparaciji. Još uvek je nedovoljan broj prospektivnih randomizovanih studija u poređenju rezultata primene različitih hirurških tehnika. Koja će se vrsta lečenja primeniti u svakom pojedinačnom slučaju zavisi od uzrasta bolesnika, lokalizacije, sastava i tvrdoće kalkulusa, kao i morfoloških karakteristika bolesnika (8).

Cilj ovog rada je evaluacija efekata ureterorenoskopije i endoskopske litotripsije kod dece, kao metode minimalno invazivnog hirurškog lečenja.

Materijal i metode

Studija, po svom karakteru retrospektivna, sprovedena je u Institutu za zdravstvenu zaštitu majke i deteta Srbije „Dr Vukan Čupić“ u Beogradu. Obuhvata period od 2010. do 2020. godine. U studiju je uključeno 112 pacijenata sa urolitijazom, lečenih metodom endoskopske (lazerske ili pneumatske) litotripsije, od čega su 50 ispitanika (45%) činili dečaci, a 62 (55%) devojčice, uzrasta od 1 do 18 godina (med. 8,5). U ovoj studiji nije ispitivana uspešnost lečenja po uzrasnim grupama već ukupna uspešnost hirurškog lečenja u dečjem uzrastu.

Dijagnozu urolitijaze smo postavljali na osnovu anamneze, fizikalnog nalaza, laboratorijskih analiza krvi i urina, kao i putem dopunskih vizualizacionih metoda (ehosonografskih i radioloških).

Rezultate lečenja utvrđivali smo na osnovu kliničkog nalaza u periodu od nedelju dana nakon hirurške intervencije, kao i na osnovu laboratorijske, ultrasonografske i, eventualno, radiografske verifikacije stanja urinarnog

trakta – da li kalkulus perzistira ili je uklonjen hirurškom intervencijom.

Kao izvor podataka služila je kompletna medicinska dokumentacija o pacijentima (istorije bolesti, operativni nalazi, preoperativni i postoperativni radiografski i ultrasonografski nalazi, kao i raspoloživi video zapisi).

Statistička obrada podataka

Procena uspešnosti endoskopskog lečenja pedijatrijske urolitijaze analizirana je upotrebom deskriptivnih statističkih metoda. Kategorijalne varijable su prikazane kao apsolutne i relativne učestalosti.

Rezultati

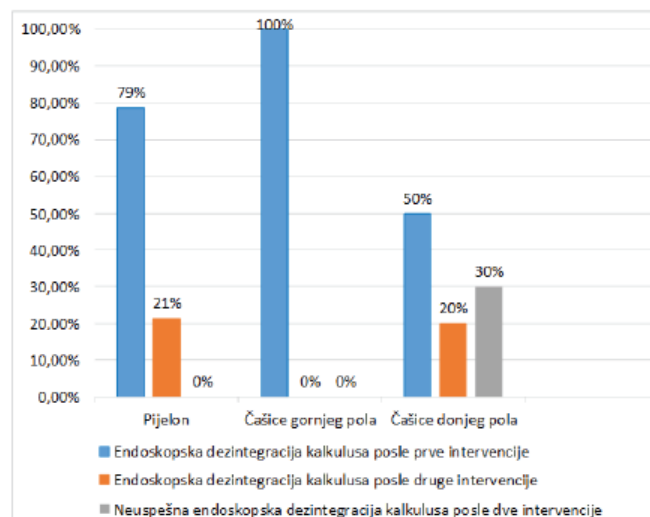
Od ukupnog broja pacijenata (112) sa urolitijazom, njih 62 (55%) imalo je kalkulus lokalizovan u određenom segmentu bubrega: 28 bolesnika imalo je kalkulus u pijelonu, 14 u čašicama gornjeg pola i 20 u čašicama donjeg pola. Kod 46 (41%) pacijenata kalkulus je bio prisutan u ureteru: u proksimalnom segmentu kod 12, a u distalnom kod 34. Kod 4 (4%) pacijenta kalkulus je bio lokalizovan u mokraćnoj bešici (**tabela 1**).

Tabela 1. Prikaz procentualne zastupljenosti kalkuloze kod dece u odnosu na pol i lokalizaciju u različitim segmentima urinarnog trakta

		n (%)	Ukupan broj
Pol	muški	50 (45%)	112 (100%)
	ženski	62 (55%)	
Lokalizacija kalkulusa u različitim segmentima urinarnog trakta	bubreg	pijelon	62 (55%)
		čašice gornjeg pola	
		čašice donjeg pola	
ureter	proksimalni segment	12 (26%)	46 (41%)
	distalni segment	34 (74%)	
mokraćna bešika		4 (100%)	4 (4%)

Od 28 bolesnika s kalkulusom u pijelonu, kod 22 (79%) bolesnika kalkulus je dezintegriran posle jedne endoskopske intervencije, dok je kod preostalih 6 (21%) bila neophodna inicijalna pasivna dilatacija uretera plasiranjem ureternog katetera, a potom u drugoj intervenciji potpuna dezintegracija. Posle druge intervencije svih 28 (100%) bolesnika bilo je lišeno kalkulusa. Kod svih 14 (100%) bolesnika sa kalkulusom u čašicama gornjeg pola bubrega endoskopska dezintegracija kalkulusa bila je uspešna posle jedne ureterorenoskopije. Kod 20 bolesnika s kalkulusom u čašicama donjeg pola bubrega posle prve endoskopske intervencije kalkulus je uspešno dezintegriran kod 10 (50%) ispitanika, a kod još četvero dece bila je neophodna i druga ureterorenoskopija. Kalkulus je

dezintegrisan kod ukupno 14 (70%) pacijenata posle dve endoskopske intervencije. Kod 6 (30%) bolesnika endoskopska intervencija nije bila uspešna (**grafikon 1**).



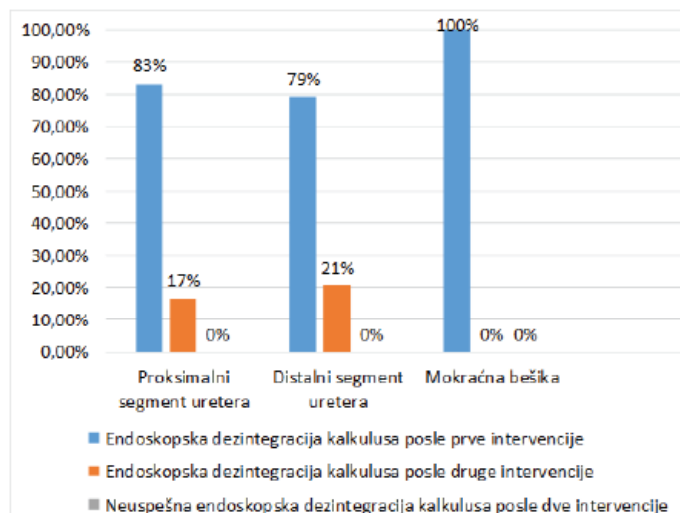
Grafikon 1. Procenat uspešnosti endoskopske dezintegracije kalkulusa u različitim delovima bubrega posle prve i druge intervencije.

Od ukupno 12 bolesnika s kalkulusom u proksimalnom segmentu uretera, posle prve endoskopske intervencije kalkulus je uspešno dezintegrisan kod 10 (83%) bolesnika, a kod preostala dva (17%) je, zbog sekundarne stenozе izazvane prisustvom kalkulusa, bila neophodna inicijalna pasivna dilatacija uretera plasiranjem ureternog katetera. Posle druge intervencije kod svih 12 (100%) bolesnika kalkulus je bio dezintegrisan. Kod 27 (79%) ispitanika s kalkulusom u distalnom segmentu uretera kalkulus je dezintegrisan inicijalnom endoskopskom litotripsijom, dok je kod 7 (21%) bolesnika inicijalna intervencija bila pasivna dilatacija uretera, da bi posle druge intervencije kod sva 34 (100%) bolesnika kalkulus bio uspešno dezintegrisan.

Tabela 2. Zbirni pregled uspešnosti ureterorenoskopije u različitim delovima urinarnog trakta posle prve i druge intervencije kod ukupnog broja lečenih pacijenata

Deo urinarnog trakta u kome je lokalizovana kalkuloza	Uspešna endoskopska dezintegracija kalkulusa posle prve intervencije	Uspešna endoskopska dezintegracija kalkulusa posle druge intervencije	Neuspešna endoskopska dezintegracija kalkulusa posle dve intervencije	n - zbir pacijenata posle prve i/ili druge intervencije	
Bubreg	Pijelon	22 (79%)	6 (21%)	-	28
	Čašice gornjeg pola	14 (100%)	-	-	14
	Čašice donjeg pola	10 (50%)	4 (20%)	6 (30%)	20
Ureter	Proksimalni segment	10 (83%)	2 (17%)	-	12
	Distalni segment	27 (79%)	7 (21%)	-	34
Mokraćna besika	4 (100%)	-	-	4	
Ukupan broj pacijenata	87 (78%)	19 (17%)	6 (5%)	112	

Kod sva četiri (100%) ispitanika s kalkulusom u mokraćnoj bešici dovoljna je bila jedna endoskopska litotripsija da bi kalkulus bio dezintegrisan (**grafikon 2**).



Grafikon 2. Procenat uspešnosti endoskopske dezintegracije kalkulusa u proksimalnom i distalnom segmentu uretera, kao i u mokraćnoj bešici posle prve i druge intervencije

Uporedna analiza uspešnosti ureterorenoskopije u različitim delovima urinarnog trakta posle prve i/ili druge intervencije kod ukupnog broja lečenih pacijenata prikazana je u okviru **tabele 2**.

Bolesnici kod kojih je endoskopsko lečenje bilo neuspešno upućeni su na druge vidive lečenja: ekstrakorporalnu litotripsiju (*ESWL*) i perkutanu nefrolitolapaksiju (*PCNL*).

Diskusija

Pedijatrijska urolitijaza je bolest urinarnog sistema koja se sve češće sreće u kliničkoj praksi. Procenjuje se da je hirurški pristup neophodan kod 22 do 60% dece

sa urolitijazom (12, 13). U istraživanju koje su u Poljskoj od februara 2009. do decembra 2015. sprovedi Zučkovski (*Zyczkowski*) i saradnici, a u kome je učestvovalo 108 ispitanika (63 devojčice i 45 dečaka), operisanih endoskopski, korišćenjem pneumatskog litotrioptora (grupa I - 65 dece) i holmijumskog lasera (grupa II - 43 dece), pokazano je da je kalkulus u bubregu uspešno dezintegriran kod 47% bolesnika kod kojih je korišćen pneumatski litotrioptor i kod 88% kod kojih je kao izvor energije korišćen laserski litotrioptor (8). S druge strane, uspešnost lečenja kalkulusa u ureteru iznosila je 87% u prvoj i 100% u drugoj grupi ispitanika. Ako uporedimo sa našim rezultatima, uočavamo da je hirurška tehnika u obe studije jednako uspešna za kalkuluse u ureteru, a približno uspešna za kalkuluse u bubregu. Za grupu bolesnika lečenu laserskom litotripsijom u studiji koju su sprovedi Zučkovski i saradnici uspešnost lečenja iznosila je 88%, dok je u našoj studiji procenat uspešnosti bio 90%.

U studiji sličnoj našoj, koju su u Kini sprovedi Li i saradnici, učestvovalo je 45 pedijatrijskih pacijenata (24 dečaka i 21 devojčica). Kod svih bolesnika učinjena je fleksibilna ureterorenoskopija u kombinaciji sa laserskom litotripsijom (14). Posle prve endoskopske intervencije uspešnost je iznosila 84,4%, što je nešto više u odnosu na naše rezultate (78%), a posle završenog endoskopskog lečenja kalkulusa u bubregu ukupna uspešnost kineskih autora iznosila je 97,8%, što zaista predstavlja superiorni rezultat u odnosu na našu (90%) i brojne druge studije.

Rezultati studije koja je sprovedena u dva referentna italijanska pedijatrijska centra za lečenje urolitijaze, a koja je obuhvatala 70 pacijenata uzrasta od 7 meseci do 18 godina, pri čemu su svi pacijenti imali normalnu funkciju bubrega, pokazali su da je minimalno invazivni pristup u uklanjanju kamenaca sproveden kod 59 (84,3%) pacijenata od ukupnog broja bolesnika, od čega je 19 pacijenata (32,2%) lečeno metodom ureterorenoskopije, kao i da je ova hirurška tehnika skoro isključivo indikovana za kalkuluse u ureteru (73,7%), a ređe za ostale lokalizacije (26,3%) (12). Destro (*Destro*), Selvađo (*Selvaggio*) i saradnici, koji su autori ove studije, naveli su, slično podacima iz naše studije, da je najčešća lokalizacija kalkulusa bila u pijelokalicealnom sistemu (45,7%), zatim u ureteru (34,3%), a najmanje u mokraćnoj bešici (4,3%) i uretri (malo više od 1%) (12).

Nedavne studije pokazuju sve veći broj serija o upotrebi fleksibilne ureterorenoskopije kod dece, kao minimalno invazivne tehnike kojom se mogu lečiti kalkulusi i u ureteru i u bubregu (14, 15).

Suliman (*Suliman*) i saradnici su u svom istraživanju zaključili da fleksibilna ureterorenoskopija omogućava lečenje višestrukih kalkulusa na različitim lokalizacijama u bubregu i ureteru (16). Oni su ustanovili da je nakon prve ureterorenoskopije intraoperativna dezintegracija kalkulusa ostvarena u 42/56 slučajeva (75%). Od onih koji nisu izlečeni nakon prve, kod 11 je primenjena i druga ureterorenoskopija, što je rezultiralo oslobađanjem od kalkulusa u dodatnih 8 (89%) slučajeva. Od preostala 3 pacijenta, kod kojih nije dezintegriran kalkulus ni posle druge intervencije, kod jednog je primenjena i treća ureterorenoskopija, a

kod drugog je primenjena ekstrakorporalna litotripsija (16).

Prema podacima iz vodiča Evropskog udruženja dečjih urologa (engl. *EUA Guidelines on Paediatric Urology*) poslednjih godina ureterorenoskopija se sve više primenjuje kod dece sa urolitijazom. Brojne su studije koje izveštavaju da je rizik od strikture uretera ili vezikoureternog refluksa primenom ovog modaliteta lečenja manji od 1% (17).

Veliki broj studija o upotrebi semirigidnih ureterorenoskopa za ureteralne kamence pokazao je da je procedura efikasna, sa uspešnošću od 90% (18). Podaci iz vodiča Evropskog udruženja za urolitijazu (engl. *EUA Guidelines on Urolithiasis*) pokazuju da je retrogradna intrarenalna litotripsija upotrebom fleksibilnog ureterorenoskopa postala efikasan terapijski modalitet za bubrežnu kalkulozu kod dece sa uspešnošću od 76% do 100% (17).

Važan problem, međutim, predstavlja i relativno ograničena mogućnost da se učini retrogradni endoskopski pristup ureteru u približno polovini slučajeva, koji se može prevazići stentiranjem radi pasivne dilatacije uretera. Stope uspešnosti variraju između 60 i 100%, sa zanemarljivim brojem komplikacija (18). Poredeći ove podatke s rezultatima naše studije, uočava se da se oni gotovo podudaraju, uzimajući u obzir da je uspešnost litotripsije u ureteru, bešici, pijelonu i čašicama gornjeg pola bubrega takoreći stoprocentna. Slični su i rezultati u čašicama donjeg pola bubrega, gde postoje odgovarajuća anatomska i tehnička ograničenja, te se problem kalkulusa kod određenog broja ovih bolesnika ne može rešiti endoskopski već je potrebno uputiti ih na alternativne, minimalno invazivne procedure, kao što su ekstrakorporalna litotripsija i perkutana nefrolitolapaksija (19).

Cilj hirurškog lečenja urolitijaze jeste uklanjanje kalkulusa iz urinarnog trakta bolesnika i, samim tim, lišavanje osobe subjektivnih tegoba, koje kod kalkuloze mogu biti vrlo intenzivne. S druge strane, savremene hirurške tehnike pripadaju redu minimalno invazivnih procedura, te za cilj imaju očuvanje funkcije bubrega i minimiziranje oštećenja svih struktura urinarnog trakta. Neretko je, pored ureterorenoskopije kao vodeće hirurške tehnike, potrebno kombinovati više hirurških tehnika, pre svega endoskopiju sa ekstrakorporalnom litotripsijom i perkutnom nefrolitolapaksijom (1, 6, 12).

Zaključak

Savremeni hirurški tretman pedijatrijske urolitijaze podrazumeva primenu minimalno invazivnih hirurških metoda. Primarni način lečenja jeste ureterorenoskopija, uz primenu pneumatskog ili laserskog litotrioptora kao izvora energije. Ogromna većina kalkulusa, lokalizovana u mokraćnoj bešici, ureteru, pijelonu i čašicama gornjeg pola bubrega, može se rešiti endoskopski, korišćenjem semirigidnog ili fleksibilnog ureterorenoskopa.

Ureterorenoskopija je donekle limitirana u čašicama donjeg pola bubrega zbog anatomske okolnosti i mehaničkih ograničenja instrumenata. Za bolesnike

koji ne mogu biti rešeni endoskopski metode izbora su ekstrakorporalna litotripsija i perkutana nefrolitolapaksija. Stepen komplikacija primenom endoskopskih metoda je minimalan. Unapređenje postojećih i implementacija novih minimalno invazivnih hirurških tehnika dodatno će povećati efikasnost hirurškog lečenja kalkuloze urinarnog trakta kod dece.

18. Riedmiller H, Androulakakis P, Beurton D, Kocvara R, Gerharz E. EAU guidelines on paediatric urology. *Eur Urol.* 2001; 40(5):589–99.
19. Garzi A, Prestipino M, Calabrò E, Di Crescenzo RM, Rubino MS. Minimally Invasive Treatment of Urolithiasis in Children: Evaluation of the Use of Flexible Ureterorenoscopy and Laser Lithotripsy. *Transl Med UniSa.* 2020; 22(11):46–9.

Literatura

1. Barreto L, Jung JH, Abdelrahim A, Ahmed M, Dawkins GPC, Kazmierski M. Medical and surgical interventions for the treatment of urinary stones in children. *Cochrane Database Syst Rev.* 2018; 6(6).
2. Kern A, Grimsby G, Mayo H, Baker LA. Medical and dietary interventions for preventing recurrent urinary stones in children. *Cochrane Database Syst Rev.* 2017; 11(11).
3. Samotyjek J, Jurkiewicz B, Krupa A. Surgical treatment methods of urolithiasis in the pediatric population. *Dev period Med.* 2018; 22(1):88–93.
4. Üntan İ, Üntan S, Tosun H, Demirci D. Metabolic risk factors and the role of prophylaxis in pediatric urolithiasis. *J Pediatr Urol.* 2021; 17(2):215.
5. Onal B, Citgez S, Tansu N, Emin G, Demirkesen O, Talat Z, et al. What changed in the management of pediatric stones after the introduction of minimally invasive procedures? A single-center experience over 24 years. *J Pediatr Urol.* 2013; 9(6):910–4.
6. Landa-Juárez S, Rivera-Pereira BM, Castillo-Fernández AM. Management of pediatric urolithiasis using a combination of laparoscopic lithotomy and pyeloscopy. *J Laparoendosc Adv Surg Tech.* 2018; 28(6):766–9.
7. Jurkiewicz B, Zabkowski T, Jobs K, Samotyjek J, Jung A. Combined use of pyelolithotomy and endoscopy: An alternative surgical treatment for staghorn urolithiasis in children. *Urol J.* 2016; 13(2):2599–604.
8. Zyczkowski M, Bogacki R, Nowakowski K, Muskała B, Rajwa P, Bryniarski P, et al. Application of pneumatic lithotripter and holmium laser in the treatment of ureteral stones and kidney stones in children. *Biomed Res Int.* 2017; 2017(1):1–7.
9. Smaldone MC, Docimo SG, Ost MC. Contemporary surgical management of pediatric urolithiasis. *Urol Clin North Am.* 2010; 37(2):253–67.
10. Sahadev R, Maxon V, Srinivasan A. Approaches to Eliminate Radiation Exposure in the Management of Pediatric Urolithiasis. *Curr Urol Rep.* 2018; 19(10):77.
11. Strohmaier WL. Current aspects in pediatric urolithiasis treatment. *Urologe A.* 2020; 59(3):289–93.
12. Destro F, Selvaggio GGO, Lima M, Riccipetioni G, Klersy C, Di Salvo N, et al. Minimally Invasive Approaches in Pediatric Urolithiasis. The Experience of Two Italian Centers of Pediatric Surgery. *Front Pediatr.* 2020; 8:377.
13. Dangle P, Ayyash O 4th, Shaikh H 3rd, Stephany HA, Cannon GM, Schneck FX, et al. Predicting Spontaneous Stone Passage in Prepubertal Children: A Single Institution Cohort. *J Endourol.* 2016; 30(9):945-9.
14. Li J, Yu H, Zhou P, Pan H, Li R, Wang Y, Song C, Lou Y, Zhu J. Application of flexible ureteroscopy combined with holmium laser lithotripsy and their therapeutic efficacy in the treatment of upper urinary stones in children and infants. *Urol J.* 2019; 16(4): 343-6.
15. Abu Ghazaleh LA, Shunaigat AN, Budair Z. Retrograde intrarenal lithotripsy for small renal stones in prepubertal children. *Saudi J Kidney Dis Transpl.* 2011; 22(3):492-6.
16. Suliman A, Burki T, Garriboli M, Glass J, Taghizadeh A. Flexible ureterorenoscopy to treat upper urinary tract stones in children. *Urolithiasis.* 2020; 48(1):57-61.
17. Türk C, Neisius A, Petrik A, Seitz C, Skolarikos A, Somani B, et al. EAU Guidelines on Urolithiasis. Edn. presented at the EAU Annual Congress Milan 2021. ISBN 978-94-92671-13-4.