

COMPARISON OF OPEN SURGERY AND ENDOVASCULAR
TREATMENT OF ASYMPTOMATIC JUXTA/PARARENAL
ABDOMINAL AORTIC ANEURYSM

POREĐENJE OTVORENE HIRURGIJE I ENDOVASKULARNOG
TRETMANA ASIMPTOMATSKE JUKSTA- I/ILI PARARENALNE
ANEURIZME ABDOMINALNE AORTE

Petar Zlatanović^{1,2}, Lazar Davidović^{1,2}

¹ Univerzitet u Beogradu, Medicinski fakultet, Beograd, Srbija

² Univerzitetski klinički centar Srbije, Klinika za vaskularnu i endovaskularnu hirurgiju, Beograd, Srbija

Correspondence: petar91goldy@gmail.com

Abstract

Endovascular abdominal aortic aneurysm repair (EVAR) has gained widespread acceptance in the treatment of patients with abdominal aortic aneurysm (AAA). The applicability of EVAR is limited by the absence of adequate infrarenal neck or involvement of the visceral arteries, such as in juxtarenal and pararenal AAA (JAAA/PAAA). Current guidelines recommend that elective management of JAAA/PAAA and the choice of different techniques and different options should be considered based on patient status, anatomy, local routines, team expertise, and patient preference. The main advantage of endovascular techniques lies in the avoidance of aortic cross-clamping and subsequent lower risk of renal dysfunction, less surgical trauma and faster recovery, which may be advantageous for patients at high risk of open surgery. However, recent reports show that JAAA/PAAA patients can be treated in high-volume aortic centers with low short-term mortality and morbidity and good medium- and long-term results that are equal in both groups. Low-surgical-risk patients might benefit from open surgery, while high-risk patients might benefit from the endovascular first approach of JAAA/PAAA. This provides useful information to help clinicians and patients choose between the two procedures when both are available.

Keywords:

abdominal aortic aneurysm (AAA), juxtarenal AAA (JAAA), pararenal AAA (PAAA), endovascular aneurysm repair (EVAR), open surgical repair (OSR)

Sažetak

Endovaskularni tretman aneurizme abdominalne aorte (engl. *endovascular aortic aneurysm repair* - EVAR) široko je prihvaćena metoda u lečenju pacijenata sa aneurizmom abdominalne aorte (AAA). Primenljivost EVAR-a je ograničena odsustvom adekvatnog aneurizmatškog vrata ili zahvatanjem visceralnih arterija, kao što je slučaj kod jukstarenalne i pararenalne AAA (JAAA/PAAA). Trenutni vodiči u tretmanu AAA preporučuju da operativno lečenje JAAA/PAAA, kao i izbor različitih tehnika i opcija, treba da se razmatraju na osnovu opšteg stanja pacijenta, anatomije, lokalne rutine, stručnosti tima i preferencija pacijenata. Glavna prednost endovaskularnog tretmana leži u izbegavanju klemovanja aorte i kasnijem manjem riziku od bubrežne slabosti, manje hirurške traume, što vodi bržem oporavku i može biti korisno za pacijente sa visokim rizikom od otvorene hirurgije. Nedavne publikacije, međutim, pokazuju da pacijenti sa JAAA/PAAA mogu da se leče u aornim centrima velikog volumena sa niskim kratkoročnim mortalitetom i morbiditetom i dobrim srednjoročnim i dugoročnim rezultatima koji su jednaki kod oba modaliteta tretmana. Pacijenti sa niskim hirurškim rizikom mogu imati koristi od otvorene hirurgije, dok pacijenti sa visokim rizikom mogu imati koristi od endovaskularnog tretmana JAAA/PAAA. Ovakvi podaci pružaju korisne informacije koje pomažu kliničarima i pacijentima da izaberu između ove dve procedure kada su obe izvodljive.

Ključne reči:

aneurizma abdominalne aorte, jukstarenalna AAA, pararenalna AAA, endovaskularni tretman AAA, otvorena hirurgija

Uvod

Endovaskularni tretman aneurizme abdominalne aorte (engl. *endovascular aortic aneurysm repair* - EVAR) široko je prihvaćena metoda u lečenju pacijenata sa aneurizmom abdominalne aorte (AAA). Prospektivne randomizovane kliničke studije (engl. *randomized controlled trials* - RCT) pokazale su nekoliko kratkoročnih prednosti u odnosu na otvorenu hiruršku tehniku (engl. *open surgical repair* - OSR), kao što su manji gubitak krvi, kraće vreme operacije i boravak u bolnici, kao i manji morbiditet i mortalitet. Primenljivost EVAR-a je ograničena odsustvom adekvatnog infrarenalnog vrata ili zahvatanjem visceralnog segmenta aorte aneurizmatškim procesom (1).

Jukstarenalne/pararenalne aneurizme abdominalne aorte (JAAA/PAAA) česta su varijacija kompleksnih AAA. Prema vodičima Evropskog udruženja za vaskularnu hirurgiju (engl. *European Society for Vascular Surgery* - ESVS) i standardima izveštavanja Američkog društva za vaskularnu hirurgiju (engl. *Society for Vascular Surgery* - SVS), JAAA je definisana kao „AAA koja se proteže do bubrežnih arterija, ali ih ne zahvata“, dok je PAAA definisana kao „AAA gde najmanje jedna ili obe bubrežne arterije potiču iz same aneurizme, ali ne uključuju gornju mezenterijalnu arteriju“ (2-4). Ne postoje epidemiološki podaci o prevalenciji JAAA/PAAA, ali su grube procene da one čine 15 - 20% svih AAA (4). Oba tipa AAA zahtevaju drugačiji, složeniji pristup u OSR (suprarenalno klemovanje aorte, sa ili bez rekonstrukcije bubrežnih arterija), kao i složeniji endovaskularni tretman: EVAR dimnjak (engl. *chimney* EVAR - ChEVAR), fenestrirani EVAR (engl. *fenestrated* EVAR - FEVAR) ili razgranati EVAR (engl. *branched* EVAR - BEVAR). Ishodi nakon tretmana JAAA/PAAA su prilično drugačiji u poređenju sa infrarenalnim AAA (5-8).

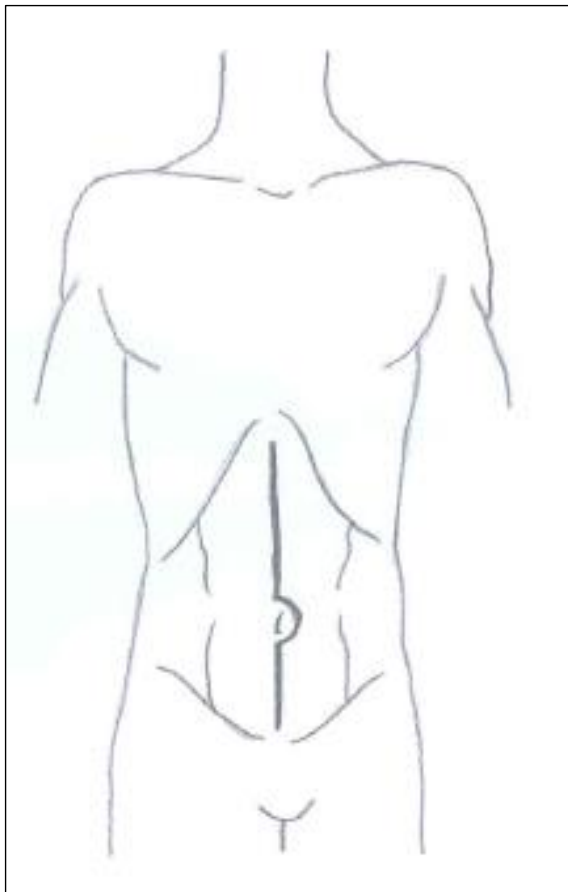
Cilj ovog mini-pregleda je da prikaže trenutne dostupne metode lečenja i pruži poređenje tehnika koje se koriste za elektivni tretman pacijenata sa juksta-/pararenalnom aneurizmom abdominalne aorte.

Otvoreno hirurško lečenje

Prema najnovijim vodičima ESVS-a i SVS-a, minimalni prečnik za elektivni tretman JAAA/PAAA treba da ostane isti kao za infrarenalne AAA - 5,5 cm kod muškaraca i 5 cm kod žena. Preoperativna kompjuterizovana tomografska angiografija (CTA) obavezna je za određivanje mesta klemovanja i kreiranja anastomoza. Angiografske karakteristike aorte koje ukazuju na odgovarajuće mesto klemovanja uključuju nedostatak značajne kalcifikacije ili muralnog tromba, zajedno sa normalnim prečnikom aorte. Treba proceniti i region distalne anastomoze na nivou bifurkacije aorte, ilijačnih ili femoralnih arterija. Pošto ove procedure mogu biti povezane sa značajnim gubitkom krvi i trajanjem visceralne ishemije, pacijent preoperativno treba da se podvrgne detaljnoj kardiorespiratornoj pripremi i ispitivanju, bilo optimizacijom medicinske terapije bilo invazivnim procedurama, i to bi trebalo da bude prioritet u elektivnom tretmanu (2, 3).

Postoje dva opšteprihvaćena hirurška pristupa u otvorenoj hirurgiji: transperitonealni i retroperitonealni. Uopšteno govoreći, transperitonealni pristup omogućava brz pristup intraabdominalnoj duplji i relativno lako omogućava pristup ilijačnim arterijama, naročito kada su one aneurizmatški izmenjene. Limit ovog pristupa je relativna nedostupnost supramezokolichnog sprata i visceralnog segmenta aorte (**slika 1**). Kod medijane laparatomije duodenum se mobilise udesno sa korenem mezenterijuma. Pravi se incizija na retroperitoneumu i preparira se abdominalna aorta, a gornju granicu prepariranja prilikom ovog pristupa predstavlja donja ivica pankreasa. Leva bubrežna vena se tokom transperitonealnog pristupa može klemovati i preseći da bi se olakšao pristup suprarenalnoj aorti i njeno klemovanje. Može se čak i ligirati na nivou donje šuplje vene ako se venske pritoke, kao što su leva gonadna, lumbalna i suprarenalna vena ostave intaktnim, što je bez značajnih reperkusija na dugoročnu funkciju bubrega (9). Pre klemovanja pacijenta treba antikoagulisati primenom

intravenskog nefrakcionisanog heparina (100 IU/kg), da bi se sprečile potencijalne neželjene tromboembolijske komplikacije (2). Ako je aorta u pararenalnom regionu nepodesna za plasiranje proksimalne kleme, aortu treba klemovati supracelijačno jer je najčešće u ovom regionu pošteđena ateroskleroznog procesa. Komunikacija hirurga i anesteziologa je ključna za adekvatno održavanje vrednosti krvnog pritiska pre plasiranja suprarenalne ili supracelijačne kleme, a sve u cilju izbegavanja prekomernog opterećenja levog srca (engl. *afterload*) i njegovih štetnih posledica (5).

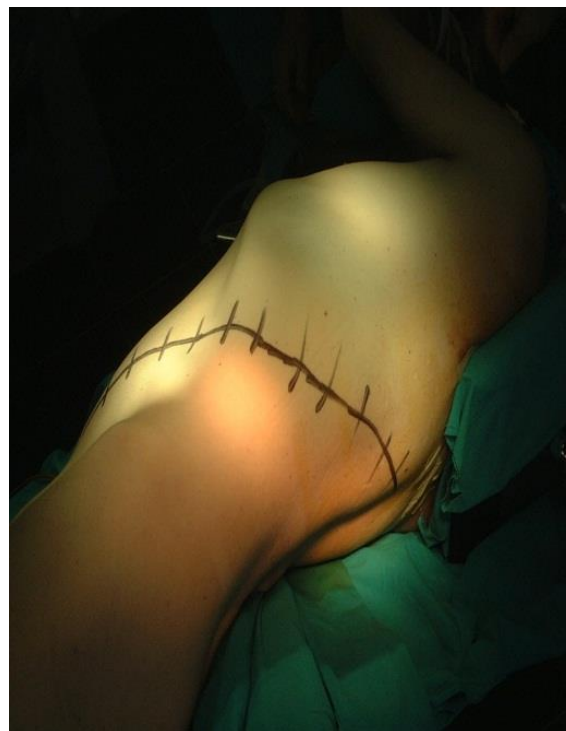

Slika 1. Šematski prikaz medijane laparotomije. Šematski prikaz iz drugog dopunjenog izdanja knjige „Hirurgija aorte“ (22) (Poglavlje „Aneurizme abdominalne aorte“).

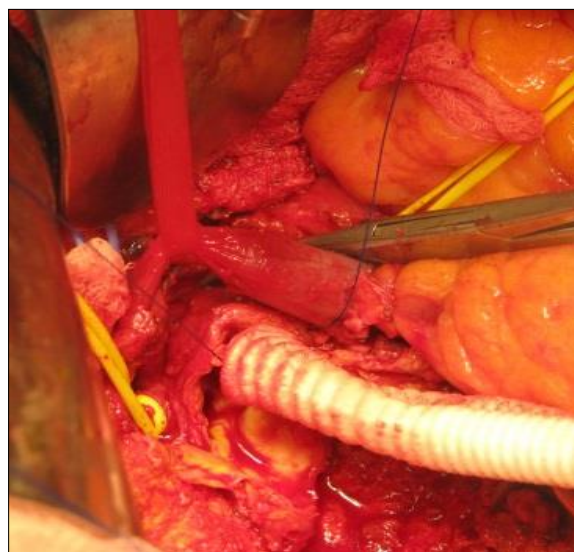
Levi retroperitonealni pristup olakšava prepariranje visceralne aorte, naročito u regiji gornje mezenterijalne arterije i celijačnog trunkusa, što je velika prednost, ali ograničava pristup desnoj ilijačnoj i femoralnoj arteriji i može da zahteva retrogradnu kontrolu krvarenja plasiranjem balon-okluzivnog katetera u desnu ilijačnu arteriju (**slika 2**). Relativne indikacije za ovaj pristup mogu biti: nepodesna regija abdomena zbog prethodne velike operacije/zračenja/prisustva stoma, inflamatorna AAA (IAAA), potkovičasti bubreg (5,6). Rez obično počinje na nivou 10. ili 11. interkostalnog prostora i nastavlja se distalno u projekciji pararektalne (semilunarne) linije. Peritoneum se tupo preparira i mobilizuje se put medijalno radi adekvatne ekpozicije abdominalne aorte.

Nakon uspostavljanja proksimalne i distalne kontrole krvarenja otvara se aneurizmataska kesa, evakuise

parijetalni tromb, a krvarenje iz lumbalnih/donje mezenterijalne arterije kontroliše prešivanjem njihovih ostijuma. Proksimalna anastomoza se obično kreira korišćenjem inkluzione tehnike (**slika 3**). Kod PAAA se obično prvo preseče bubrežna arterija koja potiče iz same aneurizme i anastomozira se graft (najčešće od 6 mm) terminoterminalno, a kasnije se anastomozira na telo glavnog grafta. U ovim slučajevima, kao i kod pacijenata sa JAAA kod kojih se očekuje trajanje proksimalne kleme više od 30 minuta, plasira se hladan renoplegični rastvor radi protekcije bubrega i prevencije povrede usled produženog trajanja vremena tople ishemije (2,3). Distalna anastomoza se kreira



Slika 2. Pozicija pacijenta i obeleženo mesto hirurškog reza kod levostranog retroperitonealnog pristupa. Intraoperativna fotografija iz drugog dopunjenog izdanja knjige „Hirurgija aorte“ (22) (Poglavlje „Aneurizme abdominalne aorte“).



Slika 3. Kreiranje proksimalne anastomoze korišćenjem inkluzione tehnike sa mobilizacijom leve renalne. Intraoperativna fotografija iz drugog dopunjenog izdanja knjige „Hirurgija aorte“ (22) (Poglavlje „Aneurizme abdominalne aorte“).

na nivou aortne bifurkacije, ilijačnih ili femoralnih arterija, što zavisi od ekstenzivnosti aneurizme i aterosklerozne bolesti. Kada je rekonstrukcija završena, aneurizmatička vreća i peritoneum se ponovo zatvaraju kako bi se zaštitilo i izolovao graft i sprečile dugoročne komplikacije usled direktnog kontakta sa crevima.

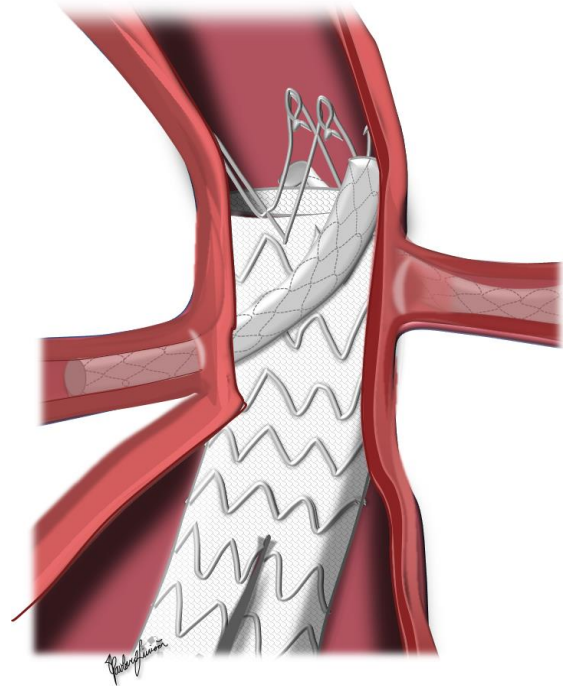
Endovaskularni tretman

Endovaskularni pristup se danas može izvoditi primenom mnogih tehnika, ali se najčešće koriste ChEVAR, FEVAR i BEVAR. Prema najnovijim vodičima ESVS-a i SVS-a, kompleksna endovaskularna intervencija, poželjno FEVAR-om, treba da se smatra prvom opcijom hirurškog tretmana pacijenata sa JAAA/PAAA, kada je to izvodljivo (2,3). Da bi se izvele ove složene endovaskularne procedure potrebno je detaljno preoperativno planiranje visokokvalitetnim CTA i idealnom debljinom preseka manje od 1 mm. Pre nego što se započne sa ovako složenim endovaskularnim zahvatima potrebno je na CTA analizirati sve važne aspekte, kao što su: region aneurizmatičkog vrata, prisustvo kalcifikacija, parijetalnog tromba, orijentacija visceralnih arterija, infra- i suprarenalna anguliranost aorte (beta i alfa ugao), prečnik prohodnog lumena aneurizmatičke vreće, anatomija ilijačnih i femoralnih arterija, itd. Sve složene intervencije neophodno je izvoditi u specijalno opremljenoj operacionoj sali gde je moguće kombinovanje otvorene hirurgije i endovaskularnog tretmana (tzv. hibridna sala) (4).


Kod ChEVAR-a glavno telo stent grafta delimično ili potpuno pokriva ostijume bubrežnih arterija, te je potrebno dodatno plasiranje stent graftova radi obezbeđivanja prohodnosti bubrežnih arterija. Ovi dodatni stent graftovi se postavljaju paralelno sa glavnim telom endografta da bi se sačuvao protok kroz bubrežne arterije, ili se plasiraju u druge visceralne arterije ako je potrebno opsežno pokrivanje aorte radi obezbeđivanja adekvatne proksimalne zone naleganja stent-grafta (engl. *landing zone*). U zavisnosti od dužine proksimalne "*landing*" zone, mogu se koristiti jedan ili dva stent grafta za bubrežne arterije (slika 4). Prema PERICLES studiji (10), korišćenje više od dva stent grafta za visceralne arterije imalo je lošije dugoročne rezultate. Od krajnje važnosti je predimenzioniranje glavnog tela (engl. *oversizing*), što bi trebalo da bude više nego za standardni EVAR (20 - 40%). Ovo je važno kako bi se obezbedila adekvatna apozicija dimnjak stent graftova i smanjila učestalost pojave curenja struje krvi između tela glavnog stent grafta i paralelnih stent graftova za visceralne arterije (engl. *gutter endoleak*) (11). Glavno telo se postavlja na uobičajeni način transfemoralnim putem, dok se dimnjak stent graftovi u većini slučajeva plasiraju transbrahijalnim pristupom.

Fenestrirani stent graftovi se sastoje od malih otvora koji se nazivaju fenestracije (slika 5). Fenestracije su kategorisane u tri tipa: "*scallop*", male fenestracije i velike fenestracije. "*Scallop*" su otvori koji se nalaze u regiji proksimalne ivice stent grafta i dozvoljavaju protok kroz jednu/dve visceralne arterije; male fenestracije zauzimaju

prostor između stentova i obično su prečnika 6 mm, a velike fenestracije obično obuhvataju i sam stent i najčešće su prečnika 8 mm (8). Fenestracije mogu biti različite veličine i pozicioniranosti na glavnom telu stent grafta, u skladu sa položajima ostijuma visceralnih arterija. Što je više fenestracija u glavnom telu stent grafta, dozvoljen je manji



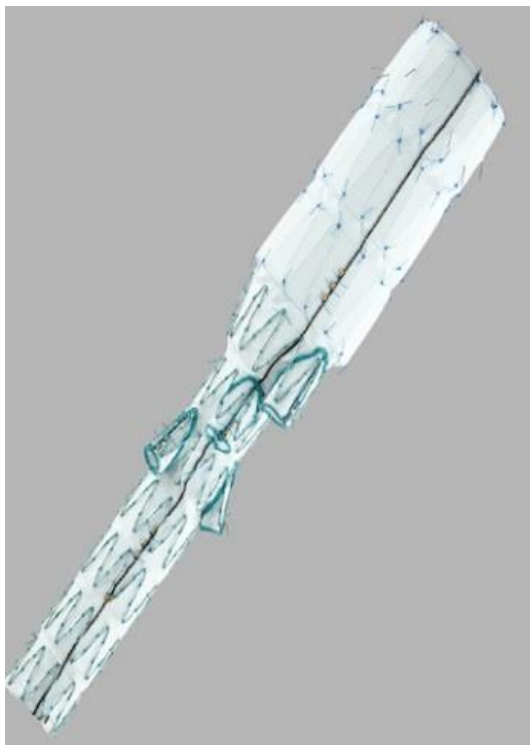Slika 4. Primer dimnjak EVAR tehnike sa Medtronic Endurant II® telom stent grafta i PTFE balon oslobađajućim stent graftovima za obe bubrežne arterije koji se najčešće koriste u svakodnevnoj praksi. EVAR – *endovascular aneurysm repair*, PTFE - politetrafluoroetilen. Shematski prikaz iz drugog dopunjenog izdanja knjige „Hirurgija aorte“ (22) (Poglavlje „Endovaskularni tretman aneurizme abdominalne aorte“).



Slika 5. Primer Cook Alfa Zenith® fenestriranog stent grafta. Preuzeto sa internet stranice kompanije Cook Medical - <https://www.cookmedical.com/products/>.

stepen slobode u pogledu blagih podešavanja orijentacije fenestri tokom plasiranja stent grafta (8). Kada se sistem za implantaciju fenestriranog stent grafta plasira transfemoralnim pristupom i napravi kontrolna angiografija, stent graft se postavlja i orijentiše tako da svaka fenestra odgovara svakom ciljnom visceralnom krvnom sudu. Fenestracije se zatim kateterizuju žicom i specijalnim kateterima kroz koje se zatim implantiraju stentovi za premošćavanje (engl. *bridging stent*) koji se postavljaju u ciljni visceralni krvni sud i spajaju ga sa glavnim stent graftom.

Za razliku od fenestriranih graftova, razgranati stent graftovi (engl. *branched EVAR* - BEVAR) omogućavaju određenu zonu preklapanja između glavnog stent grafta i prekrivenog stenta unutar visceralnog krvnog suda, sprečavajući razdvajanje komponenti i pojavu tipa III *endoleak*-a (slika 6). Orijehtacija grane je paralelna sa osom primarnog stent grafta i aorte, a u većini slučajeva ishodište grane je postavljeno kranijalno u odnosu na ishodište ciljnog visceralnog suda. Generalno, ciljni sudovi su orijentisani kaudalno i stoga se lakše kanuliraju transbrahijalnim pristupom. Visceralne arterije su povremeno kranijalno orijentisane, diktirajući kaudokranijalnu orijentaciju grane glavnog stent grafta i ciljani visceralni krvni sudovi se lakše kanuliraju transfemoralnim pristupom (4).



Slika 6. Primer Cook Alfa Zenith® razgranotog (engl. *branched*) stent grafta. Preuzeto sa internet stranice kompanije Cook Medical - <https://www.cookmedical.com/products/>.

Poređenje otvorene hirurgije i endovaskularnog lečenja

Trenutni evropski i američki vodiči za tretman aneurizmatске aortoilijačne patologije preporučuju elektivno lečenje JAAA/PAAA i razmatranje izbora različitih tehnika i opcija tretmana na osnovu statusa pacijenta,

anatomije, lokalnih rutina, stručnosti tima i preferencija pacijenata (2,3). Glavna prednost endovaskularnih tehnika leži u izbegavanju klemovanja aorte i manjem riziku od postoperativnog pogoršanja bubrežne funkcije i manjoj hirurškoj traumi, što vodi bržem oporavku i može biti korisno za pacijente sa visokim rizikom od otvorene hirurgije. Metoda ChEVAR se može koristiti kao brzo rešenje za tretman JAAA/PAAA, ali je glavni nedostatak relativno visoka incidencija “*gutter endoleak*-a” (10,11). Tokom perioda praćenja se, međutim, pokazalo da su “*gutter endoleak*-ovi” relativno benigna pojava i da u većini slučajeva nestaju tokom perioda praćenja (10). Metode FEVAR/BEVAR su tehnički zahtevne hirurške metode koje su razvijene u specijalizovanim centrima i trebalo bi da ih rade visokospecijalizovani i iskusni hirurški timovi (8). S druge strane, u većini slučajeva zahtevaju adekvatno merenje i poručivanje stent graftova koji su, shodno anatomiji, različiti kod svakog pacijenta, te zahtevaju izradu i čekanje 2 - 3 meseca, što kod pacijenata sa velikim ili simptomatskim JAAA/PAAA nije opcija.

Nedavna metaanaliza je pokazala prednost endovaskularnih tehnika (FEVAR i ChEVAR) u odnosu na OSR u pogledu 30-dnevnog mortaliteta (12). Veća stopa 30-dnevnog mortaliteta u OSR grupi pacijenata može se delimično objasniti većom incidencijom neželjenih kardiovaskularnih događaja (engl. *major adverse cardiovascular events* - MACE). Jedan od razloga može biti proksimalno klemovanje aorte koja izaziva porast “*afterload*-a” i pojačani stres za miokard. Drugi doprinoseći faktori za MACE mogu biti i povišeni intraoperativni gubitak krvi, hipotenzija i visceralna ishemija.

Jedna od najčešćih komplikacija je bubrežni morbiditet. Rezultati skorašnje multicentrične prospektivne opservacione studije, uključujući centre sa velikim iskustvom, pokazali su da je akutna povreda bubrega (engl. *acute kidney injury* - AKI) ređa u grupi koja je tretirana FEVAR-om u poređenju sa OSR i da je razlika bila prisutna i nakon pojedinačne analize JAAA pacijenata (12). Kod OSR kombinacija suprarenalnog klemovanja i produženog vremena trajanja suprarenalne kleme (više od 30 minuta) dovodi do postishemijske tubularne nekroze, za koju se zna da je primarni etiološki uzrok AKI u ovoj grupi pacijenata (13). Kombinovani efekat produžene kanulacije bubrežnih arterija, ateroembolijskih događaja i kontrastne nefrotoksičnosti, zajedno sa aterosklerozno izmenjenom aortom igraju važnu ulogu u pojavi ovog neželjenog događaja kod pacijenata sa FEVAR-om.

Ishemija kičmene moždine (engl. *spinal cord ischemia* - SCI) češće se javljala kod pacijenata lečenih FEVAR-om u odnosu na one koji su lečeni OSR ili ChEVAR-om (12). Metoda FEVAR, sa komplikovanim dizajnom i multiplim fenestracijama, zahteva dužu proksimalnu “*landing*” zonu i duže trajanje intervencije, produženu manipulaciju sa visceralnim krvnim sudovima, povećan gubitak krvi i veći broj pokrivenih visceralnih arterija, što su poznati prediktori za SCI (2-4). Naprotiv, u OSR/ChEVAR grupi neekstenzivno isključivanje aorte tokom klemovanja i pokrivanje aorte tokom plasiranja stent grafta, kao i zamena

uglavnom infra- i pararenalne aorte, uz poštedu kritične zone u dijafragmalnoj oblasti, moglo bi da objasni niske stope SCI.

Prema nedavnoj multicentričnoj prospektivnoj opservacionoj studiji, koja je uključivala centre sa velikim brojem aortnih operacija i prema skorašnjoj metaanalizi, endovaskularni pristup je imao veću stopu srednjoročne i dugoročne stope reintervencije (14, 15). Metoda FEVAR za tretman JAAA u današnje vreme u većini slučajeva obično ima četiri fenestre, a komplikovaniji dizajn i intervencije predisponiraju pacijente za veći stepen srednjoročnih i dugoročnih komplikacija (4).

Troškovi svake od navedenih opcija hirurškog lečenja još su jedna važna tačka koja zaslužuje dalju diskusiju. Nedavni izveštaji pokazuju da FEVAR nije isplativa opcija za JAAA/PAAA nakon 30 dana i 2 godine (16, 17). Češće reintervencije, zajedno sa većim troškovima endovaskularnih uređaja, mogu izazvati dodatnu zabrinutost. Međutim, od vremena kada je analiza rađena (2016. i 2017. godina) pojavili su se novi uređaji drugih kompanija, što će verovatno smanjiti cenu i olakšati pristupačnost stent graftova.

Jedan važan faktor koji ne treba zanemariti je uticaj iskustva i veličine centra na ishode procedure po pacijente. Kao što je objavljeno u prethodnom registru, centri sa velikim godišnjim brojem otvorene hirurgije JAAA (> 14) pokazali su značajno niži perioperativni mortalitet (3,9%) u poređenju sa centrima sa malim brojem ovih procedura (18). Možda bi široka primena centralizacije tretmana pacijenata sa JAAA mogla da poboljša ove rezultate, posebno u OSR grupi pacijenata. Nedavna studija Nacionalnog registra iz Holandije takođe je ukazala na povećan mortalitet kod pacijenata lečenih OSR u poređenju sa endovaskularnim tretmanom. Neslaganje između ovih studija može se objasniti iskustvom centara uključenih u studije (19). Najbolji rezultati i za OSR i endovaskularni tretman se postižu u iskusnim centrima sa velikim brojem ovih intervencija. Zato su iskustvo i stručnost ovih centara verovatno važniji za ishod od izbora načina lečenja. Potrebno je navesti i činjenicu da jako malo centara može da primeni sve tri opcije, što je takođe problem ne samo u edukaciji već i u lečenju (20).

Ovi podaci imaju važne implikacije u sadašnjoj eri vaskularne hirurgije, kako za hirurge, tako i za mlade ljude koji su u fazi edukacije (12, 14, 15). Iskustvo i stručnost ovih centara su verovatno važniji za ishod od izbora načina lečenja. Iako se čini da je otvorena hirurgija trajnije rešenje za pažljivo odabrane pacijente, broj otvorenih hirurgija i sličnih intervencija konstantno se smanjuje poslednjih godina i u Evropi i u Sjedinjenim Američkim Državama (21). Sa manje otvorenohirurških operacija godišnje smanjiće se broj specijalizanata i mlađih hirurga sa adekvatnim iskustvom. Na osnovu rezultata skorašnjih publikacija (12, 14, 15), otvorena hirurgija ostaje bezbedna i efikasna opcija lečenja za pacijente sa niskim rizikom sa JAAA/PAAA i stoga bi mlađe generacije vaskularnih hirurga trebalo da budu obučene kako za standardnu, tako i za složenu otvorenu hirurgiju aorte. Ovo su važna razmatranja za oblast hirurgije aorte u budućnosti, pošto će

tretman kompleksnih AAA, kao što su JAAA/PAAA, posebno otvorena hirurgija, verovatno imati koristi od centralizacije u aortne centre velikog obima.

Zaključak

Pacijenti sa JAAA/PAAA se mogu lečiti u aortnim centrima velikog iskustva sa niskim kratkoročnim mortalitetom i morbiditetom i dobrim dugoročnim rezultatima koji su jednaki u obe grupe. Pacijenti sa niskim hirurškim rizikom mogu imati koristi od otvorene hirurgije, dok pacijenti sa visokim rizikom mogu imati koristi od endovaskularnog tretmana JAAA/PAAA. Ovakvi podaci pružaju korisne informacije koje pomažu kliničarima i pacijentima da izaberu između ove dve procedure u situacijama kada su obe izvodljive.

Literatura

1. Powell JT, Sweeting MJ, Ulug P, Blankensteijn JD, Lederle FA, Becquemain J-P, et al. Meta-analysis of individual-patient data from EVAR-1, DREAM, OVER and ACE trials comparing outcomes of endovascular or open repair for abdominal aortic aneurysm over 5 years. *Br J Surg*. 2017; 104:166-78.
2. Wanhainen A, Verzini F, Van Herzelee I, Allaire E, Bown M, Cohnert T, et al. Editor's Choice - European Society for Vascular Surgery (ESVS) 2019 Clinical Practice Guidelines on the Management of Abdominal Aorto-iliac Artery Aneurysms. *Eur J Vasc Endovasc Surg*. 2019; 57(1):8-93.
3. Chaikof EL, Dalman RL, Eskandari MK, Jackson BM, Lee WA, Mansour MA, et al. The Society for Vascular Surgery practice guidelines on the care of patients with an abdominal aortic aneurysm. *J Vasc Surg*. 2018; 67:2-77.
4. Oderich GS, Forbes TL, Chaer R, Davies MG, Lindsay TF, Mastracci T, et al. Reporting standards for endovascular aortic repair of aneurysms involving the renal-mesenteric arteries. *J Vasc Surg*. 2020; 73:4-52.
5. Kabbani LS, West CA, Viau D, Nypaver TJ, Weaver MR, Barth C, et al. Survival after repair of pararenal and paravisceral abdominal aortic aneurysms. *J Vasc Surg*. 2014; 59:1488-94.
6. Ferrante AM, Moscato U, Colacchio EC, Snider F. Results after elective open repair of pararenal abdominal aortic aneurysms. *J Vasc Surg*. 2016; 63:1443-50.
7. Pitoulias GA, Fazzini S, Donas KP, Salvatore T Scali, Mario D'Oria, Giovanni Torsello, et al. Multicenter mid-term outcomes of the chimney technique in the elective treatment of degenerative pararenal aortic aneurysms. *J Endovasc Ther*. 2022; 29:226-39.
8. Oderich GS, Farber MA, Schneider D, Makaroun M, Sanchez LA, Schanzer A, et al. Zenith fenestrated study investigators. Final 5-year results of the United States Zenith Fenestrated prospective multicenter study for juxtarenal abdominal aortic aneurysms. *J Vasc Surg*. 2021; 73(4):1128-38.
9. Wahlgren CM, Piano G, Desai T, Shaalan W, Bassiouny H. Transperitoneal versus retroperitoneal suprarenal cross-clamping for repair of abdominal aortic aneurysm with a hostile infrarenal aortic neck. *Ann Vasc Surg*. 2007; 21:687-94.
10. Taneva GT, Criado F, Torsello G, Veith FJ, Scali ST, Kubilis P, et al. PERICLES collaborators. Results of chimney endovascular aneurysm repair as used in the PERICLES Registry to treat patients with suprarenal aortic pathologies. *J Vasc Surg*. 2020; 71(5):1521-27.
11. Donas KP, Criado F, Torsello G, Veith FJ, Minion DJ, Lachat M, et al. PERICLES Registry Collaborators. Classification of Chimney EVAR-Related Endoleaks: Insights From the PERICLES Registry. *J Endovasc Ther*. 2017; 24(1):72-4.
12. Zlatanovic P, Jovanovic A, Tripodi P, Davidovic L. Chimney Versus Fenestrated Endovascular Versus Open Repair for Juxta/

- Pararenal Abdominal Aortic Aneurysms: Systematic Review and Network Meta-analysis of the Short-term Results. *World J Surg.* 2023; 47:803-23.
13. Katsargyris A, Oikonomou K, Klonaris C, Töpel I, Verhoeven EL. Comparison of outcomes with open, fenestrated, and chimney graft repair of juxtarenal aneurysms: are we ready for a paradigm shift? *J Endovasc Ther.* 2013; 20:159-69.
 14. Zlatanovic P, Jovanovic A, Tripodi P, Davidovic L. Chimney vs. Fenestrated Endovascular vs. Open Repair for Juxta/Pararenal Abdominal Aortic Aneurysms: Systematic Review and Network Meta-Analysis of the Medium-Term Results. *J Clin Med.* 2022; 11:6779.
 15. Zlatanovic P, Mascia D, Ancetti S, Yeung KK, Graumans MJ, Jongkind V, et al; JAMES study group. Short Term and Long Term Clinical Outcomes of Endovascular versus Open Repair for Juxtarenal and Pararenal Abdominal Aortic Aneurysms Using Propensity Score Matching: Results from Juxta- and pararenal aortic Aneurysm Multicentre European Study (JAMES). *Eur J Vasc Endovasc Surg.* 2023 Feb 27:S1078-5884(23)00194-6.
 16. Michel M, Becquemin JP, Clément MC, Marzelle J, Quelen C, Durand-Zaleski I; WINDOW Trial Participants. Editor's choice - thirty day outcomes and costs of fenestrated and branched stent grafts versus open repair for complex aortic aneurysms. *Eur J Vasc Endovasc Surg.* 2015; 50:189-96.
 17. Michel M, Becquemin JP, Marzelle J, Quelen C, Durand-Zaleski I. Editor's Choice - A study of the cost-effectiveness of fenestrated/ branched EVAR compared with open surgery for patients with complex aortic aneurysms at 2 years. *Eur J Vasc Endovasc Surg.* 2018; 56(1):15-21.
 18. O'Donnell TFX, Boitano LT, Deery SE, Lancaster RT, Siracuse JJ, Schermerhorn ML, et al. Hospital Volume Matters: The Volume-Outcome Relationship in Open Juxtarenal AAA Repair. *Ann Surg.* 2020; 271:184-90.
 19. von Meijenfeldt GCI, Alberga AJ, Balm R, Vahl AC, Verhagen HJM, Blankensteijn JD, et al. Results from a nationwide prospective registry on open surgical or endovascular repair of juxtarenal abdominal aortic aneurysms. *J Vasc Surg.* 2022; 75:81-9.
 20. Končar IB, Jovanović AL, Dučić SM. The role of fEVAR, chEVAR and open repair in treatment of juxtarenal aneurysms: a systematic review. *J Cardiovasc Surg (Torino).* 2020; 61(1):24-36.
 21. Scali ST, Beck A, Sedrakyan A, Mao J, Behrendt CA, Boyle JR, et al. Editor's Choice - Optimal Threshold for the Volume-Outcome Relationship After Open AAA Repair in the Endovascular Era: Analysis of the International Consortium of Vascular Registries. *Eur J Vasc Endovasc Surg.* 2021; 61:747-55.
 22. Davidović L, i saradnici, editors. *Hirurgija aorte. Drugo izmenjeno i dopunjeno izdanje.* Beograd: Zavod za udžbenike; 2023.