

## "СКИП МЕТАСТАЗЕ" КОД КАРЦИНОМА РЕКТОСИГМЕ

Берислав ВЕКИЋ, Драган РАДОВАНОВИЋ, Мирослав ЦВЕТАНОВИЋ,  
Јован ЖИВАНОВИЋ, Иван ПАВЛОВИЋ,

Хируршка клиника, К.Б.Ц. Др Драгиша Мишовић, Београд

**КРАТАК САДРЖАЈ:** Циљ: овом клиничком студијом смо желели да прикажемо постојање и значај "скип" или прескачућих метастаза код дијагностикованог карцинома ректосигме.

Испитивање је обухватило 70 пацијената са дијагностификованим аденокарциномом ректосигме у временском периоду од пет година (1997-2002). Дијагноза је постављена на основу клиничког прегледа, ириграфије, ректосигмоидоскопије са позитивном биопсијом.

Код шест пацијената (8,6%) нађено је постојање "скип" или прескачуће метастазе. Од шест пацијената, четири особе су биле мушког, а две женског пола, са просечном старашћу од 67 година. Укупно је изоловано 13 "скип" метастаза. Код пет пацијената по две "скип" метастазе и код једнога пацијента три "скип" метастазе.

Закључујемо да испуњење захтева за радикалном лимфаденектомијом код карцинома ректосигме јесте дисекција лимфних жлезда дуж доње мезентеричне артерије и њено подвезивања на исходишту, као и дисекција парааорталних и паракавалних лимфних жлезда, односно такозваних главних лимфних жлезда.

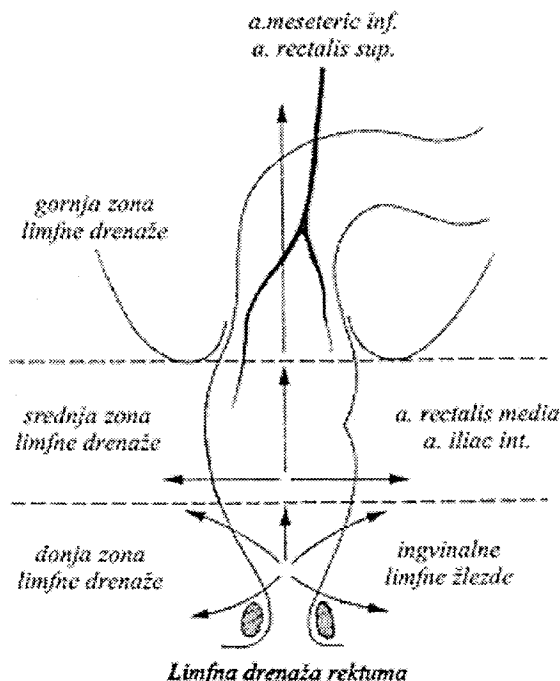
Кључне речи: тумори ректосигме, аденокарцином, лимфаденектомије, скип метастазе.

### УВОД:

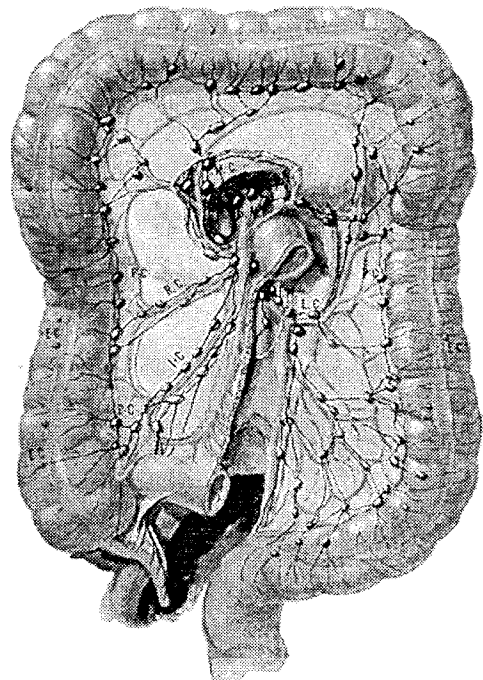
Ректосигмоидални део дебелог црева представља завршни или дистални део сигме као и проксимална трећина ректума. Васкуларизација овога дела дебелог црева потиче од сигмоидалних артерија као и терминалне гране доње мезентеричне артерије, односно горње хемороидалне артерије.[1] Лимфна дренажа ректума, односно ректосигме прати путеве његових артерија. Ус-

ходним путем према лимфним жлездама дуж доње мезентеричне артерије, отиче више од 90% његове лимфе.(2,3)

Лимфна дренажа дебелог црева се састоји из два одвојена, али међусобно повезана система: интрамуралног лимфног система и екстрамуралног лимфног система (Jemieson и Dobson 1909.г.).(4) Интрамурални лимфни систем се састоји од субмукозног и субсеро-



Слика 1 Лимфна дренажа ректума



Слика 2 Лимфна дренажа колона и ректума

техника креирања анастомозе	п	%
стаплер техника	28	40
ручна техника	42	60

Табела 1. Дистрибуција оперисаних пацијената према техници креирања анастомозе.

злог лимфног плексуса који су међусобно повезани лимфним судовима који пролазе кроз оба мишична слоја ( Cole 1913 г.).(7) Напротив електронске микроскопије утврђено је да не постоје површнији лимфни капилари од мускуларис мукозе (Fenoglio 1973.г.).(8,9) Екстрамурални лимфни систем се састоји од четири групе лимфних жлезда.

- **епиколичне лимфне жлезде**, које се налазе испод серозе на базама епиплоичних апендикса. Ове лимфне жлезде се налазе код ректума испод мишићне тунике (Геротове жлезде).
- **параколичне лимфне жлезде**, налазе се око маргиналних артерија колоне и ректума.
- **интермедијарне лимфне жлезде**, налазе се дуж побочних грана горње и доње месентеричне артерије.
- **главне лимфне жлезде**, налазе се дуж стабла доње месентеричне артерије, парааортално и паракавално.

Waldeyer је 1867.године дао опис лимфоног метастазирања. Описао је два начина метастазирања : емболизацијом и пермеацијом. За опис „скип“ метастаза важнија је емболизација. Када метастатске ћелије уђу у лимфни суд, ношене лимфотоком дуж лимфних судова, доспевају до лимфних жлезда. Ове ћелије могу се задржати у првој лимфној жлезди и наставити са растом, али исто тако могу наставити пут даље и ношене лимфотоком могу се зауставити у удаљеним лимфним жлездама и на тај начин дати {скипТ или прескачуће метастазе.(10)

### ЦИЉ РАДА

Циљ ове ретроспективне студије је да утврди учесталост као и значај постојања прескачућих метастаза ради предузимања радикалних хируршких интервенција, које подразумевају поред ресекције колоне и ректума са тумором и радикалну лимфаденектомију.

Дренажне групе				фреквенција	%
Н1	Н2	Н3	Н4		
-	-	+	-	6	8,6
-	+	-	-	28	40
-	+	+	-	20	28,6
-	+	+	+	5	7,1
+	-	-	-	0	0
+	-	+	-	0	0
+	+	-	-	1	1,4
+	+	+	-	6	8,6
+	+	+	+	4	5,7
укупно				70	100

Табела 3. Дистрибуција оперисаних пацијената према комбинацији лимфних метастаза по дренажним групама

присуство метастаза	п	%
No	39	55,7
N+	31	44,3
<b>укупно</b>	70	100

Табела 2. Дистрибуција оперисаних пацијената према присуству лимфних метастаза

### МАТЕРИЈАЛ И МЕТОДЕ

На хируршкој клиници КБЦ Др Драгиша Мишовић у временском периоду од 1997 године до 2002 године, праћени су и обрађени пацијенти са дијагностификованим аденокарциномом ректосигме. Од дијагностичких процедура коришћена је иригографија у двојном контрасту као и ректосигмоидоскопија са биопсијом. Сваки пацијент који је био обухваћен овом студијом морао је имати детаљан извештај патолога са макроскопским и патохистолошким налазом. Патохистолошки преглед је рађен према Dukes-овој класификацији.

### РЕЗУЛТАТИ

Овом ректоспективном студијом смо обухватили 70 пацијената оперисаних у временском периоду од 1997 године до 2002 године. Сви пацијенти су били преоперативно испитани и имали су преоперативну дијагнозу о аденокарцинома ректосигме. Код свих наведених пацијената је била урађена ресекцијона процедура са лимфаденектомијом и термино-терминалном анастомозом (Т-Т анастомоза) било да се иста радила стаплер техником или пак ручном техником. Из техничких разлога нисмо били у могућности да урадимо комплетну серију анастомоза стаплер техником, већ је већи број био урађен ручном техником. Од седамдесет оперисан, код 28 пацијената или 40% анастомоза је урађена стаплер техником, а код 42 пацијента или 60% оперисаних анастомоза је урађена ручном техником.

Од укупног броја (n=70) оперисаних пацијената, код њих 31 односно 44,3% нађено је постојање лимфогених метастаза. Код 55,7% пацијената (n=39) лимфогене метастазе нису нађене.

Дистрибуцијом оперисаних пацијената према комбинацији лимфних метастаза по дренажним групама јасно се уочава да је највећи број пацијената имао верификоване метастазе само у другој дренажној групи, њих 28 или 40%. Двадесет пацијената 28,6% је имало комбинацију метастаза у другој и трећој дренажној групи. Имали смо само шест пацијената 8,6% са „скип“ метастазама где су метастазе нађене само у трећој дренажној групи. Такође је шест пацијената 8,6% имало присуство метастаза у првој, другој и трећој дренажној групи, а само код четири пацијената 5,7% нађено је присуство метастаза у све четири дренажне групе.

Сви наведени пацијенти су оперисани оперативном процедуром која је подразумевала мезоректотомију. Укупно је изоловано 742 лимфне жлезде, што по боле-

	н	н/пацијент
укупан бр. лимфних жлезда	742	10,6
укупан бр. лимфних метастаза	84	2,7

Табела 4. Преглед изолованих лимфних жлезда и лимфних метастаза

снику износи 10,6 лимфних жлезда. Најмање изолованих лимфних жлезда је забележен код два болесника свега по 10, а највише код једног болесника 32 лимфне жлезде. Изоловано је укупно 84 метастатски измењене лимфне жлезде, што представља 11,3% од укупног броја изолованих лимфних жлезда. Просечно је по пацијенту са верификованим лимфним метастазама изоловано 2,7 лимфних метастаза. Код шест пацијената нађено је присуство „скип“ метастаза. Имали смо пет пацијената са по две „скип метастазе“ и једнога пацијената са три „скип метастазе“.

#### ДИСКУСИЈА

Овако висок проценат лимфних метастаза у односу на друге европске и светске центре, а нарочито јапанце, где се просечно нађе око 6% лимфних метастаза од укупног броја изолованих лимфних жлезда, тумачи се изоловањем малог броја укупних лимфних жлезда, чему је разлог неадекватна патохистолошка техника. Ми се данас у већини хируршких центара и даље користимо класичним начином изоловања лимфних жлезда препаратацијом са којом се не могу изоловати лимфне жлезде мање од 5 мм, као што се то може постићи путем „одмашћивања“ са ксиленом или алкохолом. Scott је 1984.г. успео да подигне ниво просечне изолације лимфних жлезда са 6,2 на 12,4.(11) Herrera је 1992.г. изоловао 72 лимфне метастазе од укупно 345 изолованих лимфних жлезда, што износи 20,9%, код 27 болесника са карциномом ректума Dukes-C. Педесет шест метастаза од 72, су биле мање од 5 мм. Три метастазе су нађене у перианалној регији, 52 метастазе су нађене у периректалној зони и 16 метастаза у периколној зони.(12) Dworak је 1989.г. код 196 болесника изоловао 4986 лимфних жлезда, од којих је у 586 нашао постојање малигнитета (11,7%).(13)

Најчешћи ниво метастазирања је у другу и трећу дренажну групу. Ово је и најчешћа комбинација међу дренажним групама 28,6%. У 8,6% случајева или код 6 пацијената нађено је постојање „скип“ метастаза, а све лимфне метастазе су изоловане у трећој дренажној групи. Јапански аутори Machiki, Auehara и Ohto су 1990.г. нашли 26,1% прескачућих метастаза у периаорталним лимфним жлездама, код пацијената са верификованим карциномом сигме и ректосигме. (15)

#### ЗАКЉУЧАК:

Можемо закључити да испуњење захтева за радикалном лимфаденектомијом код карцинома ректосигме јесте дисекција лимфних жлезда дуж доње месентеричне артерије и њено подвезивања на исходишту, као и дисекција парааорталних и паракавалних лимфних жлезда, односно такзованих главних лимфних жлезда.

#### ЛИТЕРАТУРА:

1. Šljivić B.: Sistemska i topografska anatomija abdomena i karlice. Zavod za izdavanje udžbenika SRS, Beograd 1989; 230-235.
2. Miles W.E.: Cancer of the rectum. Harisson, London 1926.
3. Miles W.E.: The radical abdomino-perineal operation for cancer of the rectum of the pelvis colon. Brit. Med. 1910; 2: 941.
4. Jamieson J.K., Dobson J.F.: The lymphatics of the colon and rectum. Ann, Surg. 1909; 50: 1077-1090.
5. Acherman N.B.: The influences of mechanical factors on intestinal lymph. Flow and their relation ships to operations for carcinoma of the intestini. Surg. Gynecol.Obst. 1974; 138:677.
6. Acherman N.B.: Vascular influences on intestinal lymph. Flow and their relationship to operation for carcinoma of the intestini. Surg. Gynecol. Obst. 1973; 137:801.
7. Cole P.P.: The intramural spread of rectal carcinoma. Brit. Med.J. 1913; 1:431-442.
8. Fenoglio C.M., Lane N.:Distribution of human colonic lymphatics in normal, hyperplastic and adenomatous tissue. Gastroenterology 1973; 64: 51-66.

### "SKIP METASTASIS" OF RECTOSIGMOIDAL CANCER

Berislav VEKIĆ, Dragan RADOVANOVIĆ, Miroslav CVETANOVIĆ, Jovan ŽIVANOVIĆ, Ivan PAVLOVIĆ  
Surgery clinic K.B.C.Dr.Dragiša Misović, Belgrade

*Aim:* In this study we want to point out the existence and significance of skip metastasis of rectosigmoid cancer.

*Material and methods:* Seventy patients with verified rectosigmoidal adenocarcinoma, treated in 5- years period, are included in this study. Diagnose was made upon physical examination, barium enema, rectosigmoidoscopy with positive biopsy and finding of isolated lymph node metastasis.

*Results:* Skip metastasis were found within 6 patients (8.6%); 4 of them were males and 2 females, with average age 67 years. Overall, 13 metastasis were isolated; one patient had them 3 and five patients had 2 skip metastasis.

*Conclusion:* Radical lymphadenectomy of patients with rectosigmoidal cancer requires dissection of lymph nodes along inferior mesenteric artery and its ligation on origin, as much as dissection of paraaortal and paracaval lymph nodes.

*Key Words:* rectosigmoidal tumors, adenocarcinoma, lymphadenectomy skip metastasis.

Dr Berislav Vekić  
Surgery clinic, KBC "Dr Dragisa Misovic"  
Milana Tepica 1  
11000 Belgrade

9. Fenoglio-Preiser C.M., Lantz P.E., Listrom M.B. et al.: Gastrointestinal pathology, an atlas and text. Raven press. New York 1989; 384-401.
10. Vekić B.: Značaj limfadenektomije u hirurškom lečewu karcinoma rektuma. Birografika. Beograd 2001; 69-70.
11. Scott K., Grace R.: Detection of lymph node metastases in colorectal carcinoma befor and after fat clearance. Br.J.Surg. 1984; 76:11
12. Herrera L., Villarrel J.R.: Incidence of metastases from rectal adenocarcinoma in small lymph nodes detected by clearing thenique. Dis.Colon Rectum 1992; 35:738-8.
13. Dvorak O.: Number and size of lymph node metastases in rectal carcinomas. Surg. Endosc. 1989; 3: 96-9
14. Vekić B., et al.: Pathological analysis of low rectal malignancy and preservation of anal sphincter Brit.J.Surg. 1996; 83:37.
15. Machiki Y., Azekura K., Ohta H., Uona M., Katoh Y.: A clinic study of 76 cases in carcinoma of the colon and rectum with metastases to the periaortic lymph nodes. With particular references to the skip metastases in carcinoma of the sigmoid colon to the periaortic lymph nodes. Nippon-Geke-Gakkai-Zasshi 1990; 91: 844-50.