UDK BROJEVI: 616.12-008.315-083.98 ISSN 1451-1053 (2016) br.3 p.22-29
615.816/.817
COBISS.SR-ID 229596940

SRČANI ZASTOJ U AKUTNOM INFARKTU MIOKARDA SA ST ELEVACIJOM NA TERENU RANA KARDIOPULMONALNA REANIMACIJA - VREME JE MIOKARD

CARDIAC ARREST AFTER STEMI AND IMPORTANCE OF EARLY CARDIOPULMONARY RESUSCITATION IN NON HOSPITAL SETTING-TIME IS LIFE/MYOCARD

Vuk Niković(1),Dejan Kojić(2), Dušan Milenković(3),Ranka Bulajić(4), Edvin Hodžić(1), Aleksandra Boljević(5)
(1)ZAVOD ZA HITNU MEDICINSKU POMOĆ CRNE GORE,PODGORICA,(2)INSTITUT ZA KARDIOVASKULARNE BOLESTI DEDINJE,(3)ZAVOD ZA HITNU MEDICINSKU POMOĆ NIŠ, (4)SUNNYBROOK HOSPITAL TORONTO, CANADA, (5)KLINIKA ZA KARDIOLOGIJU KLINIČKI CENTAR CRNE GORE, PODGORICA

Sažetak: Uvod: Iznenadna srčana smrt (eng.sudden cardiac death) može da bude prva manifestacija koronarne bolesti u 23% slučajeva. U tih bolesnika su ventrikularna tahikardija (VT) bez pulsa i ventrikularna fibrilacija (VF) najčešći uzroci prestanka srčanog rada.Rane reanimacione mere koje podrazumevaju ranu defibrilaciju i primenu adekvatnog zbrinjavanja i tretmana pacijenata poboljšavaju neurološki rezultat, i samo preživljavanje.
Cilj rada: Prikaz uspješne prehospitalne KPR na mestu nastanka događaja, značaj blagovremenog i adekvatnog započinjanja reanimacije i rane reperfuzione terapije u akutnom infarktu miokarda sa ST elevacijom.
Materijal i metodologija: Deskriptivni prikaz podataka, dispečerski protokol, lekarski protokol i otpustna lista pacijentkinje.
Prikaz slučaja: U 10:29h dispečer prima poziv za žensku osobu starosti 73 godine zbog bola u grudima i levoj ruci. U roku od četiri minuta ekipa stiže na lice mesta po protokolu za prvi red hitnosti. Ćerka daje podatke da su se tegobe javile 30 minuta pre dolaska ekipe hitne medicinske pomoći u vidu gušenja a kasnije bola u grudima i lijevoj ruci. U medicinskoj istoriji stoji da se leči od povišenog krvnog pritiska. Bez drugih faktora rizika za koronarnu bolest. Pri pregledu se registriju stabilni vitalni parametri (krvni pritisak 140/80 mmHg, puls 90/min., pulsna oksimetrija SaO2 95%) Pacijentkinja svesna, orijentisana, dispnoična u ležećem položaju na krevetu. Auskultatorni nalaz na plućima oslabljen disajni šum. U momentu pregleda pacijentkinja gubi svest, prestaje da diše bez pulsa. Postavljena je u ležeći položaj na pod i započeta je spoljašnja masaža srca. Obezbeđen je periferni venski put. Na monitoru AED defibrilatora registrovana VF. Pacijentkinja defibrilirana AED defibrilatorom energijom 150J. Nakon defibrilacije na monitoru registrovana kratkotrajna asistolija a zatim kratkotrajna atrijalna fibrilacija, pacijentkinja prolazno dezorijentisana , uspostavljaju se spontane respiracije, puls palpabilan, arterijski pritisak 135/65 mmHg.Nad karotidama se palpira puls. Nakon stabilizacije pacijenta pristupa se hitnom transportu u urgentni centar. U sanitetskom vozilu uključen je infuzioni rastvor 0.9% NaCl 500ml i kiseonik na masku 6 l/min. U transportu urađen EKG pokazuje sinusni ritam,frekfenca 85/min elevacija ST segmenta do 2 mm u odvodima D3 i AVF i horizontalnom depresijom ST segmenta do 2mm u D1,AVL.U toku transporta pacijentkinja bila stabilnih vitalnih parametara. Nakon prijema u urgentni blok pacijentkinja prevedena u Koronarnu jedinicu.
Zaključak: Rana defibrilacija i rana reperfuziona terapija su od kjučnog značaja za kratkoročno i dugoročno preživljavanje pacijenata sa STEMI.
Ključne reči: KPR, vanbolnički srčani zastoj, defibrilacija

KORESPONDENCIJA/CORRESPONDENCE
Vuk Niković
Zavod za hitnu medicinsku pomoć Crne Gore, Podgorica, Crna Gora
Telefon: +382 67 514 973, E-pošta: nikovicvuk@gmail.com
Rad primljen: 04.12.2016. godine
Rad prihvaćen: 16.12.2016. godine
Objavljen u elektronskoj i štampanoj verziji: decembar, 2016. godine

UVOD

Iznenadna srčana smrt (eng.sudden cardiac death) može da bude prva manifestacija koronarne bolesti u 23% slučajeva.U tih bolesnika su ventrikularna tahikardija (VT) bez pulsa i ventrikularna fibrilacija (VF) najčešći uzroci prestanka srčanog rada[1]. To su maligni poremećaji ritma koji imaju najbolju prognozu ako se na vreme i adekvatno tretiraju. Preživljavanje ovih bolesnika, ako se incident dogodi van bolnice i osnovni postupci održavanja životazapočnu unutar 4 minuta , kao i ako se unutar sledeće 4 minute nastavi sa naprednim postupcima održavanja života je 40%. Anoksija duža od 5 minuta dovodi do ireverzibilnog oštećenja mozga.[2]Četiri vitalna koraka koji se preduzimaju kod žrtava iznenadnog srčanog zastoja nazivaju se lanac preživljavanja(eng. chain of survival). Lanac se sastoji od ranog prepoznavanja kardijalnog aresta, ranog započinjanja reanimacije ,ranedefibrilacije i postrenimacionog zbrinjavanja u hospitalnim uslovima. Centralno mesto u ovom lancu zauzimaju rana kardiopulmonalna reanimacija (KPR) i rana defibrilacija. Svaki minut odgađanja defribrilacije smanjuje šanse za preživljavanje [3] (Slika 1).

CILJ RADA

Prikaz uspješne prehospitalne KPR na mestu nastanka događaja, značaj blagovremenog i adekvatnog započinjanja reanimacije i rane reperfuzione terapije u akutnom infarktu miokarda sa ST elevacijom.

MATERIJAL I METODE

Prikaz uspješne prehospitalne KPR na mestu nastanka događaja, značaj blagovremenog i adekvatnog započinjanja reanimacije i rane reperfuzione terapije u akutnom infarktu miokarda sa ST elevacijom.

Slika 1. Značaj brze defibrilacije nakon nastanka VF u preživljavanju i otpuštanju iz bolnice [3]
Figure 1. Importance of timely cardioversion after ventricular fibrillation / Impact on survival and hospital discharge[3]

PRIKAZ SLUČAJA

U 10:29h dispečer prima poziv za žensku osobu starosti 73 godine zbog bola u grudimai lijevoj ruci .U roku od četiri minuta ekipa stiže na lice mjesta (10:35h) po protokolu za prvi red hitnosti. Ćerka daje podatak da su se tegobe javile 30 minuta pre dolaska ekipe hitne medicinske pomoći u vidu gušenja a kasnije bola u grudima i lijevoj ruci. U medicinskoj istoriji stoji da se leči od povišenog krvnog pritiska.Bez drugih faktora rizika za koronarnu bolest. Pri pregledu se registruju stabilni vitalni parametri, (pritisak 140/80 mmHg,puls 90/min,pulsna oksimetrija SaO2 95%,). Pacijentkinja je svesna, orjentisana, dispnoična u ležećem položaju na krevetu. Auskultatorni nalaz na plućima oslabljen disajni šum. U momentu pregleda pacijentkinja gubi svest, prestaje da diše, bez pulsa.Postavljena je u ležeci položaj na pod i započeta je spoljašnja masaža srca. Obezbeđen je periferni venski put. Na monitoru automatskog eksternog defibrilatora (AED)registrovana ventrikularna fibrilacija (VF). Pacijentkinja defibrilirana energijom 150 J.Nakon defibrilacije na monitoru registrovana kratkotrajna asistolija a zatim kratkotrajna atrijalna fibrilacija, pacijentkinja prolaznodezorijentisana , uspostavljaju se spontane respiracije, puls palpabilan, arterijski pritisak 135/65 mmHg. (Slika 2)

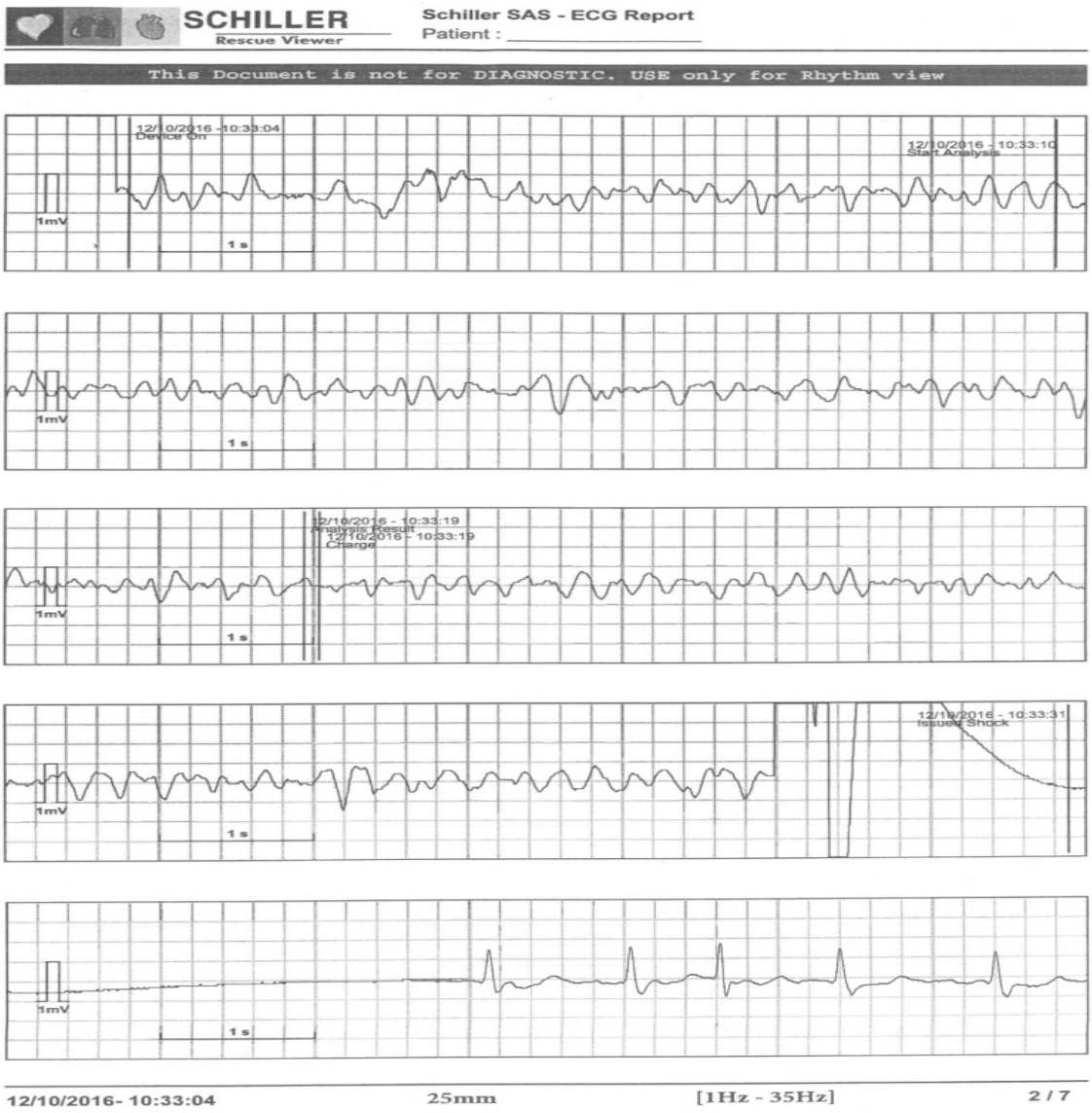

Slika 2.Ritam pre i posle defibrilacije
Figure 2. Rhythm before and after defibrillation

Nakon defibrilacije urađen12 kanalni EKG koji pokazuje sinusni ritam, frekvencije 85/min sa elevacijom ST segmentado 0,2 mV u odvodima D3 i AVF i horizontalnomdepresijom ST segmentado 0,2mV u odvodima D1, AVL(10:45h). (Slika 3). Postavljena je radna dijagnoza akutnog STEMI inferiorne lokalizacije. Zbog blizine ustanove sa dostupnom službom interventne kardiologije koja je udaljena 3 km od mesta dešavanja tim hitne medicinske pomoći se odlučuje za transport u cilju hitne reperfuzione terapije primarnom perkutanom koronarnom intervencijom (PCI). U transportu ordinirana acetil-salicilna kiselina 300 mg, kiseonik (O2) 6l/min i nitroglicerin sprej sublingvalno.U toku transporta pozvan Centar za primarni PCI.

Slika 3. EKG u transportu (EKG: sin ritam, fr 85/min elevacija ST segmenta do 2 mm u odvodima D3 i AVF i horizontalnom depresijom ST segmenta do 2mm u D1,AVL)
Figure 3. ECG during patient's transport

U toku transporta pacijentkinja svesna,orijentisanastabilnih vitalnih parametara. Pacijentkinja u Urgentni blok primljena u 11h, nakon prijema pacijentkinja prevedena u koronarnu jedinicu.

Laboratorijski nalazna prijemu pokazuje porast serumskih biomarkera nekroze miokarda:

HsTnTna prijemu 29 ng/L, maksimalna vrednost 1816 ng/L(hsTnT< 0,3 ng/L)

Transtorakalna ehokardiografijaje pokazala normalne dimenzije srčanih šupljina, blago sniženu globalnu sistolnu funkcijuleve komore sa ejekcionom frakcijom (EFLV) oko 50% i akinezom inferiornog zida.

U koronarnoj jedinici pacijentkinja pripremljena za primarnu PCI. Ordinirana je analgetska terapija (morfin 4mg i.v. bolus) , blokator ADP receptora (peroralna loading doza klopidogrela 600mg), inhibitor protonske pumpe. Nakon pripreme pacijentkinja prevedena u kateterizacionu salu, urađena selektivna koronarna arteriografija kojom je viđena okluzija desne koronarne arterije (RCA) u medijalnom segmentu (Slika 5), dvostruka stenoza prednje descendentne arterije (LAD) u proksimalnom segmentu 50%, medijalnom segmentu 70-80% i stenoza cirkumfleksne arterije (Cx) u medijalnom segmentu 50%.(Slika 4) U istom aktu u 12:31h urađena je primarna PCI sa primoimplatantacijom metalnog stenta (Integrity 2.5x22mm)na RCA, uspostavljen normalan protok TIMI 3. (Slika 5) Nakon intervencije pacijentkinja bez bolova u grudima, elektrokardiografski registrovana rezolucija ST-T promena, hemodinamski i ritmički stabilna.(Slika 6)

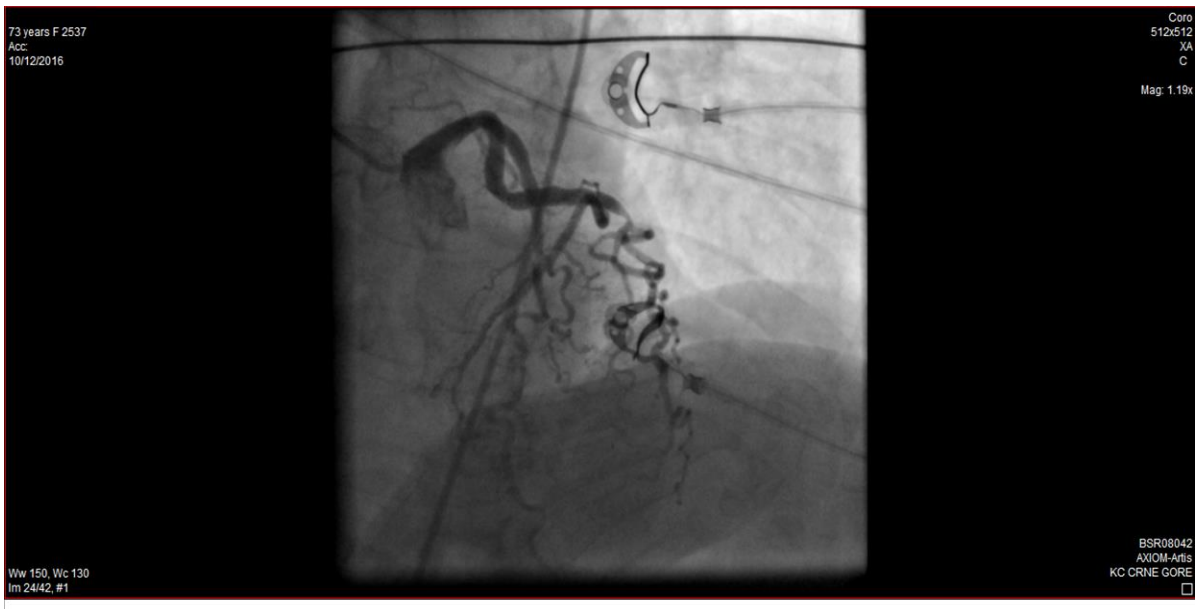

Angiografija leve koronarne arterije

LM: nema značajnih stenoza ,grana se na LAD i CX

LAD: U proksimalnom segmentu stenoza 50%, medijalna stenoza 70-80%

CX: U proksilano medijalnom segmentu stenoza 50%

Slika 4.Angiografija leve koronarne arterije
Figure 4.Angiographyleft coronary artery

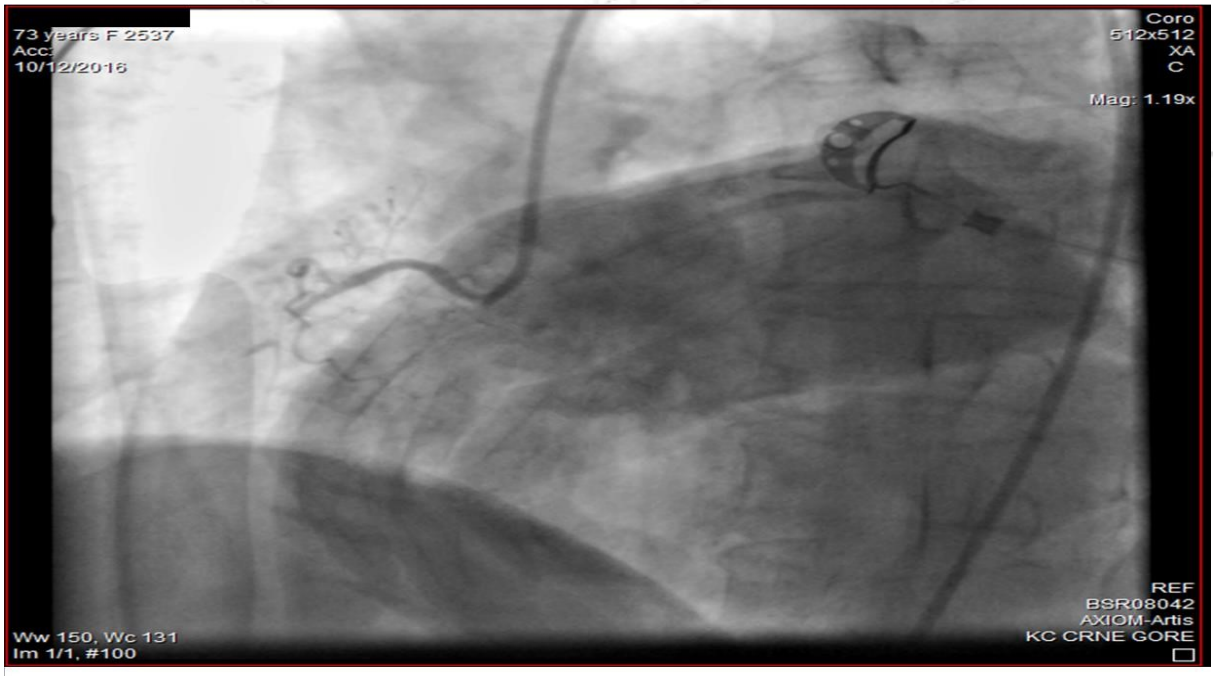

Angiografija desne koronarne arterije

U prokismalnom segmentu okludirana desna koronarna arterija (RCA) TIMI 0

Slika 5-1. Angiografija pre i posle implantacije stenta na desnoj koronarnoj arteriji
Figure 5-1. Angiography before and after implantation on RCA

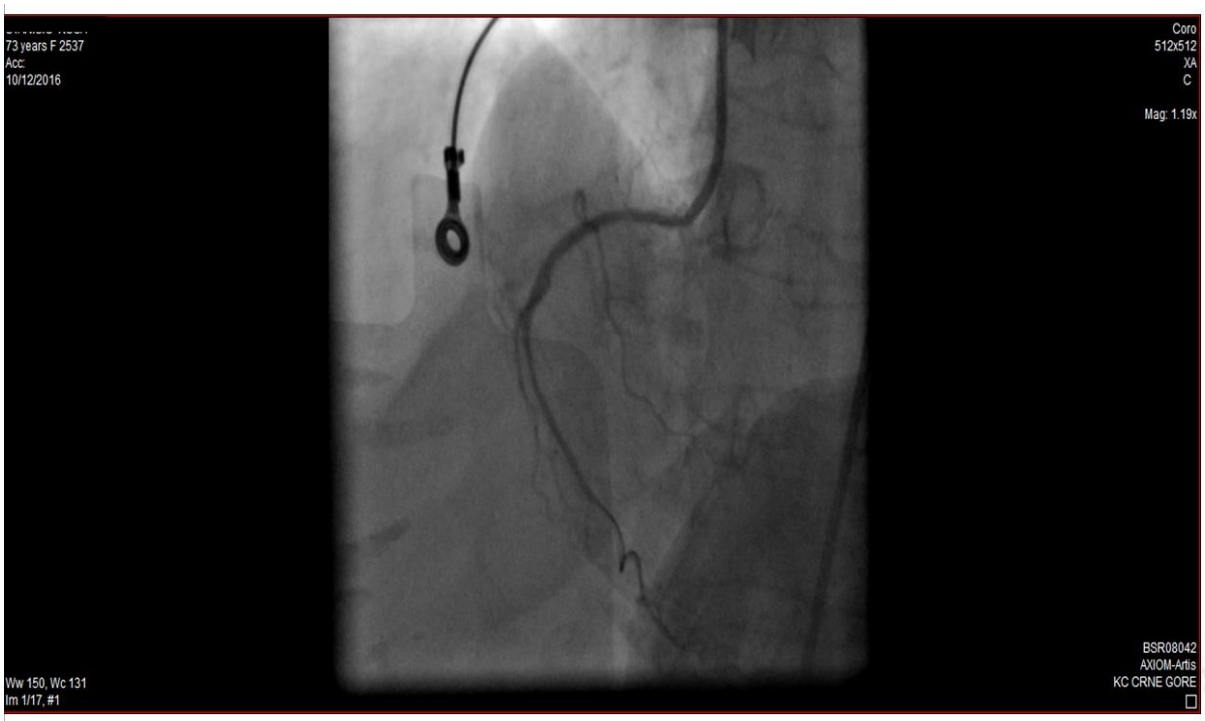

PCI na RCA Implantiran metalni stent (Integrty 2.5x22mm) na desnoj koronarnoj arteriji (RCA). TIMI 3

Slika 5-2. Angiografija pre i posle implantacije stenta na desnoj koronarnoj arteriji
Figure 5-2. Angiography before and after implantation on RCA

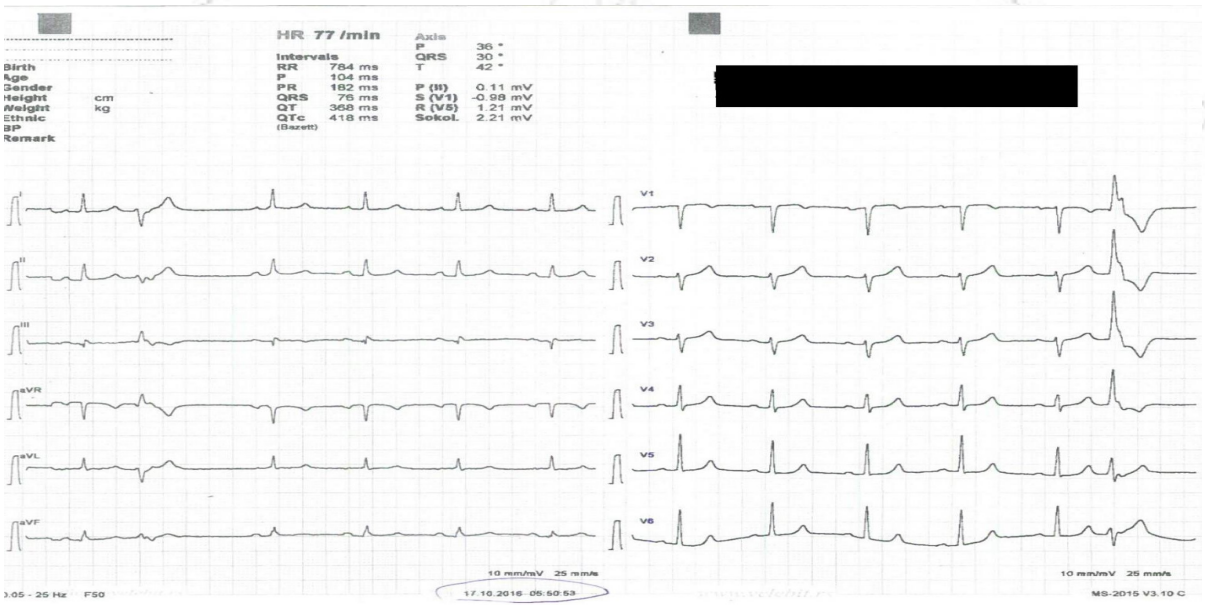

Slika 6. EKG nakon primarne PCI(EKG : sr.fr 80/min qr u D3)
Figure 6. ECG after primary PCI

Tokom hospitalizacije pacijentkinja tretirana dvojnom antiagregacionom terapijom, beta blokatorom, ACE inhibitorom, statinom, inhibitorom protonske pumpe. Pacijentkinja je prezentovana kardiohirurškom konzilijumu indikovana PCI LAD za mesec dana i reevaluaciju stenoze na Cx.

DISKUSIJA

Trećina pacijenata koji su umrli od akutnog infarktka miokarda umire pre dolaska u bolnicu a većina ih umre u prvom satu nakon nastanka simptoma. U većini ovih smrti prezentirajući je ritam je VF ili VT bez pulsa. Jedino delotvorno lečenje ovih aritmija je defibrilacija, a svaki minut odgađanja smanjuje uspešnost ishoda za 7 do 10%. [4] Ukoliko se na EKG-u kod bolesnika nakon uspešne KPR registruju znaci infarkta miokarda sa ST elevacijom strategija izbora je hitna koronarna angiografija u cilju primarne PCI pod uslovom da se može uraditi u odgovarajućem vremenskom okviru.[5,6,7] Naš tim se odlučio na hitan transport u cilju izvođenja primarne PCI s obzirom na blizinu centra sa dostupnom interventnom kardiološkom službom (Klinički centar Crne Gore). Pacijent prehospitalno nije dobio dvojnu antiagregacionu terapiju jer blokator adenozin difosfat (ADP) receptora (clopidogrel, prasugrel, ticagrelor) nije dostupan u Službi HMP. Takođe nisu dostupni ni opioidni analgetici.

Prema aktuelnim preporukama evropskog udruzenja kardiologa za lečenje STEMI sve bolnice i hitne medicinske službe koje zbrinjavaju pacijente sa STEMI moraju pratiti vremena kašnjenja u dijagnostici i lečenju ovih pacijenata jer je smanjenje kašnjenja povezano sa boljim ishodom. Vremena kašnjenja su ujedno i dobar pokazatelj kvaliteta lečenja pacijenata sa STEMI . Vreme od prvog medicinskog kontakta dodijagnoze treba da bude ≤10 minuta, a vreme od prvog medicinskog kontakta do primarne PCI treba da bude ≤90 minuta. Ukoliko je reperfuziona terapija fibrinoliza ovo vreme treba skratiti na ≤30 min. U bolnicama sa dostupnim primarnim PCI vreme od prijema do primarne PCI ("vreme od vrata do balona") ne bi trebalo da bude duze od 60 minuta. [8] U našem slučaju vreme od prvog medicinskog kontkata do dijagnoze iznosilo je 10 minuta, a od prvog medicinskog kontakta do primarne PCI 121minuta. Vreme od vrata do balona u Kliničkom centru Crne Gore iznosilo je 91 minut. Zahvaljujući ranoj intervenciji i ranoj reperfuzionoj terapiji, pacijentkinja je preživela srčani zastoj bez dugotrajnih sekvela, sačuvan je miokard i globalna sistolna funkcija leve komore je samo blago snižena. Pacijentkinja je lečena primarnom PCI infarktne arterije (RCA). Stenoze na drugim koronarnim arterijama su tretirane u drugom aktu.

ZAKLJUČAK

Rana defibrilacija u slučaju hemodinamski nestabilne VT/VF spašava život pacijenta i poboljšava dugoročnu prognozu. Služba HMP ima kritičnu ulogu u zbrinjavanju pacijenata sa STEMI i ne sme funkcionisati samo kao transportna služba već se mora organizovati od treniranih i opremljenih timova osposobljenih za brzu dijagnozu, trijažu i incijalnu prehospitalnu terapiju, uključujući i trombolitičku terapiju ako je indikovana. Prehospitalno zbrinjavanje STEMI pacijenata mora biti bazirano na mreži centara HMP i PCI centara u cilju primene brze i efikasne reperfuzione terapije koja bi trebala biti dostupna što većem broju pacijenata. Svi centri HMP i koronarne jedinice moraju imati pisane protokole za zbrinjavanje STEMI pacijenata. Od ključne je važnosti skratiti vreme kašnjenja od prvog medicinskog kontakta do reperfuzione terapije.

LITERATURA

1. AHA Statistical Update Heart Disease and Stroke Statistics—2015 Update, A Report From the American Heart AssociationWRITING GROUP MEMBERS, Circulation. 2015;131:e29-e322.DOI: 10.1161/CIR.0000000000000152
2. Nolan J. European Resuscitation Council Guidelines for resuscitation 2005. Resuscitation 2005;67(Suppl. 1)
3. Karsen i sar. Predicting survival from out-of-hospital cardiac arrest: a graphic model . Ann Emerg Med 1993; 22:1652-8.ž
4. Incidence, duration and survival of ventricular fibrillation in out-of-hospital cardiac arrest patients in sweden. Holmberg M1, Holmberg S, Herlitz J.Resuscitation. 2000 Mar;44(1):7-17.
5. Spaulding CM, Joly LM, Rosenberg A, Monchi M,Weber SN, Dhainaut JF, Carli P. Immediate coronary angiography in survivors of out-of-hospital cardiac arrest. N Engl J Med 1997;336:1629–1633.
6. Kern KB, Rahman O. Emergent percutaneous coronary intervention for resuscitated victims of out-of-hospital cardiac arrest. Catheter Cardiovasc Interv 2010;75: 616–624.
7. Garot P, Lefevre T, Eltchaninoff H, Morice MC, Tamion F, Abry B, Lesault PF, Le Tarnec JY, Pouges C, Margenet A, Monchi M, Laurent I, Dumas P, Garot J, Louvard Y. Six-month outcome of emergency percutaneous coronary intervention in resuscitated patients after cardiac arrest complicating ST-elevation myocardial infarction. Circulation 2007;115:1354–1362.
8. ESC Guidelines for the management of acute myocardial infarction in patients presenting with ST-segment elevation Authors/Task Force Members: Ph. Gabriel Steg (Chairperson) et al European Heart Journal (2012) 33,2569–2619doi:10.1093/eurheartj/ehs215.

PRIKAZ SLUČAJA/CASE REPORT
***ABC časopis urgentne medicine**, vol. XVI, godina 2016, broj 3*

CARDIAC ARREST AFTER STEMI AND IMPORTANCE OF EARLY CARDIOPULMONARY RESUSCITATION IN NON HOSPITAL SETTING-TIME IS LIFE/MYOCARD

Summary :INTRODUCTION:In 23 % of cases, sudden cardiac death can be the first manifestation of coronary artery disease. In these cases pulseless VT and VF are the most common causes for cardiac arrest.Early appropriate resuscitation - involving early defibrillationand appropriate implementation of post–cardiac arrest care lead to improved survival and favorable neurologic outcomes.
AIM: Case of successful CPR for out of hospital cardiac arrest (home visit), importance of timely and adequate implementation of CPR by EMS staff.
MATERIALS AND METHODS: A descriptive overview of data, dispatcher's Protocol, Physician's Protocol and Patient's Discharge Note.
CASE PRESENTATION: At 10:29 pm the emergency crew was dispatched to the scene for 73 y/o woman who was suffering chest and left arm pain. Crew arrived at the patient's residence 4 minutes after the call. The patient's daughter states that her mom had SOB and chest pain that radiated to left arm just 30 min utes prior emergency crew arrival. Ther patient did not have any other cardiac risk factors apart from her age and history of oh da izvini hypertension. During immediate examination the patient's vital signs are stable. (BP 140/80, saturating 95% on room air, pulse 90/min.) Physical exam revealed decreased breath sounds billateraly. The patient was in her bed , dyspneic, awake and alert. During the physical exam, the patient lost her consciousness, and became apneic and pulseless. The patient was immediatly moved from the bed to the floor and CPR was started and iv lines were placed. Defibrillator pads (AED) were placed and the recorded rhythm was recognized as ventricular fibrillation (VF). DC shock of 150J was delivered. After defibrillation cardiac monitor registered short asystole and later on short self terminated atrial fibrillation. The patient was lethargic for very short period of time, there were visible spontaneous respirations. Her pulse was palpable and her blood pressure was 135/65. The patient was immediately transferred to clinical center. While being transported to hospital, the patient was given 6 L of oxygen by nasal canula and NS 500 ml. During the patients transport an ECG showed sinus rhythm of 85 bpm with ST segment elevation of 2 mm in III and avF and ST segment depression of 2 mm in I, avL.At the hospital, the patient was transfered to CCU.
CONCLUSION: Early CPR and early defibrillation are very important to preserve brain function and function of the other organs. As we can see, immediate CPR followed by early defibrillation dramatically improves survival and favorable neurological outcomes.
Key words: CPR, out of hospital cardiac arrest, defibrillation