

ISTRAŽIVANJE MORFOLOŠKIH VARIJACIJA I POLNOG DIMORFIZMA PRIMARNIH ŽLJEBOVA UNUTRAŠNJE STRANE HEMISFERA VELIKOG MOZGA ČOVJEKA

Goran Spasojević¹, Dušan Šušćević¹, Zlatan Stojanović¹, Darko Depčinski², Nikola Bojić², Ilija Ramić²

¹Zavod za anatomiju, Medicinski fakultet, Univerzitet u Banjoj Luci,
Republika Srpska, BiH

²Studentska sekcija za morfologiju, Medicinski fakultet, Univerzitet u Banjoj Luci,
Republika Srpska, BiH

Apstrakt

Morfološka istraživanja raznih dijelova čovjekovog mozga pokazuju određene morfološke i morfometrijske razlike u korelaciji sa polom, tzv. polni dimorfizam mozga. Naše istraživanje je obavljeno na hemisferama velikog mozga uzetih iz kadavera oba pola i različite starosti kod kojih nisu pronađeni patološki procesi u mozgu. Uzorak je činilo 26 mozgova osoba muškog pola i 16 mozgova ženskog pola. Istraživali smo tri primarna žlijeba (sulcus cinguli, sulcus parietooccipitalis i sulcus calcarinus) medijalne strane hemisfera velikog mozga čovjeka. Izvršili smo morfološku tipizaciju žljebova u odnosu na pol i stranu hemisfera. Rezultati su pokazali da postoji statistički značajna razlika po polovima u dužini sulcus cinguli koji predstavlja primarni žlijeb koji odvaja prednji limbički pojas od lobarnog pojasa kore mozga ($p < 0,05$). Morfometrijske razlike kod sulcus parietooccipitalis-a, sulcus calcarinus-a nisu bile statistički značajne u odnosu na pol ($p > 0,05$). Utvrđeni morfometrijski polni dimorfizam u dužini sulcus cinguli ima značaj jer ukazuje na korelaciju morfologije i funkcije istraživane oblasti moždane kore.

Ključne riječi: morfometrija, polni dimorfizam, moždani žljebovi, medijalna strana hemisfere

Uvod

Ovaj rad se bazira na istraživanju razlika u dužini primarnih žljebova na unutrašnjoj strani hemisfera velikog mozga kod osoba muškog i ženskog pola. Neke razlike između određenih dijelova centralnog nervnog sistema su već odavno poznate i proučene.

Prva razlika koja se uočava je jasna razlika u težini mozga. Muški mozak je oko 60g teži u odnosu na ženski mozak kod osoba iste tjelesne dužine (Haug, 1970). Volumen mozga između 20. i 50. godine života je približno konstantan. Volumen mozga kod muškarca iznosi prosječno oko 558ml, a kod žene 474ml. Kasnije (nakon 50. godine) kod oba pola volumen se za svakih deset godina smanjuje za 2% (Miller i sar., 1980). Ženski mozak ima veću gustinu neurona u moždanoj kori, oko 4000mm^3 više nego muški (Haug, 1970). U cjelini se može reći da postoji polni dimorfizam mozga čovjeka, ali je nedovoljno proučen i nedokazan u svim dijelovima. Ovo istraživanje je obuhvatilo tri žlijeba na unutrašnjoj strani hemisfere velikog mozga, a to su: sulcus cinguli, sulcus parietooccipitalis i sulcus calcarinus.

Sulcus cinguli (SCG) najveći je žlijeb unutrašnje strane hemisfera velikog mozga. Ima oblik izduženog slova S. Počinje ispod rostrum corporis callosi, zatim se pruža više ili manje

paralelno sa corpus callosum-om sve do splenium corporis callosi, gdje zavija u tupom uglu ka gornjoj ivici hemisfera i završava se pozadi završnog dijela sulcus centralis-a na medijalnoj strani hemisfera velikog mozga. On predstavlja granicu između lobarnog pojasa medijalne strane hemisfera i gyrus cinguli, koji pripada limbičkom pojasu. U čitavom toku sulcus cinguli može davati ventralne i dorzalne grane (Perović, 1964). Stančik (Stanczyk, 1983) dijeli ove grane u frontalne, parijetalne i lobarne. Ovaj žlijeb može biti kontinuiran, i sa diskontinuitetima, to jest da postoji jedan ili više prekida na žlijebu, tako da žlijeb može biti sastavljen od dva ili više segmenata.

Sulcus parietooccipitalis (SPO) dubok je granični žlijeb između medijalnih strana lobus parietalis-a i lobus occipitalis-a. On se odvaja od gornje ivice hemisfera velikog mozga, na mjestu udaljenom oko 5cm od okcipitalnog pola hemisfera velikog mozga. Ispred sulcus parietooccipitalis-a smještena je moždana vijuga precuneus, a iza se nalazi klinasta vijuga cuneus. On se od svoga početka proteže prema dole i ventralno ka splenium corporis callosi i spaja se sa sulcus calcarinus-om, pa nastaje složena formacija u vidu koso položenog slova Y. Gornji krak čini sulcus parietooccipitalis, a donji sulcus calcarinus. U rjeđim slučajevima oni se ne spajaju.

Sulcus calcarinus (SCA) jeste duboki žlijeb koji polazi od zadnjeg dijela unutrašnje strane okcipitalnog pola, pruža se horizontalno naprijed ka splenium corporis callosi i spaja se sa sulcus parietooccipitalis-om. Ovaj žlijeb predstavlja granični žlijeb između gyrus lingualis-a i cuneus-a i odgovara središtu area striata (area 17 po Brodmanu). Ovo je dubok primarni žlijeb koji stvara izbočenje na medijalnom zidu okcipitalnog roga bočnih moždanih komora, koje se naziva calcar avis. Može biti povezan sa okolnim žljebovima, najčešće sa sulcus parietooccipitalis-om, a rjeđe sa sulcus collateralis-om i sulcus occipitotemporalis-om (Ono i sar., 1990). Morfologija i položaj ovog žlijeba se može veoma dobro ispitati in vivo pomoću MRI, što je omogućilo istraživanje morfologije medijalne strane lobus occipitalis-a i asimetrije hemisfera.

Cilj ovog rada je izmjeriti dužine sulcus cinguli, sulcus parietoccipitalis-a i sulcus calcarinus-a na medijalnoj strani hemisfera velikog mozga kod osoba muškog i ženskog pola, te utvrditi da li postoje statistički značajne razlike, tj. polni dimorfizam.

Materijal i metode

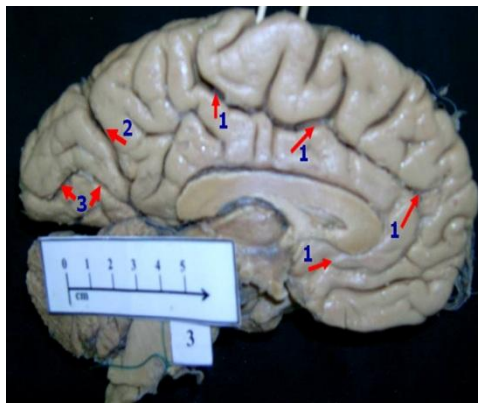
Istraživanje je obuhvatilo 42 mozga (84 hemisfere), uzetih na autopsiji odraslih osoba oba pola (26 muških i 16 ženskih, između 20 i 65 godina), bez patoloških promjena mozga. Mozgovi su fiksirani u rastvoru 10% formalina u trajanju od 4 sedmice. Hemisfere su odvojene mediosagitalnim rezom kroz fissura longitudinalis cerebri, i sa njih su odstranjene moždane ovojnice. Digitalnim fotoaparatom sa standardne distance od 50 cm pod pravim uglom slikano je na površinu mediosagitalnog presjeka mozga. Odredili smo ispitivane žljebove (sulcus cinguli, sulcus parietooccipitalis i sulcus calcarinus), zatim izvršili morfološku tipizaciju žljebova i izmjerili njihove dužine pomoću digitalne morfometrije primjenom AutoCAD softvera. Rezultate smo obradili metodama deskriptivne i analitičke statistike uz korištenje Studentovog T-testa. Istraživanje je odobreno od strane Etičkog komiteta Medicinskog fakulteta u Banjoj Luci.

Rezultati

I Sulcus cinguli (SCG)

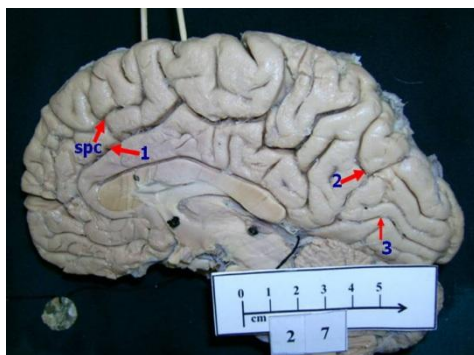
A) Morfološkom analizom pronašli smo 4 osnovna morfološka tipa SCG:

- tip 1: sulcus cinguli kontinuiran, bez prisustva sulcus paracinguli (SPC) (Sl. 1),
- tip 2: sulcus cinguli segmentiran na dva ili više segmenata, bez prisustva SPC,
- tip 3: sulcus cinguli kontinuiran ili segmentiran uz prisustvo SPC (Sl. 2),
- tip 4: neklasifikovani oblik SCG.



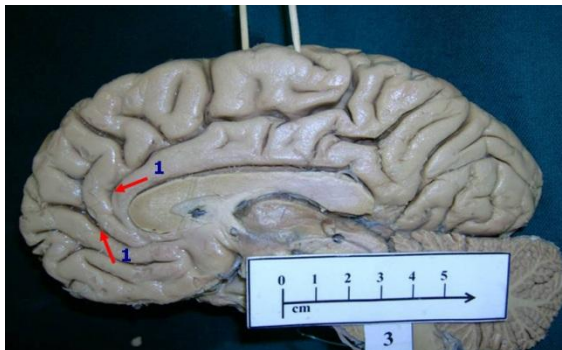
Slika 1. Morfološki tipovi primarnih žljebova
Picture 1. Morphological types of primary grooves

[1-sulcus cinguli (tip 1), 2-sulcus parietooccipitalis (tip 1), 3-sulcus calcarinus (tip 2)]
[1-sulcus cinguli (type 1), 2-sulcus parietooccipitalis (type 1), 3-sulcus calcarinus (type 2)]



Slika 2. Morfološki tipovi primarnih žljebova
Picture 2. Morphological types of primary grooves

[1-sulcus cinguli (tip 3), 2-sulcus parietooccipitalis (tip 2), 3-sulcus calcarinus (tip 1), spc-sulcus paracinguli]
[1-sulcus cinguli (type 3), 2-sulcus parietooccipitalis (type 2), 3-sulcus calcarinus (type 1), spc-sulcus paracinguli]



Slika 3. Morfološki tipovi primarnih žljebova
Picture 3. Morphological types of primary grooves

[1-sulcus cinguli (tip 2)]
 [1-sulcus cinguli (type 2)]

Tabela 1. Morfološki tipovi sulcus cinguli (SCG) u zavisnosti od strane hemisfera
Table 1. Morphological types of cingulate groove compare to the side of hemispheres

Morfološki tip SCG	Desna hemisfera	Lijeva hemisfera
Tip 1	38,1	35,7
Tip 2	21,4	14,3
Tip 3	23,8	38,1
Tip 4	16,7	11,9
Ukupno	100%	100%

Na desnim hemisferama mozga najčešće je zastupljen morfološki tip 1 SCG, a na lijevim hemisferama morfološki tip 3 SCG.

B) Rezultati mjerenja dužine SCG u odnosu na stranu hemisfera i pol ispitivanog uzorka (muški/ženski)

Tabela 2. Dužina sulcus cinguli (sa dužinom sulcus paracinguli) u odnosu na pol (26 muških i 16 ženskih mozgova)

Table 2. Length of cingulate groove compare to the gender (including length of paracingulate groove) (26 males and 16 females)

SCG+SPC	Ukupno (N=42) (desno i lijevo)		Ukupno (muškarci i žene)		Muškarci (N=26)		Žene (N= 16)	
	Desno	lijevo	Muškarci	žene	Desno	lijevo	Desno	lijevo
X(mm)	168,35	196,66	190,25	169,93	176,19	204,3	155,62	184,25
SD(mm)	31,78	32,48	36,85	27,88	35,50	33,14	19,52	28,07
CV(%)	18,82	16,31	19,36	16,40	20,14	16,22	12,54	15,23
Max(min)	250	256	265	237	250	265	200	237
Min(mm)	128	137	128	139	128	137	139	139

Dužina sulcus cinguli (sa dužinom sulcus paracinguli) statistički je značajno veća kod oba pola na lijevim hemisferama mozga u odnosu na isti žlijeb kod desnih hemisfera mozga ($p < 0,05$).

Također, utvrđeno je da kod muškaraca dužina sulcus cinguli (sa dužinom sulcus paracinguli) statistički značajno veća u odnosu na dužinu istog žlijeba kod žena ($p < 0,05$), što potvrđuje postojanje polnog dimorfizma SCG.

II Sulcus parietooccipitalis (SPO)

A) Morfološkom analizom pronašli smo 3 osnovna morfološka tipa SPO:

- tip 1: sulcus parietooccipitalis nerazgranat, linijski tip (Sl. 1),
- tip 2: sulcus parietooccipitalis razgranat na dvije grane u vidu slova T ili Y (Sl. 2),
- tip 3: sulcus parietooccipitalis polirazgranat na tri ili više grana.

Slike morfoloških tipova u prilogu rada (Sl. 1-3)

Tabela 3. Morfološki tipovi sulcus parietooccipitalis-a (SPO) u zavisnosti od strane hemisfera (desna/lijeva) na uzorku 42 mozgova

Table 3. Morphological types of parietooccipital groove(SPO) compare to the side of hemispheres (left/right), sample 42 brains

Morfološki tip sulcus parietooccipitalis	Desna hemisfera	Lijeva hemisfera
Tip1	38,1%	31,0%
Tip2	26,2%	50,0%
Tip3	35,7%	19,0%
Ukupno	100%	100%

Na desnim hemisferama mozga najčešće je zastupljen morfološki tip 1 SPO, a na lijevim hemisferama morfološki tip 2 SPO.

B) Rezultati mjerenja dužine SPO u odnosu na stranu hemisfera i pol (muški/ženski)

Tabela 4. Rezultati mjerenja dužine SPO na desnoj i lijevoj strani hemisfere velikog mozga u odnosu na pol uzorka (26 muškaraca i 16 žena)

Table 4. Results of length measurement of parietooccipital groove on left and right side of the cerebral hemisphere and compare of gender (26 males/16 females)

		N	X(mm)	SD(mm)	CV(mm)	Max(mm)	Min(mm)
Muškarci	Desno	26	33,50	5,28	15,76	48	22
	Lijevo	26	26,80	8,25	22,42	65	20
Žene	Desno	16	33,2	5,84	17,59	50	28
	Lijevo	16	34,0	3,48	10,23	40	29

Nije utvrđena statistički značajna razlika u dužini sulcus parietooccipitalis-a (SPO) između muških i ženskih hemisfera mozga ($p>0,05$).

III Sulcus calcarinus (SCA)

A. Morfološkom analizom pronašli smo 4 osnovna morfološka tipa SCA:

- tip 1: sulcus calcarinus kontinuiran, jednotalasni (Sl. 2),
- tip 2: sulcus calcarinus kontinuiran, dvo ili više talasni (Sl. 1),
- tip 3: sulcus calcarinus segmentiran na dva ili više segmenata,
- tip 4: neklasifikovani sulcus calcarinus.

Tabela 5. Zastupljenost morfoloških tipova SCA u odnosu na stranu hemisfera (desna/lijeva), uzorak 42 mozga

Table 5. Frequency of the morphological types of calcarinus groove on left and right side of the cerebral hemisphere, sample 42 brains

Morfološki tip sulcus-a	Desna hemisfera	Lijeva hemisfera
Tip1	40,4%	33,3%
Tip2	31,0%	42,9%
Tip 3	14,4%	4,8%
Neklasifikovani tip	14,2%	19,0%
Ukupno	100%	100%

Na desnim hemisferama mozga najčešće je zastupljen morfološki tip 1 SCA, a na lijevim hemisferama morfološki tip 2 SCA.

B) Rezultati mjerenja dužine SCA u odnosu na pol ispitivanog uzorka (muški/ženski)

Tabela 6. Rezultati mjerenja dužine SCA u odnosu na stranu hemisfera i pol
(26 muškaraca i 16 žena)

Table 6. Results of length measurement of calcarinus groove on left and right side of the cerebral hemisphere and compare of gender (26 males/16 females)

		N	X(mm)	SD(mm)	CV(mm)	Max(mm)	Min(mm)
Muškarci	Desno	26	51,27	10,94	21,34	70	38
	Lijevo	26	56,43	13,58	24,06	89	39
Žene	Desno	16	51,46	18,57	36,08	98	27
	lijevo	16	54,16	19,43	19,25	72	40

Nije utvrđena statistički značajna razlika u dužini sulcus calcarinus-a (SCA) između muških i ženskih hemisfera mozga ($p > 0,05$).

Diskusija

Poznavanje morfoloških varijacija moždanih žljebova i vijuga, odnosno njihova klasifikacija dobija na značaju razvojem savremenih „neuroimaging” tehnika (CT, MRI, PET). Naša istraživanja su obuhvatila tri primarna žlijeba (sulcus cinguli, sulcus parietooccipitalis i sulcus calcarinus) na medijalnoj strani hemisfera velikog mozga.

Sulcus cinguli (SCG) primarni je žlijeb koji se jasno uočava već u 18. nedjelji intrauterinog života (Chi i sar., 1977). U našem istraživanju na desnim hemisferama je najčešći tip 1 SCG, a najrjeđi tip 4 SCG. Na lijevim hemisferama najčešći je tip 3, a najrjeđi tip 4 SCG. Uočava se da je kontinuiran sulcus cinguli bez prisustva sulcus paracinguli (tip 1) najčešći morfološki oblik (36,9%). U saglasnosti sa našim istraživanjem su i rezultati svetskih istraživača: 41% (Retzius, 1896), 46,15 (Miljaljica, 1997), 40% (Vogt i sar., 1995). Sulcus cinguli segmentiran na dva i više segmenata bez prisustva sulcus paracinguli (tip 2), pronašli smo u 17,9% slučajeva. Paus je (Paus i sar., 1996) pronašao tip 2 u 16,5%, a Recijus (Retzius, 1896) u 58% slučajeva. Iako posljednji rezultat znatno odstupa od našeg istraživanja, navedena razlika se može objasniti drugačijom klasifikacijom ispitivanog sulkusa. Kontinuiran ili segmentiran SCG uz prisustvo sulcus paracinguli (tip 3) drugi je najčešće pronađen tip u našoj studiji (30,9%). Pod pojmom sulcus paracinguli podrazumijevamo žlijeb smješten ventralno i dorzalno u odnosu na kontinuiran ili segmentiran SCG. Naziv sulcus paracinguli, kako navode Paus i saradnici (Paus i sar. 1996), prvi put je opisao Eliot Smit 1907. godine. Neklasifikovani oblik SCG (tip 4) pronašli smo u 14,3% slučajeva, a Miljaljica (Miljaljica, 1997) u 11,5%. Uočavamo da su naši rezultati u saglasnosti sa istraživanjima ovih autora.

Morfometrijska analiza SCG je izvršena mjerenjem dužine osnovnih dijelova (pars subfrontalis i pars submarginalis) sulcus cinguli sa dužinom sulcus paracinguli (u slučajevima gdje je postojao). Analiza je izvršena u odnosu na stranu hemisfera i pol, a dobili smo slijedeće rezultate: dužina sulcus cinguli na lijevim hemisferama (196,66 mm) statistički je visoko značajna u odnosu na dužinu sulcus cinguli desnih hemisfera (168,45 mm) ($p < 0,05$); dužina sulcus cinguli (sa culcus paracinguli) kod muškaraca (190,25 mm) statistički je značajno veća u odnosu na dužinu sulcus cinguli (sa sulcus paracinguli) kod žena (169,93mm) ($p < 0,05$). Na osnovu navedenih rezultata vidimo da je prisutan polni dimorfizam u dužini sulcus cinguli i da je dužina ovog žlijeba statistički značajno veća kod

muškaraca u odnosu na isti žlijeb kod žena. Takođe smo utvrdili da postoji i izražena desno/lijeva asimetrija u dužini ovog žlijeba tako da je dužina na lijevim hemisferama kod oba pola statistički značajno veća što govori o morfološkoj asimetriji koja se može povezati sa lateralizacijom moždanih funkcija u istraživanoj regiji mozga.

Sulcus parietooccipitalis (SPO) primarni je žlijeb medijalne strane hemisfera velikog mozga, koji predstavlja granicu između lobus parietalis-a i lobus occipitalis-a na medijalnoj strani hemisfera. SPO se jasno uočava u 16. nedjelji intrauterinog života (Chi i sar., 1977). U toku ovog istraživanja izvršili smo njegovu morfološku tipizaciju. Nerazgranat linijski tip SPO (tip 1) drugi je po učestalosti morfološki tip SPO. Ono i saradnici (Ono i sar., 1990) pronašli su ovaj tip SPO u 20% slučajeva, što je u saglasnosti sa našim rezultatima, a tip 2 SPO (u vidu slova T ili Y) i na desnim i na lijevim hemisferama mozga u 24% slučajeva, koji je kod nas najčešći. Značajno je napomenuti da smo pri istraživanju kod dva uzorka pronašli dvostruku vezu između sulcus parietooccipitalis-a i sulcus calcarinus-a. Mjerenje dužine sulcus parietooccipitalis-a po polovima pokazuje da je prosječna dužina sulcus parietooccipitalis-a kod muškaraca veća u odnosu na dužinu istog žlijeba kod žena, ali da ta razlika nije statistički značajna ($p > 0,05$). Iz navedenog rezultata vidimo da nije utvrđeno postojanje polnog dimorfizma u dužini SPO.

Sulcus calcarinus (SCA) primarni je žlijeb medijalne strane hemisfera mozga koji odvaja cuneus od gyrus lingualis-a. Ovaj žlijeb je svojim prednjim dijelom skoro uvijek anastomoziran sa sulcus parietooccipitalis-om. Davernoj (Duvernoy, 1991) opisuje tri dijela SCA, to su: sulcus calcarinus anterior, sulcus calcarinus medius (proper) i sulcus calcarinus posterior. Sulcus calcarinus ili tzv. kandžasti žlijeb odgovara središtu area striata (area 17 po Brodmanu), koji funkcionalno predstavlja primarni optički korteks. Najčešće smo istraživanjem pronašli tip 1 i tip 2 u 36,9% slučajeva, a najrjeđe tip 3 u 9,5% slučajeva. Analiza naših morfoloških tipova SCA sa rezultatima drugih autora nije bila moguća zbog različitosti u klasifikaciji izgleda SCA.

Dužina sulcus calcarinus-a na lijevim hemisferama je veća u odnosu na isti žlijeb na desnim hemisferama i kod muškaraca i kod žena, ali ova razlika nije bila statistički značajna ($p > 0,05$). Takođe, razlika u dužini sulcus calcarinus-a između muških i ženskih hemisfera mozga nije statistički značajna ($p > 0,05$), što ukazuje da nije utvrđen polni dimorfizam u dužini ovog primarnog moždanog žlijeba.

Zaključak

U našem istraživanju dokazan je polni dimorfizam u dužini sulcus cinguli, koji čini granični žlijeb između lobarnog i limbičkog korteksa koji je odgovoran za emocije, nagone, motivaciju i pamćenje. Morfološki smo sulcus cinguli podijelili u četiri tipa. Najčešće je prisutan morfološki tip 1 (kontinuiran sulcus cinguli bez sulcus paracinguli), na obe hemisfere mozga.

Sulcus parietooccipitalis smo podijelili u tri morfološka tipa. Najčešće je bio prisutan morfološki tip 1 (sulcus parietooccipitalis nerazgranat: linijski tip) na desnim hemisferama, a na lijevim hemisferama mozga tip 2: sulcus parietooccipitalis razgranat na dvije grane u vidu slova T ili Y. Postojanje polnog dimorfizma u dužini sulcus parietooccipitalis-a nije utvrđeno.

Sulcus calcarinus (kandžasti žlijeb) ima 4 morfološka tipa. Na desnim hemisferama mozga najčešći je tip 1: sulcus calcarinus kontinuiran, jednotalan, a na lijevim hemisferama je najčešće morfološki tip 2: sulcus calcarinus kontinuiran, dvo ili više talasni. Postojanje polnog dimorfizma u dužini sulcus calcarinus-a nije utvrđeno.

Literatura

- Haug H. Der makroskopische aufbau des grosshirns. Berlin: Springer; 1970.
- Miller AKH, Alston RL, Corsselis JAN. Variation with age in the volumes of grey and white matter in the cerebral hemispheres of man: measurements with an image analyser. *Neuropathol Appl Neurobiol.* 1980;6:119-32
- Perović D. Anatomija čovjeka, knjiga II. Beograd–Zagreb: Medicinska knjiga; 1964.
- Stanczyk JL. Variations of the gyrus and sulcus cinguli in phylo- and ontogenesis. *Folia Morphol (Warsz).* 1983;42(4):243–69.
- Ono M, Kubik S, Abernathy CD. Atlas of the cerbebral sulci. New York: Thieme Medical Publishers; 1990.
- Chi JG, Dooling EC, Gilles FH. Gyral development of the human brain. *Ann Neurol.* 1977;(1):86-93.
- Retzius G. Das Menschenhirn, Vols 1 and 2. Norstedt Soner; 1896.
- Miljaljica D. Morfologija, asimetrija i polni dimorfizam gyrus cinguli čovjeka. U: Zbornik radova 39. kongresa studenata medicine i stomatologije. Novi Sad: Medicinski fakultet Novi Sad; 1997.
- Vogt BA i sar. Human cingulate cortex: surface features, flat maps, and cytoarchitecture. *J Comp Neurol.* Aug 28 1995;359(3):490-506.
- Paus T. i sar. Human cingulate and paracingulate sulci: pattern, variability, asymmetry, and probabilistic map. *Cereb Cortex.* Mar-Apr 1996;6(2):207-14.
- Duvernoy HM. The human Brain surface. Three-Dimensional Sectional Anatomy with MRI and Blood Sypply. Wien – New York: Springer; Verlag; 1991.

THE RESEARCH OF MORPHOLOGICAL VARIATIONS AND SEXUAL DIMORPHISM OF PRIMARY GROOVES ON THE MEDIAL SIDE OF BRAIN HEMISPHERES IN HUMANS

Goran Spasojević, Dušan Šuščević, Zlatan Stojanović, Darko Depčinski, Nikola Bojić, Ilija Ramić

ABSTRACT

Morphological studies of the various parts of the brain show certain morphological and morphometric differences in correlation with sex, so-called sexual dimorphism of the brain. Our research has been done on the cerebral hemispheres, taken from cadavers of both sexes and different age without pathological processes in the brain. The sample comprised 26 male brains and 16 female brains. We studied three primary grooves (sulcus cinguli, sulcus parietooccipitalis and sulcus calcarinus) of the medial surface of the human cerebral hemispheres. We conducted morphological typology of grooves and morphometric measurements of primary brain grooves length in relation to sex and side of hemisphere. The results showed a statistically significant sex difference in the cingulate sulcus length ($p < 0,05$). Morphometric differences in sulcus parietooccipitalis and sulcus calcarinus were not statistically significant in relation to sex ($p > 0,05$). Determined morphometric sexual dimorphism in cingulate sulcus length is significant because it implies the correlation between morphology and function of the explored areas of the cerebral cortex.

Key words: morphometry, sexual dimorphism, brain grooves, medial side of hemisphere