

Tamponada srca izazvana rupturom koronarne arterije tokom perkutane koronarne intervencije

Vladan Kovačević¹, Georgios Sianos³, Milan Nedeljković^{1,2}, Arsen Ristić^{1,2}, Vladimir Dedović¹, Branko Beleslin^{1,2}, Siniša Stojković^{1,2}, Miodrag Ostojčić^{1,2}

¹Klinika za kardiologiju, Klinički centar Srbije, Beograd, Srbija

²Medicinski fakultet Univerziteta u Beogradu, Beograd, Srbija

³AHEPA University Hospital, Thessaloniki, Greece

Sažetak

Ruptura koronarne arterije je retka, ali potencijalno fatalna komplikacija perkutane koronarne intervencije koja dovodi do smrtnog ishoda u 7-8% slučajeva. Tamponada srca kao posledica koronarne perforacije nastaje usled brzog nakupljanja krvi u perikardnom prostoru i predstavlja urgentno, po život opasno stanje koje zahteva brzu dijagnostiku i hitnu perikardiocentezu.

Kod pacijenta starog 76 godina prilikom implantacije stenta u proksimalni segment cirkumfleksne grane leve koronarne arterije dolazi do perforacije Ellis tip III, koja je lečena intravenskom administracijom protamin-sulfata, dugotrajnom inflacijom balona i implantacijom politetrafluoroetilen-skog stent grafta. Pošto je došlo do pojave kliničkih znakova tamponade, nakon ehokardiografske potvrde prisustva perikardnog izliva pristupilo se hitnoj perikardiocentezi pri čemu je izvađeno 350 ml hemoragičnog sadržaja. Na kontrolnoj koronarografiji nije bilo angiografskih znakova ekstravazacije kontrasta. Perikardiocenteza je procedura koja spasava život pacijentima sa tamponadom srca kao posledicom rupture koronarne arterije.

Ključne reči tamponada srca i PCI

Ruptura koronarne arterije je retka, ali potencijalno fatalna komplikacija perkutane koronarne intervencije (PCI). Javlja se u manje od 1% slučajeva, češće kod korišćenja ateroablativnih sredstava.¹⁻⁷ Tamponada srca kao posledica ruptore koronarne arterije nastaje usled brzog nakupljanja krvi u perikardnom prostoru i predstavlja urgentno, po život opasno stanje koje zahteva brzu dijagnostiku i hitnu perikardiocentezu.

Prikaz slučaja

Muškarac, star 76 godina, sa simptomima stabilne angine pektoris, primljen je u našu ustanovu zbog zakažane PCI tokom CTO mini Workshop-a koji je održan u Beogradu 25. i 26.08.2010. godine. Osam meseci ranije hospitalizovan je zbog akutnog infarkta miokarda donjeg zida i desne komore, što je bila prva manifestacija koronarne bolesti, kada je lečen antiagregacionom i dvojnog antiagregacionom terapijom. Dijabetičar je deset godina unazad, na terapiji oralnim hipoglikemicima. Od faktora rizika za koronarnu bolest još navodi i hiperholesterolemiju.

Na prijemu pacijent je bio kardio-pulmonalno kompenzovan, srčana akcija ritmična, tonovi tiši i bez šumova, uz arterijski pritisak 130/80 mmHg i srčanu frekvenciju od 64/min. Od laboratorijskih analiza registruju se

povišene vrednosti glikemije, ukupnog holesterola i LDL, dok su ostali parametri bili u granicama normale. EKG je pokazivao sinusni ritam, uz qR u D2, D3 i aVF.

Ehokardiografski je bila prisutna akinezija bazalnih segmenata donjeg, zadnjeg zida i septuma, sa blago sniženom ukupnom ejectionom frakcijom (dimenzije leve komore 5.2/4.4cm, ejectiona frakcija 40-45%). Registruje se mitralna regurgitacija 2+. Desna komora je uvećana, akinetičnog lateralnog zida, trabekularne građe. Postoji trikuspidna regurgitacija 2+ u uvećanu desnu pretkomoru (6.3/6.0cm).

Stres eho test je prekinut u prvom minutu II stepena opterećenja (Bruce protokol na pokretnoj traci) zbog zamora i nemogućnosti daljeg hoda, bez dostignute submaksimalne frekvence predviđene za pol i godine starosti. Pri postignutom opterećenju nije bilo značajnih promena na ST segmentu i poremećaja ritma, kao ni novih ispada kinetike zidova leve komore. Pacijent je lečen dvojnog antiagregacionom terapijom, oralnim hipoglikemicima, statinima, nitratima i beta-blokatorima.

Selektivnom koronarografijom nađena je granična lezija prednje descedentne grane leve koronarne arterije (LAD) u medijalnom segmentu (Slika 1). U proksimalnom segmentu cirkumfleksne grane leve koronarne arterije (Cx) nađena je značajna, iregularna, veoma kalcifikovana stenoza (Slika 2), dok je desna koronarna arterija (RCA) bila proksimalno okludirana, sa nepotpuno

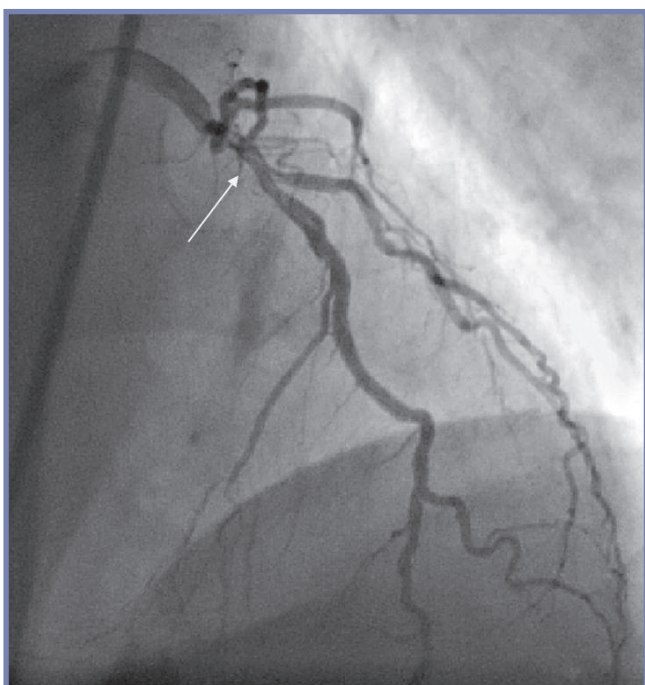
nim protokom kontrasta (TIMI 1) (Slika 3).

Nakon izračunavanja Syntax skora i Euroskora, čije su vrednosti bile 20 odnosno 5, na kardiohirurškom konzilijumu je odlučeno je da se uradi PCI lezija na RCA i Cx, uz funkcionalnu procenu putem FFR-a lezije u medijalnom segmentu LAD.

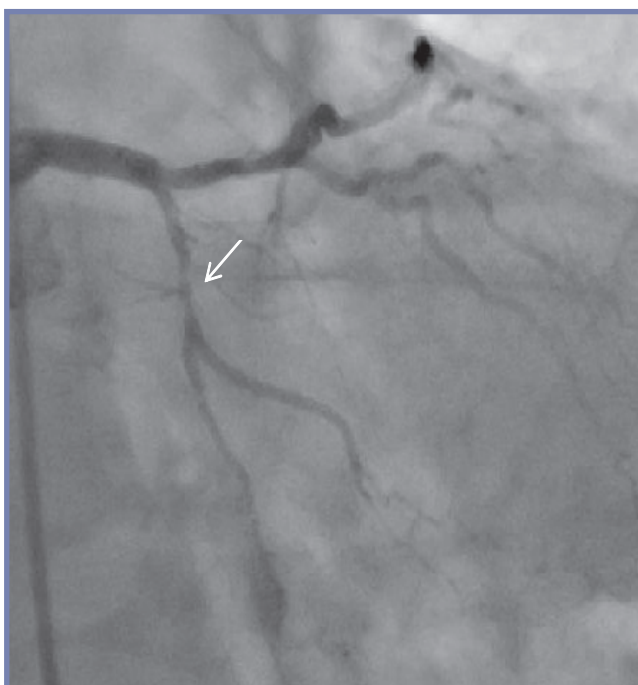
Po plasiranju katetera vodiča JR4 6F (Cordis) u RCA, žica vodič Hi-torque Pilot 50 (Abbott, USA) je lako prošla okluzivnu leziju u proksimalnom delu RCA. Nakon predilatacije balonom Maverick Monorail 2x12mm (Boston Scientific, USA), implantirana su sekvencijalno dva stenta sa oslobađanjem leka: Endeavor Resolute 3x24mm

(Medtronic, USA) na 20atm u proksimalni segment RCA i Endeavor Resolute 3x38mm (Medtronic, USA) na 20atm u medijalni segment RCA, uz uspostavljanje normalnog TIMI 3 protoka (Slika 4).

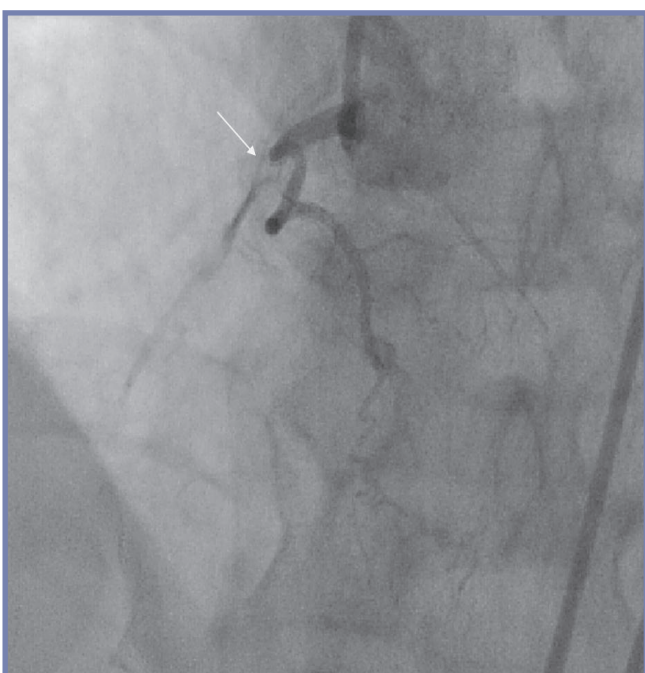
Potom, po postavljanju katetera vodiča Launcher EBU 3.5 7F (Medtronic, USA) u glavno stablo leve koronarne arterije, žica vodič Fielder (Asahi, Japan) plasirana je u prvu optuznu marginalnu granu, a žica vodič BMW (Abbott, USA) postavljena je u distalni segment Cx grane. Nakon predilatacije balonom Maverick Monorail 2x12mm (Boston Scientific, USA), na 12atm, implantiran je stent Endeavor Resolute 2.75x24mm (Medtronic,



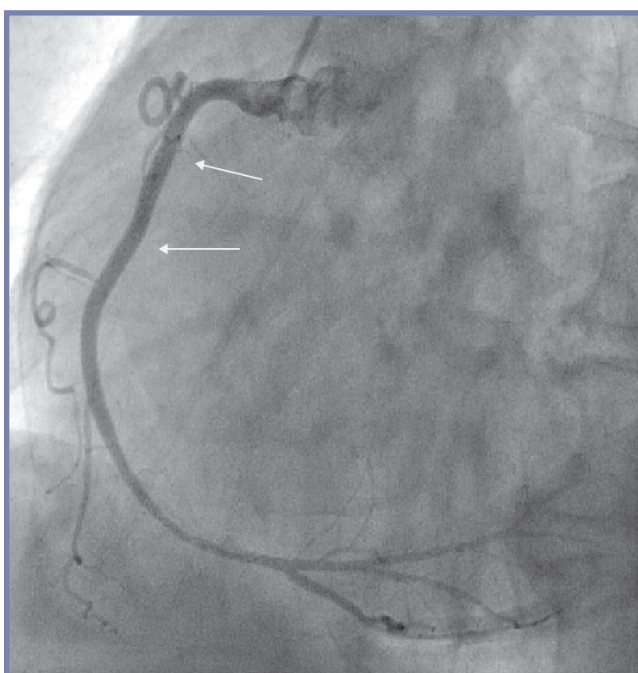
Slika 1. Granična stenozna medijalnom segmentu LAD



Slika 2. Iregularna, kalcifikovana stenozna u proksimalnom segmentu Cx



Slika 3. Okluzija RCA pre PCI

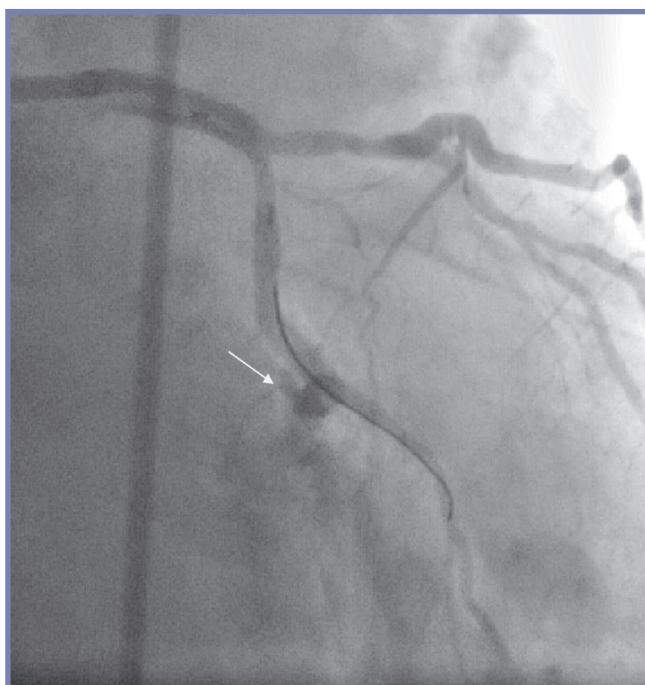


Slika 4. RCA posle PCI

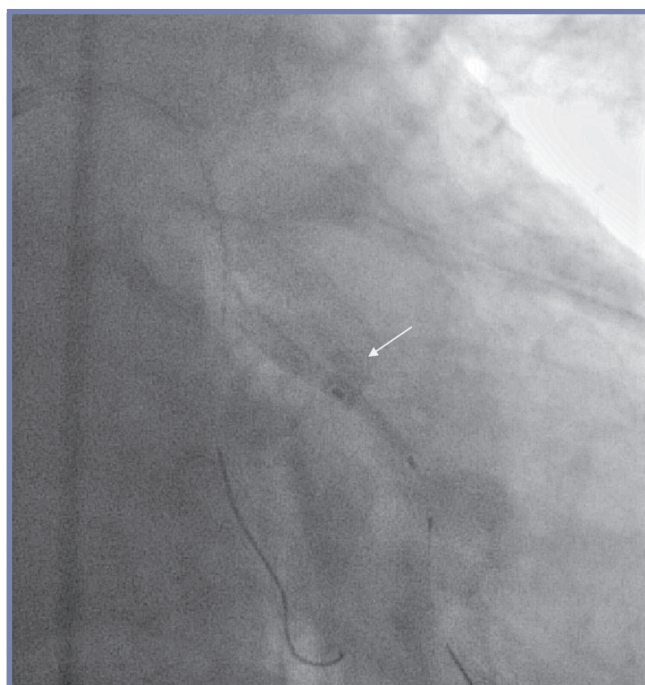USA) na 15atm na leziju u Cx.

Nakon implantacije stenta uočava se ekstravazacija kontrasta koja sugerira postojanje perforacije koronarne arterije Ellis tip III (Slika 5) na mestu implantacije stenta. Odmah je plasiran balon NC Sprinter RX 3x15mm (Medtronic, USA) i napravljena produžena inflacija balona tokom 3 minuta na 14 atm, posle čega je implantiran i politetrafluoroetilenski (PTFE) stent graft Jostent 3x16mm (Abbott, USA) (Slika 6), uz primenu protaminsulfata 3mg i.v. Tokom procedure pacijent se žalio na jak bol u grudima, a nedugo nakon procedure dolazi do pojave hipotenzije. Urađen je kontrolni eho srca

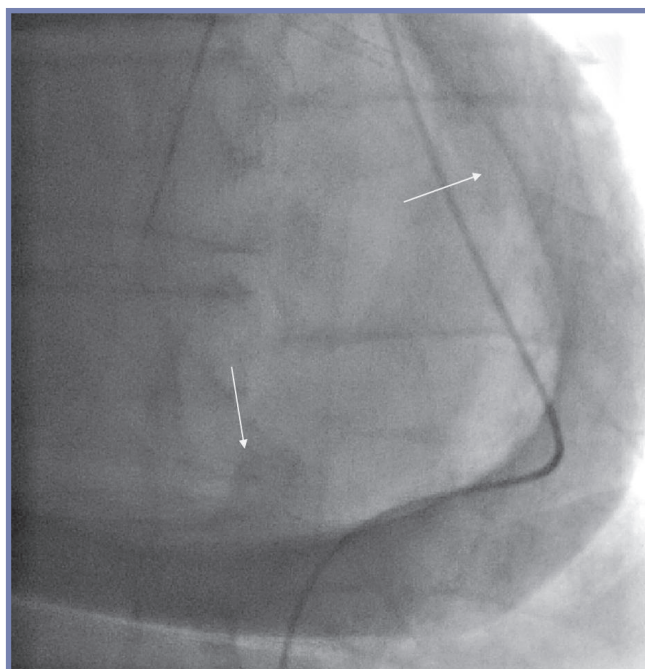
koji je pokazao prisustvo perikardnog izliva, a zatim se pristupilo hitnoj perikardiocentezi subksifoidnim pristupom pri čemu je izvađeno 350ml hemoragičnog sadržaja (Slika 7, 8). Na kontrolnoj koronarografiji nije bilo angiografskih znakova ekstravazacije kontrasta (Slika 9). Pacijent se iz sale za kateterizaciju srca hemodinamski stabilan prevodi na odeljenje odakle je posle 5 dana lečenja pušten kući. Na kontrolnom pregledu posle mesec dana, navodi da se oseća dobro, negira bolove u grudima, gušenje i zamaranje.



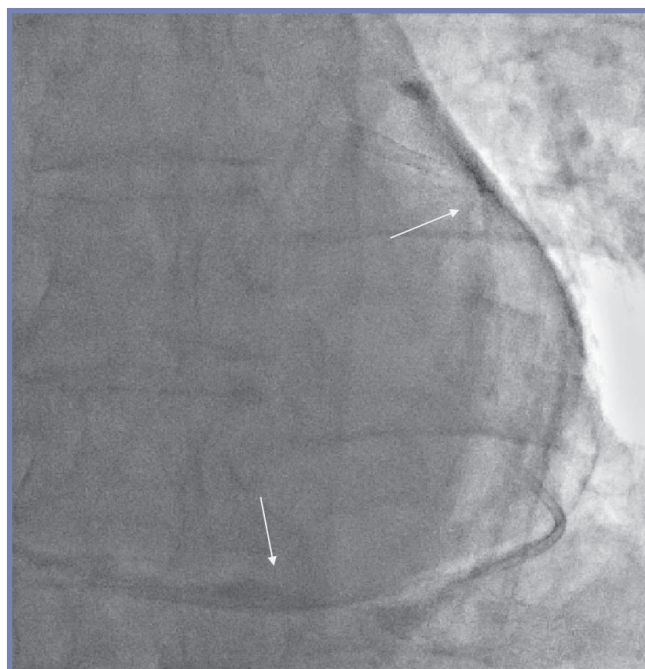
Slika 5. Cx - perforacija Ellis tip III



Slika 6. Implantacija PTFE stent grafta



Slika 7. Pigtail kateter plasiran intraperikardno-kontrastom obojen izliv



Slika 8. Posle perikardioceteze

Diskusija

Na osnovu angiografskih kriterijuma Ellis je izvršio podelu koronarnih perforacija u 3 klase: klasa I ekstralumininalni krater bez ekstavazacije kontrasta, klasa II perikardni ili miokardni „blush“, klasa III ekstavazacija kontrasta u mlazu kroz nepokriveni otvor veći od 1mm.¹ Koronarnu perforaciju mogu izazvati: krute, hidrofilne žice, inflacija balona tokom predilatacije, implantacije stenta ili postdilatacije i ateroablativna sredstva kao što su upotreba rotablatora, usmerena aterektomija ili laserska angioplastika.¹⁻⁷ Pored ateroablativnih sredstava najznačajniji prediktori ruptore koronarne arterije su B2/C ACC/AHA lezije (veoma kalcifikovane, ekscentrične, dugačke)^{2,3,7}, pokušaj rekanalizacije hronične totalne okluzije^{2,7}, ženski pol^{3,6}, visok odnos balon/arterija², višesudovna koronarna bolest.²

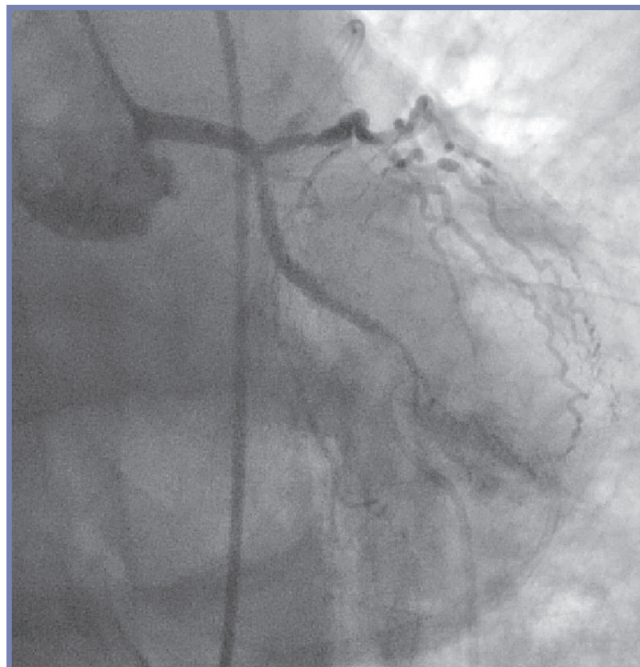U zavisnosti od klase koronarne perforacije lečenje se sastoji u korišćenju jedne ili više od sledećih terapijskih mogućnosti: poništavanje dejstva heparina intravenskom administracijom protamin-sulfata, dugotrajna inflacija balona, implantacija politetrafluoroetilenkog (PTFE) stent-grafta, perikardiocenteza ili hitna torakotomija.⁸⁻¹⁵

Tamponada srca nastaje usled perikardne akumulacije tečnosti ili vazduha kao rezultat izliva, traume ili ruptore srca. Porast intraperikardnog pritiska dovodi do pada pritiska punjenja u diastoli, smanjenja udarnog i minutnog volumena i porasta venskog pritiska. Najznačajniji simptomi su bol u grudima i dispnoja, a znaci hipotenzija, nabreklost vena na vratu sa prominentnim talasom „x“ u jugularnom puls, tahikardija, tahipnoja i paradoksalni puls (opadanje sistolnog pritiska više od 10mmHg pri dubokom udahu). Od koronarnih perforacija do tamponade najčešće dovodi klasa III, ređe klasa II, a veoma retko klasa I.

Kod postojanja kliničkih znakova tamponade i nakon ehokardiografske potvrde perikardnog izliva perikardiocenteza je spasavajuća procedura za većinu pacijenata. Ona je manje invazivna nego hirurška drenaža koja je metoda izbora kod pacijenata sa masivnim adhezijama, intraperikardnim krvarenjem, prisustvom koagulisanog krvi u perikardu i kod drugih torakalnih stanja koje čine perikardiocentezu teškom ili neefikasnom. Perikardiocenteza se izvodi subsifoidnim ili interkostalnim pristupom u zavisnosti od distribucije izliva vizuelizovanog ultrazvukom. Ona je godinama izvođena kao „slepa“ procedura sa visokom incidencom komplikacija uključujući veći mortalitet od bilo koje procedure u intervennoj kardiologiji. Uvođenje perikardiocenteze pod ehokardiografskom ili flouroskopskom kontrolom značajno je smanjilo komplikacije i izuzimajući vrlo retke slučajeve praktično eliminisalo mortalitet.¹³

Zaključak

Ruptura koronarne arterije, iako retka, je veoma važna komplikacija perkutane koronarne intervencije jer i pored svih primenjenih terapijskih mera dovodi do smrtnog ishoda u 7-8 % slučajeva.^{2,7} U većini



Slika 9. Kontrolna koronarografija – bez ekstavazacije kontrasta

studija nezavisni prediktor morbiditeta i mortaliteta je klasa koronarne perforacije po Ellis-u.^{1-3,7} Perikardiocenteza je procedura koja spasava život pacijentima sa tamponadom srca kao posledicom ruptore koronarne arterije.¹³

Literatura

1. Ellis SG, Ajluni SC, Whitlow PL, et al. Increased coronary perforation in the new device era: incidence, classification, management, and outcome. *Circulation* 1994;90:2725-30.
2. Stankovic G, Orlic D, Corvaja N, et al. Incidence, Predictors, In-Hospital, and Late Outcomes of Coronary Artery Perforations. *Am J Cardiol* 2004;93:213-6.
3. Fasseas P, Orford JL, Panetta CJ, et al. Incidence, correlates, management, and clinical outcome of coronary perforation: analysis of 16,298 procedures. *Heart* 2004;147:140-5.
4. Javaid A, Busch AN, Satler LW, et al. Management and Outcomes of Coronary Artery Perforation During Percutaneous Coronary Intervention. *Am J Cardiol* 2006;98:911-4.
5. Gunning MG, Williams IL, Jewett DE, et al. Coronary artery perforation during percutaneous intervention: incidence and outcome. *Heart* 2002;88:495-8.
6. Gruberg L, Pinnow E, Flood R, et al. Incidence, management and outcome of coronary artery perforation during percutaneous coronary intervention. *Am J Cardiol* 2000;86:680-2.
7. Shimony A, Zahger D, Van Straten M, et al. Incidence, Risk Factors, Management and Outcomes of Coronary Artery Perforation During Percutaneous Coronary Intervention. *Am J Cardiol* 2009;104:1674-7.
8. Ramsdale DR, Mushahwar SS, Morris JL. Repair of coronary artery perforation after rotastenting by implantation of the JoS-tent covered stent. *Cathet Cardiovasc Diagn* 1998;45:310-3.
9. Briguori C, Nishida T, Anzuini A, et al. Emergency polytetrafluoroethylene-covered stent implantation to treat coronary ruptures. *Circulation* 2000;102:3028-31.

10. Campbell PG, Hall JA, Harcombe AA, et al. The Jomed Covered Stent Graft for coronary artery aneurysms and acute perforation: a successful device which needs careful deployment and may not reduce restenosis. *J Invasive Cardiol* 2000;12:272-6.
11. Casella G, Werner F, Klauss V, et al. Successful treatment of coronary artery perforation during angioplasty using a new membrane-coated stent. *J Invasive Cardiol* 1999;11:622-6.
12. Von Sohsten R, Kopistansky C, Cohen M, et al. Cardiac tamponade in the "new device" era: evaluation of 6999 consecutive percutaneous coronary interventions. *Am Heart J* 2000;140:279-83.
13. Seferovic P, Ristic A, Imazio M, et al. Management strategies in pericardial emergencies. *Herz* 2006;31:891-900.
14. Tsang TS, Freeman WK, Barnes ME, et al. Rescue echocardiographically guided pericardiocentesis for cardiac perforation complicating catheter-based procedures. The Mayo Clinic Experience. *J Am Coll Cardiol* 1998;32:1345-50.
15. Fejka M, Dixon SR, Safian RD, et al. Diagnosis, management, and clinical outcome of cardiac tamponade complicating percutaneous coronary intervention. *Am J Cardiol* 2002; 90:1183-6.

Abstract

Heart tamponade caused by coronary artery rupture during PCI

Vladan Kovačević¹, Georgios Sianos³, Milan Nedeljković^{1,2}, Arsen Ristić^{1,2}, Vladimir Dedović¹, Branko Beleslin^{1,2}, Siniša Stojković^{1,2}, Miodrag Ostojić^{1,2}

¹Cardiology Clinic, Clinical center of Serbia, Belgrade, Serbia

²University of Belgrade, Medical School, Belgrade, Serbia

³AHEPA University Hospital, Thessaloniki, Greece

Coronary perforation is a rare, but potentially fatal complication of percutaneous coronary intervention with mortality in 7-8 % of cases. Cardiac tamponade after coronary perforation is a result of rapid blood accumulation in pericardial space. It is urgent, life-threatening condition which requires quick diagnosis and pericardiocentesis. In 76 years-old patient, Ellis type III perforation occurred after stent implantation in proximal segment of circumflex branch of left coronary artery. It was treated with intravenous administration of protamine-sulfate, prolonged balloon inflation and implantation of polytetrafluoroethylene stent graft. After echo confirmation of significant pericardial effusion with cardiac tamponade, pericardiocentesis was performed and 350ml of blood was removed from pericardial space. Control coronary angiography showed no signs of contrast extravasation. Pericardiocentesis is a life-saving procedure for patients with cardiac tamponade after coronary perforation.