

## Revijalni članak

**UPOTREBA ULTRAZVUKA U  
KARDIOPULMONALNOJ REANIMACIJI  
(ultrazvuk u KPR)**

Isidora Jovanović<sup>1</sup>, Sanja Ratković<sup>1</sup>,  
Adi Hadžibegović<sup>1</sup>, Tijana Todorčević<sup>1</sup>,  
Snežana Komnenović<sup>2</sup>, Marija Milenković<sup>1,3</sup>

1Centar za anesteziologiju i reanimatologiju, Unverzitetski Klinički centar Srbije, Beograd, Srbija

2Klinika za kardiologiju, Unverzitetski Klinički centar Srbije, Beograd, Srbija

3Medicinski fakultet, Univerzitet u Beogradu, Srbija

Rad je primljen 07.03.2021, revizija je primljena 12.03.2021, rad je prihvaćen 13.03.2021.

## Review article

**ROLE OF ULTRASOUND IN  
CARDIOPULMONARY RESUSCITATION  
(ultrasound CPR)**

Isidora Jovanović<sup>1</sup>, Sanja Ratković<sup>1</sup>,  
Adi Hadžibegović<sup>1</sup>, Tijana Todorčević<sup>1</sup>,  
Snežana Komnenović<sup>2</sup>, Marija Milenković<sup>1,3</sup>

1Center for Anesthesiology and Resuscitation, University Clinical Center of Serbia, Belgrade

2Clinic of Cardiology, University Clinical Center of Serbia, Belgrade

3Faculty of Medicine, University of Belgrade

Submitted March 7, 2021, Revision received March 12, 2021, Accepted March 13, 2021.

**Sažetak**

*Pokazan je prognostički značaj pravovremenog prepoznavanja i zbrinjavanja reverzibilnih uzroka srčanog zastoja na konačan ishod primenjenih mera kardiopulmonalne reanimacije (KPR), u smislu uspostavljanja spontane cirkulacije (Return Of Spontaneous Circulation, ROSC), kao i otpuštanja iz bolnice i neurološkog nalaza nakon primenjenih mera KPR-a. Ultrazvuk se koristi podjednako u svim fazama reanimacije, pre nastanka srčanog zastoja, tokom same kardiopulmonalne reanimacije, kao i neposredno nakon uspostavljanja srčanog ritma. Prednosti primene ultrazvuka podrazumevaju neinvazivnost, jednostavnu upotrebu, kratko vreme trajanja pregleda, kao i mogućnost ponavljanja pregleda. Na osnovu navedenih činjenica, formirani su različiti protokoli koji uključuju upotrebu ultrazvuka u reanimaciji. Protokoli koji se najviše koriste tokom KPR-a su The Focussed Echocardiography Examination in Life support (FEEL) i Focused Echocardiographic Evaluation in Resuscitation (FEER).*

**Ključne reči:** ultrazvuk; KPR; point of care ultrasound

**Summary**

*Ultrasound has predictive value of identification and management of reversible causes of cardiac arrest on the outcome after applied CPR, in terms of ROSC (return of spontaneous circulation) and the hospital discharge and neurological findings after applied CPR measures. Ultrasound is used in all phases of resuscitation including period before cardiac arrest, during cardiopulmonary resuscitation (CPR), and in the period after that. Ultrasound use during CPR offers numerous advantages including non-invasiveness, easiness, the short time for examination and a safe possibility for a repeat test whenever it is needed. Focussed Echocardiography Examination in Life support (FEEL) and Focused Echocardiographic Evaluation in Resuscitation (FEER) protocols are mostly used when we talk about heart examination in cardiopulmonary resuscitation.*

**Keywords:** ultrasound; CPR; point of care ultrasound

**Uvod**

Primena ultrazvuka u medicinske svrhe započela je 1942. godine, kada je neurolog Teodor Dusik pokušao da detektuje tumor mozga ultrazvučnim talasima, a 1953. godine fizičar Inge Ed-

ler i inženjer Helmut Herc su izveli prvi uspešan ehokardiogram, koristeći eho test kontrolni aparat u Simensovim laboratorijama<sup>1</sup>. Pulsirajuća dopler ultrazvučna tehnologija je otkrivena 1966. godine, a tokom sedamdesetih godina prošlog veka nalazi primenu u svakodnevnoj kliničkoj praksi<sup>1</sup>. Pionir-

**Autor za korespondenciju:** Sanja Ratković, Centar za anesteziologiju i reanimatologiju, Urgentni centar, Unverzitetski Klinički centar Srbije, Pasterova 2, 11000 Beograd, Telefon: +381 64 5244805, E-mail: sanjartk@yahoo.com

**Corresponding author:** Sanja Ratković, Center for Anesthesiology and Resuscitation, Emergency Center, University Clinical Center Serbia Pasterova 2, 11000 Belgrade, Telephone: +381 64 5244805, E-mail: sanjartk@yahoo.com

ska primena ultrazvuka u jedinici intenzivnog lečenja započeta je 1989. godine od strane profesora Daniela Lihtenštajna<sup>2</sup>.

Upotreba ultrazvuka u urgentnoj medicini, kao i pri zbrinjavanju kritično obolelih pacijenata, danas je sve više rasprostranjena. Poseban je izazov primena ultrazvuka u kardiopulmonalnoj reanimaciji (KPR). Aktuelne preporuke evropskih i internacionalnih resuscitacionih komiteta su jasne i podrazumevaju integrisanje ultrazvuka u KPR, pod uslovom da ultrazvučni pregled ne ometa KPR<sup>3,4</sup>.

### **Upotreba ultrazvuka u kardiopulmonalno cerebralnoj reanimaciji**

Ultrazvuk se primenjuje u svim fazama reanimacije, pre nego što dođe do srčanog zastoja, tokom same kardiopulmonalne reanimacije, kao i u postreanimacionom periodu<sup>3</sup>. Osim primene u svrhe KPR-a, ultrazvuk može da se primeni i kod pacijenata bez svesti, sa bolom u grudima i/ili sumnjom na akutni koronarni sindrom (AKS), kod hipotenzivnih, dispnoičnih pacijenata sa cijanozom, politraumatizovanih, kao i kod jatrogenih komplikacija. U toku KPR-a, ultrazvukom može da se potvrdi električna aktivnost bez pulsa (*pulseless electric activity, PEA*) ili asistolija, sumnja na tamponadu srca, efektivnost kompresija i povratka spontane cirkulacije (*return of spontaneous circulation, ROSC*)<sup>3</sup>.

Postreanimaciona upotreba ultrazvuka je korisna kod hipotenzivnih pacijenata, da bi se utvrdio stepen hipovolemije i procenila potreba za ordiniranjem vazopresora. Takođe, uz pomoć ultrazvuka mogu da se izvedu intervencije kao što su perikardiocenteza i pleuralna punkcija. Prednosti primene ultrazvuka podrazumevaju neinvazivnost, jednostavnost upotrebe, kratko vreme trajanja pregleda i mogućnost ponavljanja pregleda bez rizika po pacijenta. Dostupni su protokoli koji uključuju upotrebu ultrazvuka u reanimaciji i primenjuju se kod respiratorne insuficijencije i za procenu pacijenata u šoknom stanju. Svaki od ovih protokola je ciljani (*point of care focused ultrasound* ili *goal directed ultrasound*) i kombinuje mnoge elemente ultrazvučnog pregleda, sa razlikom u redosledu prioriteta prilikom samog pregleda. Cilj upotrebe ultrazvuka u urgentnoj

medicini je pravovremeno prepoznavanje i otklanjanje reverzibilnih uzroka srčanog zastoja, kao što su tenzioni pneumotoraks, tamponada, plućna tromboembolija i hipovolemija, što značajno utiče i poboljšava sam ishod KPR-a<sup>3,4</sup>.

Smatra se da osnovni nivo ultrazvučnog pregleda spada u proširene mere reanimacije (*advanced life support, ALS*) i podrazumeva standardnu transtorakalnu ehosonografiju, prepoznavanje navedenih reverzibilnih uzroka srčanog zastoja, razlikovanje normalnog nalaza od patološkog, prepoznavanje uobičajenih anomalija i prepoznavanje potrebe za drugim, odnosno specijalističkim mišljenjem, te da je adekvatan za kliničku praksu. Neki od važnih ultrazvučnih protokola koji se koriste u reanimaciji kod kritično obolelih, kao i kod traumatizovanih pacijenata su: *ACES, BEAT, BLE-EP, Boyd echo, EGLS FAST, Extended FAST, FATE, FEEL Resuscitation, FEER, RUSH, CAUSE, PEA, SESAME*. Protokoli *FEEL* i *FEER* se najviše koriste kad se govori o pregledu srca u okviru kardiopulmonalne reanimacije. *FEEL* ima mnemoničko značenje: F – *focused*, E – *echocardiographic*, E – *evaluation in*, L – *life support*, dok je mnemoničko značenje *FEER*-a, F – *focused*, E – *echocardiographic*, E – *evaluation in* R – *resuscitation*.

### **FEEL protokol**

*PEA* je jedno od najčešćih stanja u KPR. Prava *PEA* se definiše kao kliničko odsustvo udarnog volumena, odnosno odsustvo mehaničke kontrakcije, uprkos postojanju električne aktivnosti. *PEA* je uglavnom loš prognostički znak. Nasuprot tome, *PEA* sa postojećim udarnim volumenom se naziva pseudo *PEA* i zahteva agresivan tretman, upravo zbog boljeg ishoda.

*FEER* predstavlja protokol za utvrđivanje postojanja *PEA*. Protokol se sastoji od 10 osnovnih koraka, a sprovodi se istovremeno sa fazama KPR i na taj način skraćuje trajanje intervala bez cirkulacije, kao i neželjene prekide sprovođenja reanimacionih mera<sup>5</sup>.

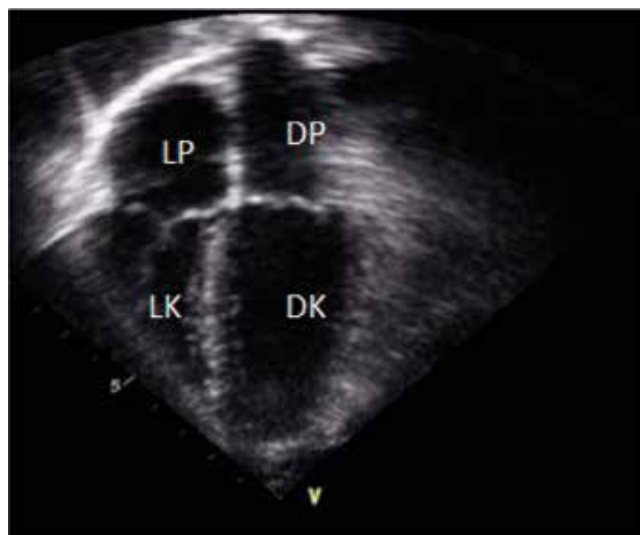
U prvoj fazi, pošto je KPR već započeta, u reanimacioni tim se uključuje lekar koji će izvesti ultrazvučni pregled. Pacijent se priprema za pregled, spremaju se ultrazvučni aparat, sonda i gel, lekar se prilagođava položaju pacijenta koji leži na leđima, s obzirom na to da se rutinski ehokardiografski

pregled izvodi sa pristupom parasternalno, apikalno i subkostalno dok pacijent leži na levom boku. U drugoj fazi, jedan od članova reanimacionog tima je određen da u pauzama kompresije palpira karotidni puls u trajanju od 10 sekundi. U ovoj fazi, lekar koji obavlja ultrazvučni pregled se još za vreme kompresija orijentiše u odnosu na ksifoidni nastavak sternuma i prislanja sondu u poprečnom položaju, nakon poslednje kompresije u ciklusu, 2 cm subksifoidno (subkostalni četvorošupljinski presek – *subcostal four chamber, S4CH*). Očekivano je da se vizuelizuju sve četiri komore ovim pristupom. Ultrazvučni pregled ne sme da traje više od 5 sekundi.

Posebna pažnja treba da se obrati na produžene periode bez cirkulacije, *no-flow intervals (NFIs)*, koji se smatraju osnovnim ograničavajućim faktorom za primenu *FEER* protokola u okviru KPR-a<sup>3</sup>. U trećoj fazi se nastavlja sa KPR-om i procenom rezultata. Ultrazvučni pregled se ne ponavlja dok se ponovo ne počne sa kompresijom i ventilacijom. Proces se ponavlja u još najmanje pet ciklusa. Četvrta faza je faza konačne procene stanja i donošenja odluke da li i kad ponoviti *FEER*.

Lekar koji sprovodi ultrazvučni pregled mora da bude upoznat sa indikacijama i diferencijalnim dijagnozama. Osnovni pristup je subksifoidni. Razlika između *PEA* i pseudo *PEA* koja se traži je pokretljivost slobodnog zida leve komore, koja kod *PEA* ne postoji, dok kod pseudo *PEA* postoji rezidualna pokretljivost<sup>6</sup> (Slika 1). Pokretljivost slobodnog zida leve komore ne postoji ni kod asistolije (*cardiac standstill*). Pokretljivost valvularnog aparata nije dovoljno senzitivna da bi potvrdila asistoliju u pauzama kompresija grudnog koša, jer može da dođe do pojave pasivnog protoka krvi usled cikličnih promena intratorakalnog pritiska.

Breikreutz i saradnici su sproveli prospektivnu studiju, 2010. godine, na 230 pacijenata, od kojih je 204 podvrgnuto *FEEL* protokolu u toku srčanog zastoja i u šoknom stanju<sup>10</sup>. Smatra se da je dijagnostički kvalitet postignut kod 96% slučajeva. Od toga, kod 35% njih je EKG-om registrovana asistolija, a kod 58% je EKG-om registrovana *PEA*<sup>10</sup>. U obe grupe ovih pacijenata, ehokardiografski je prepoznata koordinisana pokretljivost srčanog mišića, koja je povezana sa povećanom stopom preživljavanja<sup>10</sup>. Takođe, smatra se da je ova činjenica izmenila dalji tok lečenja kod 78% pacijenata<sup>10</sup>.

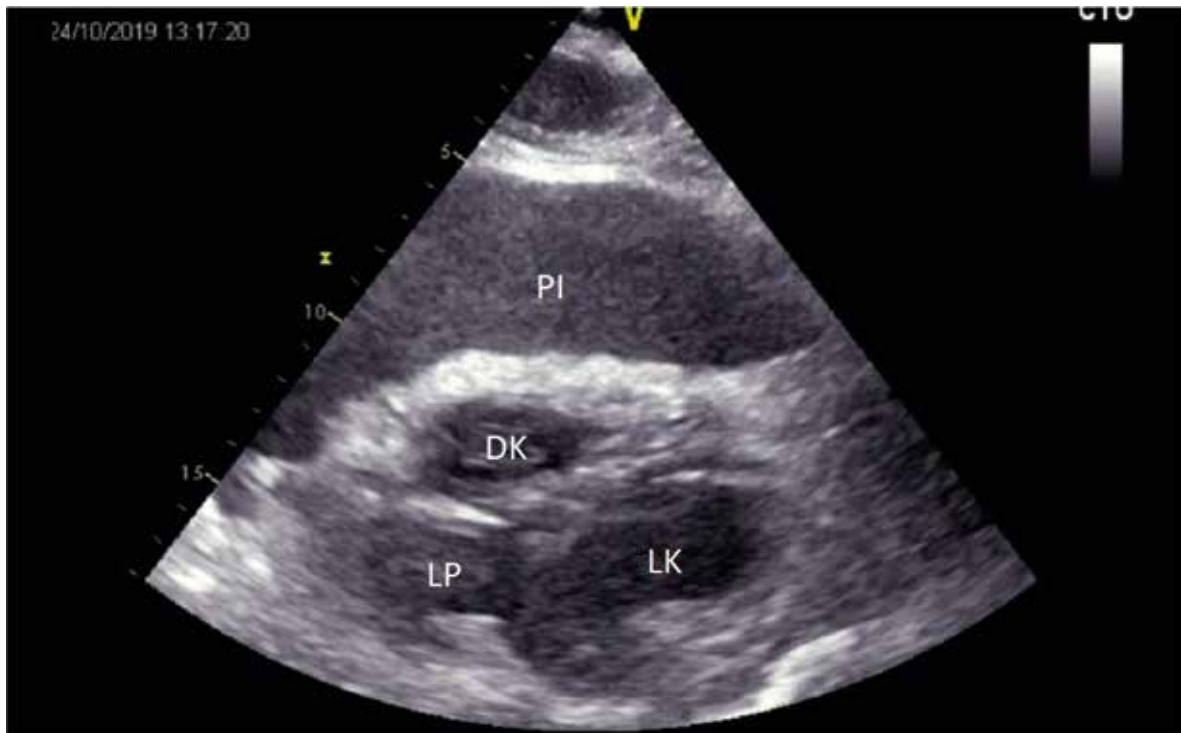


**Slika 1.** Ultrazvučni prikaz kod postojanja *PEA* (pulseless electric activity) – odusustvo mehaničke kontrakcije. LP – leva pretkomora; DP – desna pretkomora; LK – leva komora; DK – desna komora.

### **Reverzibilni uzroci srčanog zastoja i njihova ultrazvučna detekcija**

Nakon postavljene diferencijalne dijagnoze između *PEA* i pseudo *PEA*, može se pristupiti identifikaciji reverzibilnih uzroka srčanog zastoja. Reverzibilni uzroci srčanog zastoja su prikazani u Tabeli 1. Tamponada miokarda je stanje koje vitalno ugrožava pacijenta zbog povišenog pritiska u perikardu, usled nakupljene slobodne tečnosti u perikardu. Ultrazvučni pregled srca je metoda izbora u postavljanju dijagnoze efuzije perikarda i tamponade. Inicijalno je najčešći nalaz raslojavanje listova perikarda. Male efuzije se vide kao tanka hipoehogena traka unutar perikarda, dok velike efuzije obuhvataju celu cirkumferenciju miokrada. Sveža krv se prikazuje hipo ili anehogeno, dok su koagulumi ili eksudati hiperehogeniji.

Perikardni izliv može da se pomeša sa pleuralnim izlivom, pa ih je važno razlikovati. Pri parasternalnom pristupu dugom osovinom (*parasternal long axis, PLAX*), potrebna je pažljiva procena tečnosti u odnosu na descendentnu aortu. Perikardni izliv će biti anteriorno u odnosu na sam perikard i descendentnu aortu, dok će pleuralni izliv biti posteriorno u odnosu na perikard i descendentnu aortu<sup>11,12</sup>. Ako je identifikovan perikardni izliv, sledeći korak je procena da li postoje znakovi tamponade (Slika 2). Kako povišen pritisak u perikardu



**Slika 2.** Ultrazvučni prikaz kod postojanja tamponade srca. LP – leva pretkomora; PI – perikardni izliv; LK – leva komora; DK – desna komora

**Tabela 1.** Reverzibilni uzroci srčanog zastoja – *5H / 5T*

- |                                   |
|-----------------------------------|
| ● Hipoksemija                     |
| ● Hipovolemija                    |
| ● Hipo-/hiperkalemija/metabolički |
| ● Hipotermija                     |
| ● H + jon                         |
| □ Koronarna Tromboza              |
| □ Pulmonalna Tromboza             |
| □ Tamponada srca                  |
| □ Toksini                         |
| □ Tenzioni pnemotoraks            |

sprečava kompletnu relaksaciju i punjenje u dijasstoli, postoji snižen pritisak u desnom srcu, te se prati kretanje desne pretkomore i komore tokom dijasstolnog punjenja, gde se može videti ugibanje zida desne pretkomore i komore, kolaps desne pretkomore u sistoli, paradoksalni pokreti interventrikularnog septuma i kompletni kolaps desne komore u dijasstoli<sup>13,14,15,16</sup>.

Tamponada takođe može da se potvrdi pregledom donje šuplje vene, koja je uvećana, pletorična i ukazuje na opstruktivni šok. Hipovolemija je jedan od najčešćih uzorka srčanog zastoja tipa *PEA*.

Ultrazvučni znaci hipovolemije su mnogobrojni (Tabela 2). Jedna od osnovnih tehnika za procenu volumena je procena donje šuplje vene (DŠV), pomoću koje se takođe procenjuje i centralni venski pritisak (CVP). Da bi se vizuelizovala DŠV, sonda se postavlja u standardni subksifoidni položaj, poprečno. Na taj način se DŠV određuje u odnosu na desnu komoru i desnu pretkomoru. Potom se sonda okreće longitudinalno, sa markerom okrenutim put kaudalno, da bi vizuelizovali mesto ulaska DŠV u desnu pretkomoru. DŠV treba da se prati nadole, kako prolazi kroz jetru, a posebno ušće 3 hepaticne vene u DŠV. Njen dijametar se određuje tik ispod tog nivoa, otprilike 2 cm od ušća DŠV u desnu pretkomoru. Sa disajnim pokretima pacijenta, a usled negativnog pritiska u grudnom košu, DŠV kolabira u inspirijumu. Odnos dijametra DŠV i koliko kolabira u inspirijumu se određuje posebnom metodom – sonospirometrijom, i na taj način se pouzdano procenjuje CVP<sup>17,18,19</sup>. Ukoliko je dijametar DŠV manji od 2,1 cm, a kolabira više od 50% sa jednim udahom, to se smatra normalnim CVP-om od 3 mmHg (od 0–5 mmHg). Ova pojava se najbolje vidi u hipovolemičkom i opstruktivnom šoku. DŠV veća od 2,1 cm, koja kolabira manje od 50% sa jednim udahom, sugeriše CVP

**Tabela 2.** Ehokardiografski znaci hipovolemije

Parametar	Statički/dinamički	Znaci hipovolemije	Prepreke u proceni
<b>Veličina i funkcija LK</b>	Dinamički	Mala, hiperkinetična sa end sistolnom obliteracijom kavuma	Moguća inotropna potpora, valvularna regurgitacija, hipertrofija LK
<b>LK end dijastolna površina</b>	Statički	5,5 cm <sup>2</sup> /m <sup>2</sup> površine tela	Kao i prethodno
<b>Veličina i inspiratorni kolaps DŠV</b>	Dinamički	> 10mm kolaps u inspirijumu	Pacijent koji spontano diše, sa ritmičnom srčanom radnjom (sinus ritam samo)
<b>Veličina i ekspiratorni kolaps disajnih puteva</b>	Dinamički	Promenljivo	Intubiran i mehanički ventiliran pacijent, sa ritmičnom srčanom radnjom (sinus ritam samo)

LK – leva komora; DŠV – donja šuplja vena

od 15 mmHg (od 10–20 mmHg) i ovakav nalaz se najčešće viđa u stanjima kardiogenog i opstruktivnog šoka. U situacijama gde se dijametar ne menja u ovoj meri, a DŠV nije veća od gore navedenih vrednosti, smatra se da je vrednost CVP-a oko 8 mmHg (od 5–10 mmHg)<sup>20–23</sup>. Bitno je da će kod intubiranog pacijenta, uz mehaničku ventilatornu potporu, dinamika promene DŠV biti obrnuta.

Iako se pregledom DŠV mnogo saznaje, današnje preporuke su ipak da se prvo proceni funkcija miokarda, te da se potom izvršeni pregled DŠV tumači u skladu sa tim. Takođe, preporučeno je da se DŠV pregleda i u poprečnom i u longitudinalnom položaju sonde. Preporučeno je da se ponovi

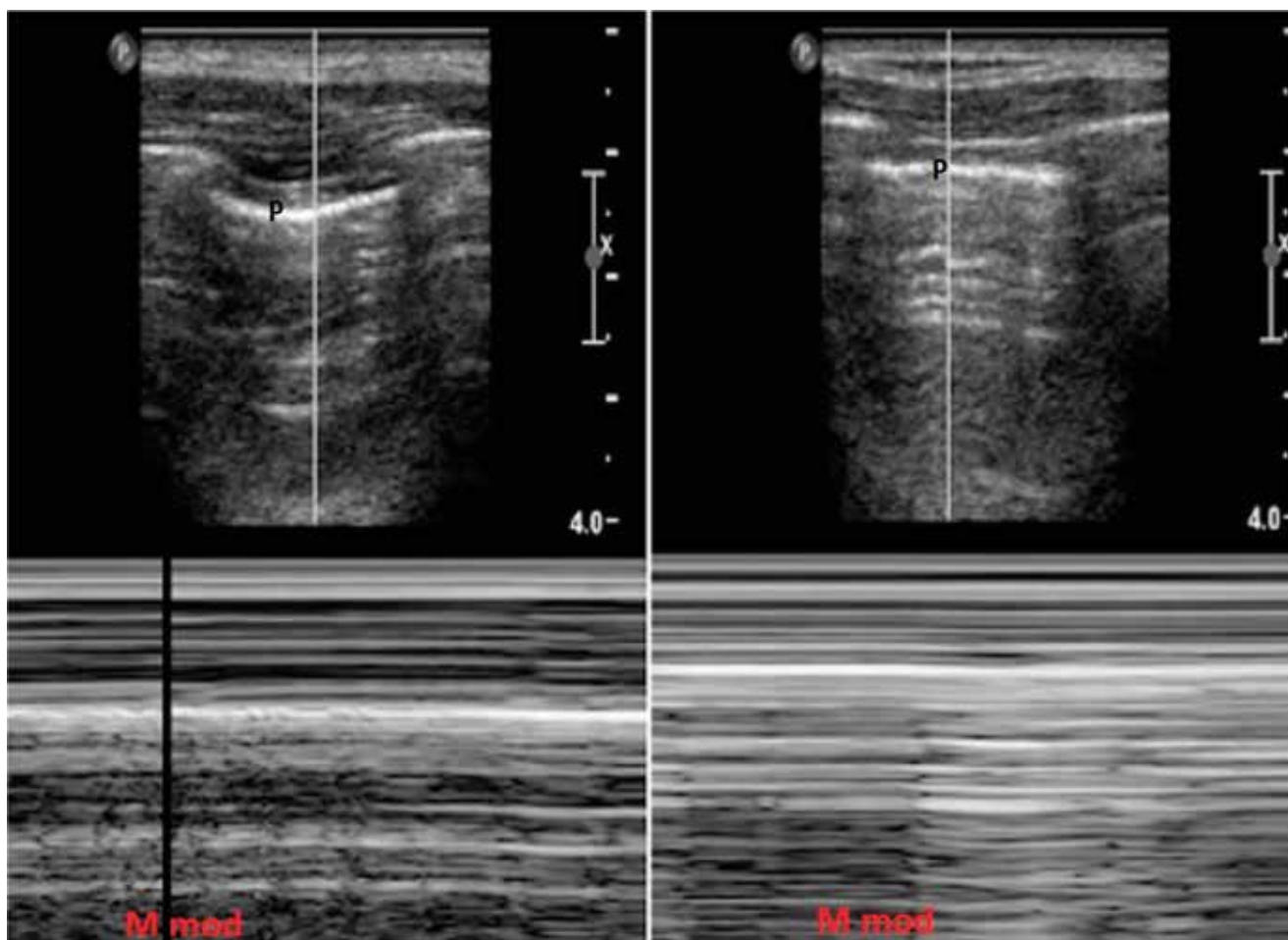
pregled u sklopu izvođenja, tzv. *fluid challenge*, i na taj način se proceni odgovor na volume, kao i potreba za korekcijom terapije, u smislu ordiniranja još tečnosti ili eventualne vazopresorne potpore (Tabela 3)<sup>20,24</sup>. Ukoliko gasovi ispunjavaju želuđac ili creva, onemogućavaju pregled DŠV, može se pregledati vena *jugularis interna*, sa glavom pacijenta eleviranom do 30 stepeni. U proceni hipovolemije pri pregledu jugularnih vena, procenjuje se relativna ispunjenost vena, visina stuba u krvnom sudu, kao i promena sa respiratornom dinamikom<sup>25,26</sup>. Optimalno je da se pregledaju obe jugularne vene. Mali dijametar vene, sa malim stubom u vratu tokom inspirijuma, ukazuje na nizak CVP.

**Tabela 3.** Ehokardiografski znaci procene odgovora na volumen

Parametar	Statički/dinamički	Postoji odgovor na volume	Prepreke u proceni
<b>Indeks kolabiranja GŠV</b>	Dinamički	> 36%	Mehanički ventiliran pacijent Sinus ritam
<b>Indeks distenzije DŠV</b>	Dinamički	> 18%	Mehanički ventiliran pacijent Sinus ritam
<b>Ejekciona frakcija LK</b>	Dinamički	V max varijacija izlaznog trakta LK > 12%	Mehanički ventiliran pacijent
		Varijacija Vti izlaznog trakta > 18%	Sinus ritam

GŠV – gornja šuplja vena; DŠV – donja šuplja vena; LK – leva komora



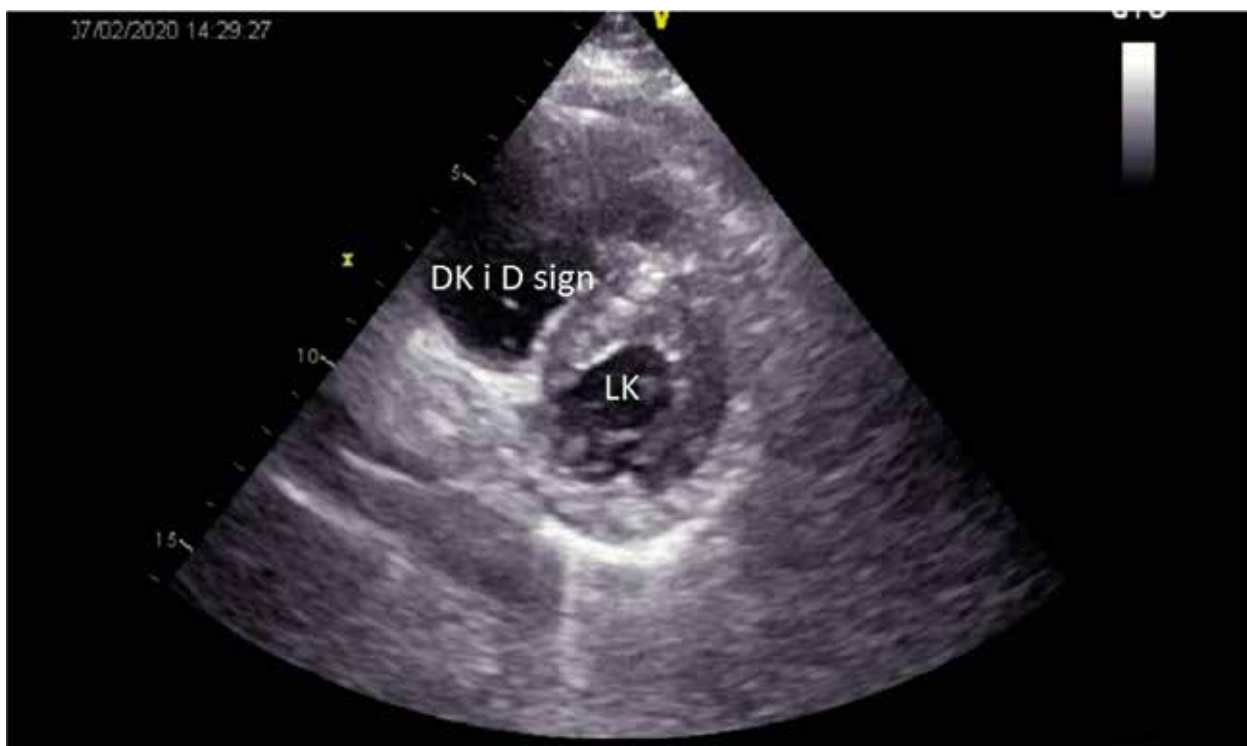


**Slika 3.** M mod normalnog plućnog parenhima (sa kretanjem pluća i znakom morske obale) – leva slika; naspram pneumotoraksa (bez kretanja pluća i znakom stratosfere) – desna slika.

Tenzioni pneumotoraks je životno ugrožavajuće stanje koje se dešava prilikom akumulacije vazduha u pleuri pod pozitivnim pritiskom. Zarobljeni vazduh komprimuje plućni parenhim, pomera medijastinalne strukture i kompromituje venski povraćaj krvi u srce. Kad se pravovremeno postavi dijagnoza, stanje se rešava brzo i lako, pleuralnom punkcijom ili drenažom, što spašava život pacijenta. Za ovaj pregled, pacijent leži na leđima. Koristi se visoko frekventna linearna sonda, koja se postavlja na najistureniji deo grudnog koša da bi odredili pleuralnu liniju. Pleuralna linija predstavlja blisko postavljene listove visceralne i parijetalne pleure. U normalnim plućima, visceralna i parijetalna pleura klize, kreću se jedna preko druge, što se može videti kao pleuralna linija koja sija kako pacijent diše (*pulmo sliding*). Znak poznat kao „rep komete”, vertikalne hiperehogene linije, takozvane B linije, mogu se videti upravo u odnosu na pleuralnu liniju. Negativna prediktivna vrednost B linija se kreće od 98–100%, tako da

ukoliko se vizuelizuje samo jedna B linija, možemo da isključimo tenzioni pneumotoraks<sup>27</sup>.

U slučaju da postoji pneumotoraks, vazduh između listova visceralne i parijetalne pleure onemogućava ultrazvučnom talasu da detektuje normalno kretanje pluća i znak „repa komete”. Pleuralna linija se tada sastoji samo od parijetalne pleure, koja se vidi kao jedna fiksna hiperehogena linija koja miruje, tj. ne postoji *pulmo sliding* znak. Usled nestabilnog grudnog koša i njegove patološke pokretljivosti, može se videti da se ta linija pomera anteriorno-posteriorno, ali ne postoji karakteristično horizontalno kretanje pleure. Prisustvo ili odsustvo klizanja pluća se može prikazati i M modom. Deo zida grudnog koša koji je najbliži sondi i anteriorno u odnosu na pleuralnu liniju prikazuje se kao horizontalne linije, dok posteriorno imamo listove pleure koja se pri normalnom kretanju prikazuje kao neravna, granulirana površina, praveći tipičan znak „morske obale” ili *seashore sign*. Kad postoji pneumotoraks, M modom će se prikazati



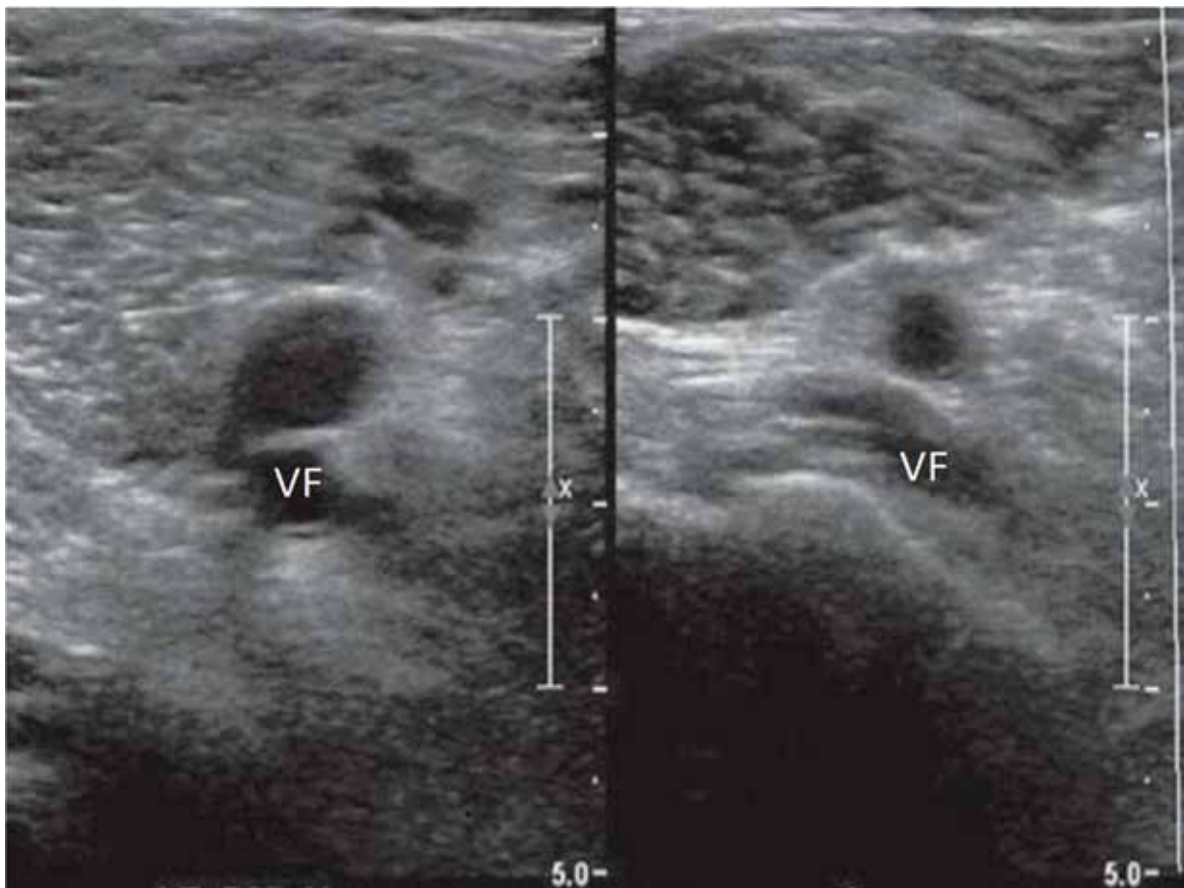
**Slika 4.** Plućna tromboembolija sa uvećanom desnom komorom, zaravnjenim interventrikularnim septumom i izmenjenim oblikom leve komore (D znak). LK – leva komora; DK – desna komora.

samo ponavljajuće horizontalne linije, s obzirom na to da nema klizanja, i to se zove „znak stratosfere” ili *barcode sign* (Slika 4)<sup>27,28,29</sup>.

Plućna tromboembolija (PTE) jedan je od najčešćih uzroka srčanog zastoja i u hospitalnim i u prehospitalnim uslovima. Sa okluzijom jedne ili više grana plućnih arterija trombnim masama iz dubokih vena donjih ekstremiteta i/ili male karlice, dolazi do ozbiljnih hemodinamskih poremećaja, kao što su hipotenzija sa tahikardijom, šokno stanje, popuštanja desnog srca, cijanoze, nabreklih vena vrata<sup>30</sup>. Kad sumnjamo na PTE, potrebno je obratiti pažnju pre svega na desno srce, koje je najviše pogođeno, i gde se mogu videti direktni znaci PTE, kao što je trombna masa u desnoj komori i indirektni znaci koji su još važniji za pravovremeno prepoznavanje i lečenje PTE. Porast pritiska u okludiranom plućnom vaskularnom koritu će dovesti do akutne dilatacije desne komore, povišenog pritiska u desnoj komori, ispravljanja interventrikularnog septuma i trikuspidalne regurgitacije. Primenuje se apikalna projekcija (apikalni četvoroušpljinski presek – *apical four chamber, A4CH*). Ako se pri tom pregledu ustanovi da je odnos veličina desne komore i leve komore, na kraju dijastole, viši od 1, to je znak da je desna komora zaista dilatirana. Normalan odnos veličina između leve i desne komore se aproksimativno smatra 1:0,6.

Može se reći da je desna komora akutno dilatirana ukoliko su njene dimenzije od 27–30 mm. Negativna prediktivna vrednost dilatacije desne komore je velika, smatra se da ukoliko desna komora nije značajno veća od leve komore, može se isključiti PTE sa velikom sigurnošću. Desna komora pored dilatacije često ima i hipokonetičan slobodan zid, a sa očuvanom kontraktilnošću vrha, gde je odnos veličina desne i leve komore veći od 0,7. Ovaj fenomen se zove Mek Konelov znak<sup>31,32</sup>.

Promene u veličini i kinetici dovode prvo do promena interventrikularnog septuma, njegovog ispravljanja i ugibanja ka levoj komori, paradoksnog kretanja, pa potom i do promene u samom obliku leve komore, koja poprima oblik latiničinog slova D – *D sign* (Slika 5). Ovaj momenat u promeni morfologije leve komore dovodi do smanjenog punjenja leve komore u dijastoli, te izrazite hemodinamske nestabilnosti. Takođe, povećan pritisak u desnoj komori će dovesti do povećanog pritiska u DŠV, te do njene dilatacije i smanjene varijabilnosti u inspirijumu i ekspirijumu<sup>33,34,35</sup>. Ovo se najbolje vidi pri parasternalnom pregledu kratkom osovinom (*parasternal short axis, PSAX*). Još jedan od indirektnih znakova PTE je i trikuspidalna regurgitacija, gde se pre svega prati brzina trikuspidalne regurgitacije, kao i gradijent pritiska.



**Slika 5.** Normalan lumen vena donjih ekstremiteta i njihova nekompletna kompresija usled prisustva tromba. VF – vena femoralis.

Ukoliko su indentifikovani indirektni znaci PTE, pregled se nastavlja u pravcu donjih ekstremiteta, radi procene vena i postojanja duboke venske tromboze. Pregled vena donjih ekstremiteta se, pre svega, zasniva na ispitivanju koliko je moguća njihova kompresija. Normalno, vena u potpunosti kolabira pod običnim pritiskom, npr. ultrazvučnom sondom. Ukoliko postoji tromb u lumenu vene, tipičan nalaz je nekompletna kompresija anteriornih i posteriornih zidova vene prilikom pritiska sondom (Slika 6). Pregledaju se femoralna vena, proksimalni deo femoralne vena i poplitealne vene<sup>36,37</sup>.

### Zaključak

Ultrazvučni pregled (*Point Of Care Ultrasound, POCUS*) obezbeđuje aktuelne patofiziološke podatke koji prate dinamičke promene nastale kao odgovor na medikamentozni tretman. Mogu se dobiti korisne prognostičke informacije kod srčanog popuštanja, kao i kod atrijalne fibrilacije. Međutim, ono što je važno je njeno prognostička

vrednost kod srčanog zastoja, pre svega kod reverzibilnih uzroka srčanog zastoja.

*FEER* pregledom, u okviru ALS algoritma, možemo utvrditi pokretljivost zida leve komore, napraviti razliku između *PEA* i pseudo *PEA*, identifikovati perikardni izliv. Smatra se da se ovaj jednostavan, a tako važan protokol može savladati brzo za svakodnevnu kliničku praksu, uz pomoć portabilnih uređaja.

Ova činjenica, kao i neinvazivnost, mogućnost ponavljanja pregleda, fokusirani ultrazvuk srca (*Focused cardiac ultrasound, FoCUS*) čine sastavnim delom protokola KPR.

### Literatura

1. Newman PG, Rozycki GS. The history of ultrasound. *Surg Clin North Am.* 1998; 78(2):179–95.
2. Filly RA. Ultrasound: the stethoscope of the future, *alas. Radiology.* 1988; 167(2):400.
3. Nolan JP, Hazinski MF, Aicken R, et al. Part I. Executive Summary: 2015 International Consensus on Cardiopulmonary Resuscitation and Emergency Cardiovascular Care Science with Treatment Recommendations. *Resuscitation* 2015; 95:e1–e32.



4. Monsieurs K, Nolan JP, Bossaert LL, et al. European Resuscitation Council Guidelines for Resuscitation 2015 Section 1 Executive Summary. *Resuscitation* 2015; 95:1–80.
5. Breikreutz R, Walcher F, Seeger FH. Focused echocardiographic evaluation in resuscitation management: concept of an advanced life support-confirmed algorithm. *Crit Care Med.* 2007; 35(5Suppl):S150–61.
6. Testa A, Cibinel GA, Portale G, Forte P, Giannuzzi R, Pignataro G, Silveri NG. The proposal of an integrated ultrasonographic approach into the ALS algorithm for cardiac arrest: the PEA protocol. *Eur Rev Med Pharmacol Sci.* 2010; 14(2):77–88.
7. Blanco P and Martinez Buendia C. Point-of-care ultrasound in cardiopulmonary resuscitation: a concise review. *J Ultrasound* 2017; 20(3):193–198.
8. Zafropoulos A, Asress K, Redwood S, Gillon S, Walker D. Critical care echo rounds: echo in cardiac arrest. *Echo Res Pract.* 2014; 1(2):D15–21.
9. Mullie A, Van Hoeyweghen R, Quets A: Influence of time intervals on outcome of CPR: The Cerebral Resuscitation Study Group. *Resuscitation* 1989; 17:S23–S33.
10. Breikreutz R, Price S, Steiger HV, Seeger FH, Ilper H, Ackermann H, et al. Focused echocardiographic evaluation in life support and peri-resuscitation of emergency patients: a prospective trial. *Resuscitation.* 2010; 81(11):1527–1533.
11. Jones AE, Tayal VS, Sullivan DM, et al: Randomized, controlled trial of immediate versus delayed goal-directed ultrasound to identify the cause of nontraumatic hypotension in emergency department patients. *Crit Care Med* 2004; 32:1703–1708.
12. Soar J, Deakin CD, Nolan JP, et al: European Resuscitation Council guidelines for resuscitation 2005: Section 7. Cardiac arrest in special circumstances. *Resuscitation* 2005; 67(Suppl 1):S135–S170.
13. Tayal VS, Kline JA: Emergency echocardiography to detect pericardial effusion in patients in PEA and near-PEA states. *Resuscitation* 2003; 59:315–318.
14. Spodick D.H: Acute cardiac tamponade. *The New England Journal of Medicine* 2003; 349(Suppl 7):684–690.
15. Shabetai R: Pericardial effusion: hemodynamic spectrum. *Heart* 2004; 90:255–256.
16. Blaivas M: Incidence of pericardial effusion in patients presenting to the emergency department with unexplained dyspnea. *Academic Emergency Medicine* 2001; 8:1143–1146.
17. Jones AE, Aborn LS, Kline JA: Severity of emergency department hypotension predicts adverse hospital outcome. *Shock* 2004; 22:410–414.
18. Randazzo M.R, Snoey E.R, Levitt M.A, Binder K: Accuracy of emergency physician assessment of left ventricular ejection fraction and central venous pressure using echocardiography. *Academic Emergency Medicine* 2003; 10(9):973–977.
19. Jardin F, Vieillard-Baron A: Ultrasonographic examination of venae cavae. *Intensive Care Medicine* 2006; 32(2):203–206.
20. Nagdev A.D, Merchant R.C, Tirado-Gonzalez A, Sison C.A and Murphy M.C: Emergency department bedside ultrasonographic measurement of the caval index for noninvasive determination of low central venous pressure. *Annals of Emergency Medicine* 2010; 55(3):290–295.
21. Wallace D.J, Allison M, Stone M.B: Inferior vena cava percentage collapse during respiration is affected by the sampling location: an ultrasound study in healthy volunteers. *Academic Emergency Medicine* 2010; 17(1):96–99.
22. Barbier C, Loubieres Y, Schmit C et al.: Respiratory changes in inferior vena cava diameter are helpful in predicting fluid responsiveness in ventilated septic patients. *Intensive Care Medicine* 2004; 30(9):1740–1746.
23. Lyon M, Blaivas M, Brannam L: Sonographic measurement of the inferior vena cava as a marker of blood loss. *American Journal of Emergency Medicine* 2005; 23:45–50.
24. Marik P.A: Techniques for assessment of intravascular volume in critically ill patients. *Journal of Intensive Care Medicine* 2009; 24(5):329–337.
25. Jang T, Aubin C, Naunheim R, Char D: Ultrasonography of the internal jugular vein in patients with dyspnea without jugular venous distention on physical examination. *Annals of Emergency Medicine* 2004; 44(2):160–168.
26. Jang T, Aubin C, Naunheim et al: Jugular venous distention on ultrasound: sensitivity and specificity for heart failure in patients with dyspnea. *Annals of Emergency Medicine* 2011; 29:1198–1202.
27. Lichtenstein DA and Menu Y: A bedside ultrasound sign rulling out pneumothorax in the critically ill: lung sliding. *Chest* 1995; 108(5):1345–1348.
28. Lichtenstein D, Meziere G, Biderman P, Gepner A: The comet-tail artifact: an ultrasound sign rulling out pneumothorax. *Intensive Care Medicine* 2000; 26(10):1434–1440.
29. Lichtenstein D, Meziere G, Lascols N, et al: Ultrasound diagnosis of occult pneumothorax. *Critical Care Medicine* 2005; 33:1231–1238.
30. Vieillard-Baron A, Page B, Augarde R, et al: Acute cor pulmonale in massive pulmonary embolism: Incidence, echocardiographic pattern, clinical implications and recovery rate. *Intensive Care Medicine* 2001; 27:1481–1486.
31. Grifoni S, Olivotto I, Cecchini et al: Utility of an integrated clinical, echocardiographic, and venous ultrasonographic approach for triage of patients with suspected pulmonary embolism. *American Journal of Cardiology* 1998; 82(10):1230–1235.
32. Mookadam F, Jiamsripong P, Goel R, Warsame TA, Emani UR, Khandheria BK: Critical appraisal on the utility of echocardiography in the management of acute pulmonary embolism. *Cardiology in Review* 2010; 18:29–37.
33. Jardin F, Dubourg O, Gueret P, Delorme G, Bourdarias JP: Quantitative two-dimensional echocardiography in massive pulmonary embolism: emphasis on ventricular interdependence and leftward septal displacement. *Journal of the American College of Cardiology* 1987; 10(6):1201–1206.
34. Jackson RE, Rudoni RR, Hauser AM, et al: Prospective evaluation of two-dimensional transthoracic echocardiography in emergency department patients with suspected pulmonary embolism. *Academic Emergency Medicine* 2000; 7:994–998.
35. Jang T, Docherty C, Aubin C, Polites G: Resident performed compression ultrasonography for the detection of proximal deep vein thrombosis: fast and accurate. *Academic Emergency Medicine* 2004; 11(3):319–322.
36. Blaivas M: Ultrasound in detection of venous thromboembolism. *Critical Care Medicine* 2007; 35(5):S224–S234.