

DOI: 10.5937/halo29-43419
UDC: 616.216.2-006.5

PRIKAZ SLUČAJA

RECIDIVANTNA EPISTAKSA KAO POSLEDICA MASIVNOG INVERTNOG PAPILOMA SINONAZALNE REGIJE

Tadić T. & Jovanović A. & Valjarević S., Jovanović M.
Recidivantna epistaksa kao posledica masivnog invertnog papiloma sinonazalne regije
Halo 194. 2023; 29(1):16-21.

*Teodora Tadić¹, Anđelina Jovanović¹,
Svetlana Valjarević^{1,2}, Milan B. Jovanović^{1,2}*

¹Kliničko-bolnički centar Zemun, Beograd, Srbija

²Medicinski fakultet Univerziteta u Beogradu

Rad primljen: 15.03.2023.

Prihvaćen: 02.06.2023.

Korespondencija:

Teodora Tadić
+381637060183
Vukova 9, 11000 Beograd
Srbija
theo.tadic@gmail.com

SAŽETAK

Uvod: Invertni papilom je najčešći benigni tumor nosno-sinusne regije koga karakteriše lokalni destruktivni rast, sklonost recidiviranju i rizik od maligne alteracije. Nastaje od ćelija epitela nosne i sinusne mukoze. Jedan od kliničkih znakova je epistaksa, koja predstavlja hitno medicinsko stanje. Cilj ovog rada je upoznavanje lekara urgentne medicine sa invertnim papilomom kao mogućim urgentnim stanjem kod određenog broja pacijenata.

Prikaz slučaja: Pacijentkinja starosti 75 godina javila se u hitnu otorinolaringološku ambulantu zbog ponavljajućeg krvarenja iz leve nosnice. Klinički, patohistološki i radiološki ustanovljeno je da se radi o invertnom papilomu, nakon čega je pacijentkinja ubrzo i operativno lečena.

Zaključak: Kod pacijenata sa ponavljanim epistaksama, tačna dijagnoza invertnog papiloma kao uzroka je neophodna radi pravovremenog planiranja adekvatnog operativnog lečenja, kako bi se izbegla rekurentnost, lokalno širenje i maligna alteracija.

Ključne reči: invertni papilom, epistaksa, sinonazalni polipi, endoskopija nosa

Uvod

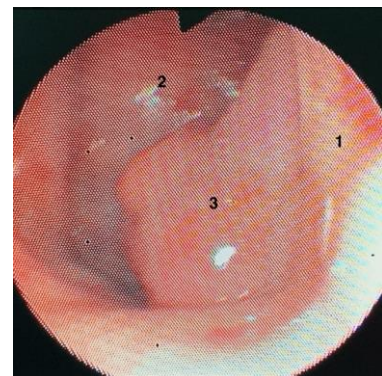
Invertni papilom (IP) je najčešći benigni tumor nosno-sinusne regije koga karakteriše lokalni destruktivni rast, sklonost recidiviranju i rizik od maligne alteracije. Predstavlja neoplazmu porekla epitela nosne i sinusne mukoze, a čini oko 4% svih sinonazalnih tumora [1, 2]. Jedan od kliničkih znakova je i epistaksa [1] koja, ukoliko se ne zaustavi spontano, predstavlja hitno stanje u medicini. Leči se isključivo operativno, i na taj način se sprečavaju rekurentnost, lokalno širenje i maligna alteracija.

Prikaz bolesnika

Pacijentkinja starosti 75 godina, javila se u hitnu otorinolaringološku (ORL) ambulantu zbog ponavljajućeg krvarenja iz leve nozdrve, koje nije moglo sponatno da se zaustavi. Iz razgovora smo saznali da su se povremena krvarenja sa iste strane javljaju unazad tri godine, ali da se pre ovog dolaska nije javljala ORL lekaru. Od tegoba je navela još i zapašenost leve nozdrve i anosmiju. Od hroničnih bolesti pacijentkinja leči hipertenziju, dijabetes tip II i paroksizmalne tahikardije. 2003. godine bila je podvrgnuta neurohirurškoj operaciji aneurizme a. basillaris. Dugogodišnji je pušač. Kliničkim

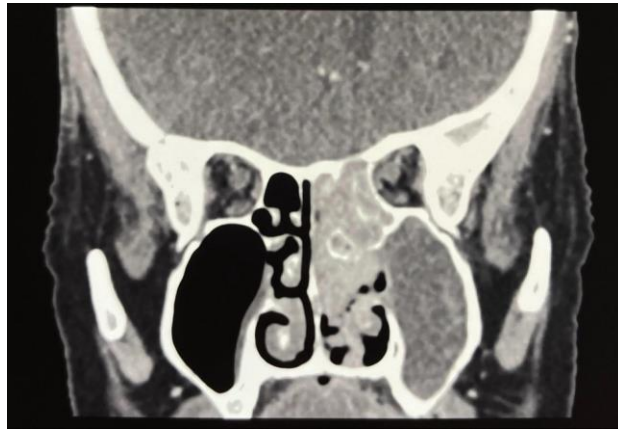ORL pregledom ustanovljeno je postojanje mekotkivne, na dodir krvareće tumorske promene, koja potpuno ispunjava levu polovinu nosne šupljine, te ostale strukture nisu bile vidljive. Klinički nalaz sa desne strane, kao i ostali ORL nalaz, bio je uredan.

U toku hospitalizacije, prvobitno su učinjene fleksibilna endoskopija nosa i biopsija promene. Imajući u vidu potpunu opstrukciju leve polovine nosne šupljine tumorskom masom, endoskopija je izvedena sa desne strane [slika 1].

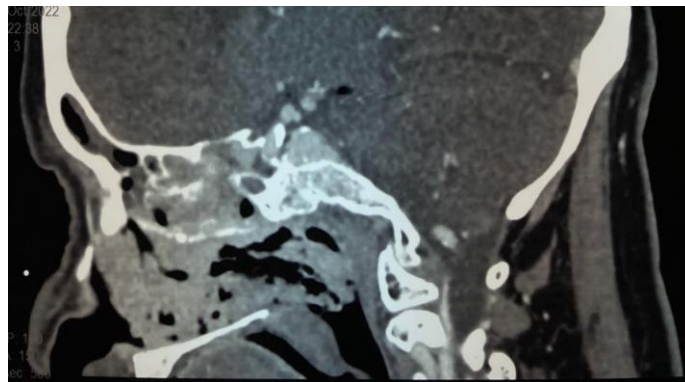


Slika 1 Fleksibilna endoskopija nosa: tumorska masa koja prominira sa leve strane. 1 nosna pregrada; 2 zadnji zid epifarinksa desno; 3 tumorska masa

Tada su uzeta dva uzorka za biopsiju: jedan iz predela levog vestibuluma nosa, a drugi iz regije leve hoane. Rezultat patohistološke analize je pokazao da oba uzorka odgovaraju invertnom papilomu. Nakon biopsije, učinjena je i CT dijagnostika paranazalnih šupljina sa intravenskim kontrastom [slika 2, 3].

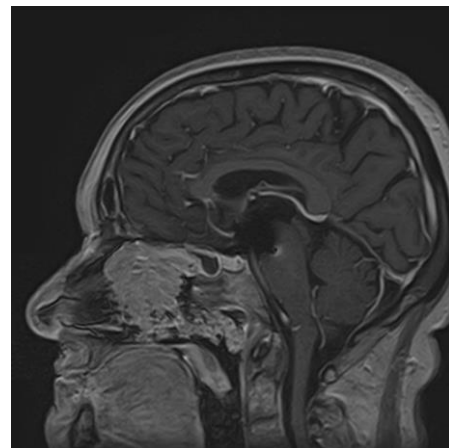


Slika 2 Kompjuterizovana tomografija, koronalni presek: u gotovo celom levom nosnom hodniku, nepravilna polipoidna masa sa intenzivnom postkontrastnom opacifikacijom, koja destruiše sve tri konhe. Postoji i destrukcija većeg dela istmusa levog maksilarnog sinusa sa retencijom sadržaja u levom maksilarnom sinusu i buli etmoidalis. Takođe je i istanjen septum nasi u svom gornjem delu. Sa leve strane, u regiji između sfenoidalnog sinusa i zadnjih etmoidalnih ćelija, destruisan je gornji koštani zid prema bazi lobanje (lateralna ploča)



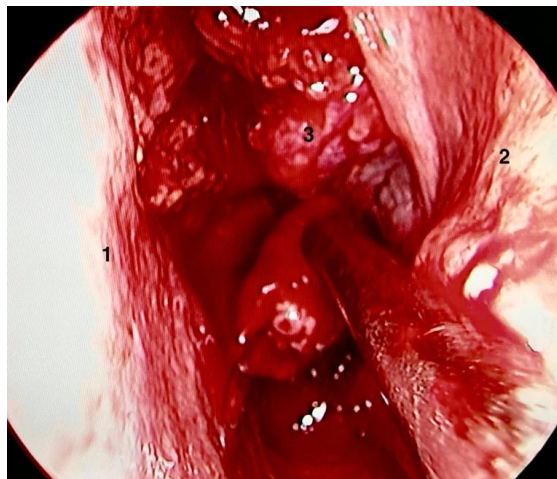
Slika 3 Kompjuterizovana tomografija, sagitalni presek: u gotovo celom levom nosnom hodniku, nepravilna polipoidna masa sa intenzivnom postkontrastnom opacifikacijom, koja destruiše sve tri konhe. Masa ispunjava zadnje etmoidalne ćelije, destruiše prednji zid levog sfenoidalnog sinusa i prodire u prednji deo istog. Sa leve strane, u regiji između sfenoidalnog sinusa i zadnjih etmoidalnih ćelija, destruisan je gornji koštani zid prema bazi lobanje (lateralna ploča)

Zbog opisanog prodora tumorske mase u prednji deo levog sfenoidalnog sinusa, kao i suspektne destrukcije gornjeg koštanog zida prema bazi lobanje, odlučili smo se za dijagnostiku magnetnom rezonancom (MR) radi određivanja granica promene [slika 4] kao i pripreme operativnog zahvata. MR je isključila intrakranijalno širenje. Pored opisa granica promene, navedena je i izrazito zadebljala mukoza levog maksilarnog, levog sfenoidalnog i oba frontalna sinusa, u smislu hroničnih zapaljenskih promena.

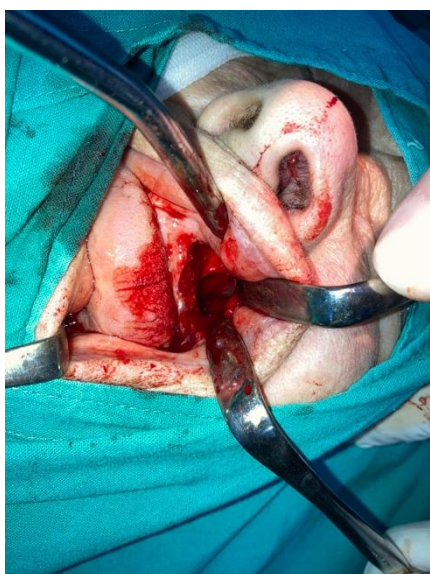

Slika 4 Magnetna rezonanca, sagitalni presek: nepravilna tumorska masa levog nosnog hodnika, dimenzija 47x21x64mm, sa propagacijom posteriorno u nazofarinks i proksimalno ka etmoidalnim ćelijama sa iste strane. Nije opisana intrakranijalna propagacija

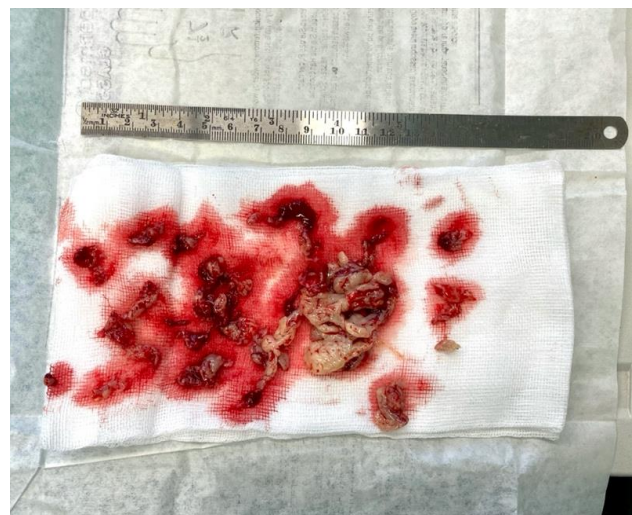Nakon dijagnostike odlučili smo se, zbog opsežnosti promene, na modifikovani endoskopski pristup, tj. funkcionalnu endoskopsku hirurgiju sinusa (FESS) uz Caldwell-Luc trepanaciju levog maksilarnog sinusa. Intraoperativno naišli smo na polipoidno-papilomatozni izraštaj u levoj polovini nosne šupljine [slika 5], kao i u levom maksilarnom sinusu [slika 6]. U istom aktu učinjena je i levostrana etmoidektomija i sfenoidektomija. Na patohistološku analizu smo uputili dva preparata i to sadržaj iz leve polovine nosne šupljine [slika 7] kao i sadržaj levog maksilarnog sinusa. Patohistološki, prvi preparat je odgovarao invertnom papilomu dok je drugi dokazan kao sinonazalni polip.



Slika 5 Intraoperativni nalaz u levom nosnom hodniku. 1 nosna pregrada; 2 lateralni zid levog nosnog hodnika; 3 tumorska masa



Slika 6 Trepanacija levog maksilarnog sinusa po Caldwell Luc-u



Slika 7 Hirurški preparat levog nosnog hodnika poslat na patohistološku analizu

Četiri dana postoperativno pacijentkinja je detamponirana, nakon čega nije prijavljivala bilo kakve tegobe od značaja. Opuštena je iz bolnice šest dana nakon operacije dobrog opšteg stanja i zadovoljavajućeg lokalnog nalaza. Pacijentkinja se redovno kontroluje, a za sada ne postoji klinička sumnja na recidiv bolesti.

Diskusija

Invertni papilom spada u grupu sinonazalnih papiloma, koji se još nazivaju i sinonazalni Schneiderian papilomi jer se razvijaju iz istoimene membrane koja je porekla ektoderma [1]. Etiologija invertnog papiloma je multifaktorijalna, ali i dalje nedovoljno istražena i bez jasnog zaključka. Najčešće se povezuje sa infekcijom humanim papiloma virusom, postojanjem alergija, zloupotrebom alkohola, pušenjem, alergijskim rinitisom,

primarnom hipertenzijom ali i izloženošću nekim štetnim isparenjima kao što su organski rastvarači [1, 4]. Od faktora koji su bitni za nastanak IP, pacijentkinja boluje od hipertenzije koja je kompenzovana lekovima, navodi od ranije inhalatorne alergije i dugogodišnji je pušač. Bila je profesionalno izložena isparenjima u fabrici traktora i motora, gde se vršila i mašinska obrada motora sa unutrašnjim sagorevanjem.

Postoje tri podtipa sinonazalnih papiloma i to su: invertni, egzofitični i onkocitni papilom. Invertni papilom je najčešći od tri i javlja se češće kod muškaraca, uglavnom u pedestim i šestdesetim godinama života [1]. Naša pacijentkinja predstavlja izuzetak po polu, ali ne i po godinama. Neki od kliničkih simptoma i znakova su epistaksa, nazalna opstrukcija, rinoreja, pritisak u predelu lica, anosmija, dizosmija.

Zbog toga može oponašati kliničku sliku polipa inflamatornog porekla [1, 2, 3]. Od pomenutih simptoma, naša pacijentkinja je imala ponavljana krvarenja iz nosa, koja su do dolaska u našu ORL ambulantu uvek spontano prestajala, kao i anosmiju i nazalnu opstrukciju. Ovog puta je krvarenje bilo obilnije i dugotrajnije, što ju je i navelo da se javi u Hitnu službu.

Iako prevashodno benigna neoplazma, u literaturi je opisana mogućnost značajne destrukcije okolnog tkiva i invazije bliskih anatomskih struktura, u toku širenja tumorske mase. Jewett FC i saradnici, kao i Lee JJ i saradnici navode da to može dovesti do koštanih erozija, kao i prodora van paranazalnih struktura: u orbitu, intrakranijalno, pterigopalatinsku kao i infratemporalnu jamu [3, 6]. Promene kod naše pacijentkinje se podudaraju sa opisima drugih autora te se mogu okarakterisati kao opsežne, uzimajući u obzir prodor tumorske mase u sfenoidalni sinus, etmoidalne ćelije kao i maksilarni sinus sa leve strane. Isti autori su i mišljenja da je IP često rekurentnog karaktera (do 30 posto svih opisanih slučajeva), a može i maligno alterisati u skvamocelularni karcinom (u oko 5 do 15% slučajeva). Takođe navode i da se češća rekurentnost i maligna alteracija javljaju kod pušača [3, 5, 6]. U slučaju koji smo opisali, za sada nije došlo do recidiviranja ni maligne alteracije.

Kod sumnje na IP, obavezni su klinički pregled i dobro uzeta anamneza. Pacijenti sa ponavljajućim krvarenjima treba da pobude sumnju na postojanje određenog procesa u nosnim šupljinama. Dijagnostičke metode, kao što su nazalna endoskopija ili kompjuterizovana tomografija, omogućavaju bolju vizualizaciju i određivanje granica tumorske promene. Tako se lakše može odrediti stepen proširenosti tumora i osigurati adekvatna preoperativna priprema [6]. Ponekad CT pregled nije dovoljan, te se u obzir može uzeti i MR. Ovaj vid snimanja je u nekim slučajevima bolji pokazatelj granica tumora, intrakranijalne propagacije kao i maligne alteracije, zbog posebnih karakteristika koje IP na ovakvom snimku ima [2]. U našem slučaju je MR snimak otklonio sumnju na intrakranijalno širenje, koje nije bilo jasno definisano CT snimkom.

Stepen proširenosti invertnog papiloma se određuje uz pomoć Krouse sistema [slika 8]. Prema opisu proširenosti sa CT i MR snimaka, kao i navodu da se u levom maksilarnom, sfenoidalnom i frontalnim sinusima nalazi hronični zapaljenski sadržaj, naš slučaj se nalazi u okvirima T2 stepena: tumor zahvata medijalni zid maksilarnog sinusa, etmoidalne ćelije i osteomeatalni kompleks, bez maligne alteracije [7].

TABLE I.
Staging System for Inverted Papilloma.

T1	Tumor totally confined to the nasal cavity, without extension into the sinuses. The tumor can be localized to one wall or region of the nasal cavity, or can be bulky and extensive within the nasal cavity, but must not extend into the sinuses or into any extranasal compartment. There must be no concurrent malignancy
T2	Tumor involving the ostiomeatal complex, and ethmoid sinuses, and/or the medial portion of the maxillary sinus, with or without involvement of the nasal cavity. There must be no concurrent malignancy
T3	Tumor involving the lateral, inferior, superior, anterior, or posterior walls of the maxillary sinus, the sphenoid sinus, and/or the frontal sinus, with or without involvement of the medial portion of the maxillary sinus, the ethmoid sinuses, or the nasal cavity. There must be no concurrent malignancy
T4	All tumors with any extranasal/extrasinus extension to involve adjacent, contiguous structures such as the orbit, the intracranial compartment, or the pterygomaxillary space. All tumors associated with malignancy

Slika 8 Tabela podele invertnog papiloma prema stepenu proširenosti: Krouse system. Krouse JH. Development of a Staging System for Inverted Papilloma. The Laryngoscope. 2000;110(6):965–8.

Sa napretkom endoskopske hirurgije, radikalne procedure kao što su lateralna rinotomija i medijalna maksilektomija padaju u zaborav u lečenju jasno ograničenih, lokalizovanih sinonazalnih polipoza a time i invertnog papiloma. Danas je endoskopski ili modifikovani endoskopski pristup metoda izbora za ova stanja [8]. Klinički nalaz mekotkivne promene u nosnoj šupljini pacijenata koji imaju zapašenost nosa, poremećaj čula mirisa, kao i krvarenje, podiže sumnju na dijagnozu benignog, primarnog malignog ili metastatskog tumora iz druge regije [9]. U takvim slučajevima obavezna je patohistološka verifikacija promene. Adekvatna preoperativna evaluacija i optimalno hirurško lečenje je kod prikazne pacijentkinje dalo odličan uspeh.

Zaključak

Invertni papilom iako benignog karaktera, zbog svog destruktivnog dejstva i mogućnosti maligne alteracije mora pravovremeno biti dijagnostikovani i lečen. Svi pacijenti sa rekurentnom epistaksom bi trebalo da budu poslani na dalje ispitivanje, pre svega jer je lečenje uvek operativno, ali i da bi se prevenirale sve životno ugrožavajuće posledice ovog hitnog stanja.

Sukob interesa: autori izjavljuju da nema sukoba interesa.

Literatura

1. Syrjänen S, Syrjänen K. HPV-Associated Benign Squamous Cell Papillomas in the Upper Aero-Digestive Tract and Their Malignant Potential. *Viruses*. 2021 Aug 17;13(8):1624. [DOI: 10.3390/v13081624] [PMID: 34452488]
2. Eide JG, Welch KC, Adappa ND, Palmer JN, Tong CCL. Sinonasal Inverted Papilloma and Squamous Cell Carcinoma: Contemporary Management and Patient

Outcomes. *Cancers*. 2022 Apr 28;14(9):2195. [DOI: 10.3390/cancers14092195] [PMID: 35565324]

3. Jewett FC, Coulter MJ, Nelson BL. Sine Qua Non: Sinonasal Inverted Papilloma. *Head Neck Pathol*. 2021 Sep;15(3):950–4. [DOI: 10.1007/s12105-021-01289-6] [PMID: 33544382]

4. Tsumura M, Makihara S, Nishikori A, Gion Y, Morito T, Miyamoto S, et al. Clinicopathologic Analysis of Sinonasal Inverted Papilloma, with Focus on Human Papillomavirus Infection Status. *Diagnostics (Basel)*. 2022 Feb 10;12(2):454. [DOI:10.3390/diagnostics12020454] [PMID: 35204545]

5. Sunkara PR, Saraswathula A, Ramanathan M. Etiology of sinonasal inverted papilloma: An update. *Laryngoscope Investig Otolaryngol*. 2022 Aug 24;7(5):1265–73. [DOI: 10.1002/lio2.821] [PMID: 36258846]

6. Lee JJ, Orłowski HLP, Schneider JS, Roland LT, Eldaya R, Jiramongkolchai P, et al. Computed Tomography as a Predictor of Sinonasal Inverted Papilloma Origin, Skull Base Involvement, and Stage. *J Neurol Surg B Skull Base*. 2021 Jul;82(Suppl 3):e335–41. [DOI:10.1055/s-0040-1701677] [PMID: 34306958]

7. Krouse JH. Development of a Staging System for Inverted Papilloma. *The Laryngoscope*. 2000;110(6):965–8. [DOI: 10.1097/00005537-200006000-00015] [PMID: 10852514]

8. Baser B, Mishra A, Chaubey P. Endoscopic Modified Danker's Approach for Management of Sinonasal Inverted Papilloma: Our Experience. *Indian J Otolaryngol Head Neck Surg*. 2021 Sep;73(3):282–9. [DOI: 10.1007/s12070-020-02090-7] [PMID: 34471615]

9. Folic M, Trivic A, Pavlovic B, Boricic I, Milovanovic J. Recurrent epistaxis as a manifestation of renal cell carcinoma sinonasal metastasis. *Srp Arh Celok Lek* 2019;147(5-6):364-7. [DOI:10.2298/SARH181231035F]

CASE REPORT

**RECURRING EPISTAXIS AS A RESULT OF A MASSIVE INVERTED
PAPILLOMA OF THE SINONASAL REGION***Teodora Tadić¹, Anđelina Jovanović¹, Svetlana Valjarević^{1,2}, Milan B. Jovanović^{1,2}*¹Clinical Hospital Center Zemun, Belgrade, Serbia²University of Belgrade, Faculty of Medicine, Belgrade, Serbia**Abstract**

Introduction: Inverted papilloma is the most common benign tumour of the sinonasal region characterized by a locally destructive growth pattern, a tendency to recur, and a risk of malignant alteration. It grows from the epithelium of the sinonasal mucosa. One of its clinical signs is epistaxis, which is an emergency condition. This case report aims to acquaint Emergency Medicine physicians with inverted papilloma as an emergency condition in some patients.

Case report: A 75-year-old woman presented to our Ear, Nose and Throat Emergency Room complaining of repetitive left-sided nose bleeds. Clinically, histopathologically, and using radiology scans, we confirmed the diagnosis of inverted papilloma and the patient was surgically treated.

Conclusion: In patients with recurrent nose bleeds, an accurate diagnosis of inverted papilloma is needed for planning surgical treatment to avoid recurrence, local destruction and malignant alteration of the tumour.

Keywords: inverted papilloma, epistaxis, sinonasal polyps, nasal endoscopy