

ZNAČAJ MULTIDETEKTORSKE KOMPJUTERIZOVANE TOMOGRAFIJE U OTKRIVANJU, PRAĆENJU I IZBORU TERAPIJE KOD AKUTNOG MOŽDANOG UDARA

ORIGINALNI RAD

ORIGINAL ARTICLE

THE IMPORTANCE OF MULTIDETECTOR COMPUTED TOMOGRAPHY IN ACUTE STROKE DETECTION, MONITORING AND SELECTION OF THERAPY

Aleksandra Obreški¹, Ana Papović¹, Jovo Paskaš¹, Ana Stanković¹, Danilo Jeremić², Kristina Davidović^{1,2}

¹ Univerzitetski klinički centar Srbije, Centar za radiologiju i magnetnu rezonancu, Beograd, Srbija

² Univerzitet u Beogradu, Medicinski fakultet, Srbija

¹ University Clinical Center of Serbia, Center for Radiology and Magnetic Resonance Imaging, Belgrade, Serbia

² University of Belgrade, Faculty of Medicine, Serbia

SAŽETAK

Uvod: Moždani udar označava naglo nastali, fokalni nekonvulzivni neurološki poremećaj, do kojeg dolazi usled vaskularnog oštećenja.

Cilj: Cilj studije bilo je praćenje svih pacijenata koji su se u određenom vremenskom periodu javili službi Urgentnog centra, usled nastanka nekog neurološkog deficita.

Materijali i metode: U periodu od mesec dana, pratili smo 123 pacijenta koji su primljeni na Odeljenje urgentne dijagnostike sa nekim neurološkim deficitom, a urađen im je nativni CT i/ili angiografski pregled endokranijuma. Svi pregledi su rađeni na 16-slajnsnom CT aparatu – GE BrightSpeed, USA. Nakon inicijalne nativne CT dijagnostike, u zavisnosti od nalaza, pregled se ili prekida, ili se administriralo kontrastno sredstvo i rađen je postkontrastni pregled ili CT angiografija.

Rezultati: Najveći broj pacijenata sa vaskularnim neurološkim deficitom je bio životnog doba između 50 i 59 godina, dok je najmanji broj pacijenta registrovan u grupi osoba životnog doba ispod 40 godina. Najveći broj pacijenata ženskog pola bio je uzrasta od 50 do 59 godina, dok je najveći broj pacijenata muškog pola bio starosti od 40 do 49 godina. Od 94 pacijenta koji su razvili moždani udar, 78 (83%) pacijenata je imalo ishemijski moždani udar, dok je 16 (17%) pacijenata imalo hemoragijski moždani udar. Ne postoji statistički značajna razlika u javljanju intracerebralne hemoragije i subarahnoidalne hemoragije među polovima. Lokalizacija ishemijskog infarkta mozga nalazila se u zoni vaskularizacije prednje moždane arterije (ACA) – u 3,2% slučajeva, srednje moždane arterije (MCA) – u 38,9% slučajeva, unutrašnje karotidne arterije – (ICA) kod 8,4% pacijenata, bazilarne arterije (BA) – u 13,7% slučajeva, zadnje moždane arterije – kod 7,4% pacijenata, vertebralne arterije – u 9,5% slučajeva, i u watershed supratentorijalnim zonama arterijske irigacije – kod 11,7% pacijenata.

Zaključak: Nativni CT pregled je zlatni standard za trijažu pacijenata sa akutnim moždanim udarom. Prednosti CT skeniranja u proceni pacijenata sa akutnim moždanim udarom su praktičnost, preciznost, brzina i dostupnost CT uređaja. Takođe, CT skeniranje ima i prognostičku vrednost jer može predvideti i odgovor na primenjenu trombolitičku terapiju.

Ključne reči: kompjuterizovana tomografija, ishemijski moždani udar, hemoragijski moždani udar

Autor za korespondenciju:

Kristina Davidović

Centar za radiologiju i magnetnu rezonancu, Univerzitetski Klinički centar Srbije

Pasterova 2, 11000 Beograd, Srbija

Elektronska adresa: dr.kristina.davidovic@gmail.com

ABSTRACT

Introduction: A stroke is a sudden, focal nonconvulsive neurological dysfunction which occurs due to vascular damage.

Aim: The aim of the study was monitoring all patients who reported to the Emergency Center due to some neurological deficit, within a particular period of time.

Materials and methods: For a period of one month, we monitored 123 patients who were admitted to the Department of Emergency Diagnostics with some form of neurological deficit and who underwent a native computed tomography (CT) scan and/or angiographic examination of the endocranium. All examinations were performed with the GE BrightSpeed 16 Slice CT scanner (USA). After initial native CT diagnostics, depending on the finding, the examination was either stopped, or the contrast dye was administered and postcontrast examination was performed or CT angiography was carried out.

Results: Most of the patients with vascular neurological deficit were between 50 and 59 years old, while a smaller number of patients was registered in the age group of persons younger than 40 years. Most of the female patients were in the 50 – 59 age group, while most of the male patients were between 40 and 49 years old. Of the 94 patients who developed stroke, 78 (83%) patients had ischemic stroke, while 16 (17%) patients suffered hemorrhagic stroke. There is no statistically significant difference in the occurrence of intracerebral hemorrhage and subarachnoid hemorrhage between the sexes. The localization of ischemic brain infarction was in the vascular territory of the anterior cerebral artery (ACA) – 3.2% of the cases, the middle cerebral artery (MCA) – in 38.9% of the cases, the internal carotid artery (ICA) – in 8.4% of the patients, the basilar artery (BA) – in 13.7% of the cases, the posterior cerebral artery (PCA) – in 7.4% of the patients, the vertebral artery (VA) – 9.5% of the cases, and the supratentorial watershed areas of arterial irrigation – in 11.7% of the patients.

Conclusion: Native CT examination is the golden standard for the triage of patients with acute stroke. The advantages of using a CT scan in the assessment of patients with acute stroke are that it is practical, precise, quick and available. CT imaging has prognostic value as well, as it can predict the response to the administered thrombolytic therapy.

Key words: computed tomography, ischemic stroke, hemorrhagic stroke

Corresponding author:

Kristina Davidović

Center for Radiology and Magnetic Resonance Imaging, University Clinical Center of Serbia

2 Pasterova Street, 11000 Belgrade, Serbia

E-mail: dr.kristina.davidovic@gmail.com

Primljeno • Received: February 22, 2021;

Revidirano • Revised: May 04, 2022;

Prihvaćeno • Accepted: May 10, 2022;

Online first: June 25, 2022

DOI: 10.5937/smlk3-31003

UVOD

Akutni moždani udar je drugi uzrok smrtnosti u svetu i prvi uzrok invaliditeta u razvijenim zemljama sveta. Procenjuje se da na svakih 45 sekundi jedna osoba doživi, a svakih tri minuta jedna osoba umire od posledica akutnog moždanog udara. Incidencija moždanog udara u razvijenim zemljama je 100 – 150 slučajeva na 100.000 osoba godišnje, dok je u Srbiji ona znatno češća i procenjuje se na 300 slučajeva na 100.000 ljudi godišnje. Samo oko polovina preživelih u daljem toku života bude nezavisna, dok preko 30% nije sposobno za preživljavanje bez tuđe pomoći. Značajan broj bolesnika, oko 20%, doživljava ponovni moždani udar [1].

Moždani udar označava naglo nastali, fokalni nekonvulzivni neurološki poremećaj, do koga dolazi usled vaskularnog oštećenja. Osnovna karakteristika nastanka moždanog udara je nagli početak neuroloških simptoma, ali se neurovizuelizacionim metodama (CT; NMR – nuklearna magnetna rezonanca) otkrivaju i tzv. „nemi infarkti“, koji su se razvili bez jasnih kliničkih manifestacija.

Moždani udar se klasifikuje prema patologiji koja je u osnovi fokalnog oštećenja mozga, pa razlikujemo ishemijski i hemoragijski moždani udar [2]. Pojava glavobolje, povraćanja, epileptičkih napada ili kome, sa većom verovatnoćom ukazuje da je razlog moždanog udara krvarenje, ali jedini pouzdan način utvrđivanja vrste moždanog udara jeste snimanje glave CT aparatom (engl. *computed tomography*).

Savremeni koncept moždanog udara kao urgentnog stanja, zahteva brzu, usmerenu i tačnu dijagnozu, od koje zavisi, ne samo vrsta terapijskog pristupa, već i prognoza bolesti. Preporučena metoda i metoda izbora u hitnim neurološkim stanjima je nativni CT glave, koji omogućava isključivanje drugih, nevaskularnih uzroka neurološkog deficita, kao i odabir bolesnika pogodnih za različite urgentne terapijske procedure (npr. primena trombolitičke i drugih reperfuzionih terapija, izvođenje urgentnih endovaskularnih intervencija) [3].

Cilj studije bilo je praćenje svih pacijenata koji su se u određenom vremenskom periodu javili službi Urgentnog centra usled nastanka nekog neurološkog deficita. Na osnovu dobijenih rezultata, zaključujemo o prednostima i nedostacima ranih pregleda putem multidetektorske kompjuterizovane tomografije (engl. *multidetector computed tomography – MDCT*) u dijagnostici akutnog moždanog udara.

MATERIJALI I METODE

U periodu od 1. decembra 2017. godine do 1. januara 2018. godine, pratili smo 123 pacijenta, koji su primljeni u Urgentni centar Univerzitetskog kliničkog centra Srbije sa nekim neurološkim deficitom, a urađen im je

INTRODUCTION

Acute stroke is the second most common cause of death in the world and the first most common cause of disability in developed countries. It is estimated that one person suffers stroke every 45 seconds, while there is one death related to acute stroke every three minutes, in the world. The incidence of stroke in developed countries is 100 – 150 cases per 100,000 population, per year. In Serbia, however, it is significantly higher and is estimated at 300 cases per 100,000 population, per year. Only around a half of the surviving patients remain independent after stroke, while 30% are incapable of living without assistance. A significant number of patients, around 20%, suffer a repeated stroke [1].

A stroke is a sudden, focal nonconvulsive neurological dysfunction which occurs due to vascular damage. The basic characteristic of stroke is sudden onset of neurological symptoms. However, neuro-visualization techniques (CT – computed tomography; MRI – magnetic resonance imaging) can also reveal so called “silent brain infarcts”, which develop without clear clinical manifestation.

Stroke is classified according to the pathology which is at the core of the focal brain damage. Therefore, we recognize two types of stroke – ischemic and hemorrhagic stroke [2]. The occurrence of a headache, vomiting, epileptic seizures, or coma, indicate, with a higher degree of certainty, that the cause of stroke is hemorrhage, however, the only reliable method of definitively determining the type of stroke is scanning the head with a CT scanner.

The contemporary concept of stroke as an emergency, requires a fast, focused, and precise diagnosis, on which not only the type of therapeutic approach is dependent, but also the prognosis of the illness. The recommended method and the method of choice in emergency neurological states is the native CT scan, which enables the exclusion of other, nonvascular causes of neurological deficit and the selection of patients eligible for different emergency therapeutic procedures (e.g., administering thrombolytic and other reperfusion therapy options, performing emergency endovascular procedures) [3].

The aim of the study was monitoring all patients who reported to the Emergency Center due to some neurological deficit, within a particular period of time. Based on the obtained results, we can draw conclusions on the advantages and disadvantages of early multidetector computed tomography (MDCT) examination within the diagnostics of acute stroke.

MATERIALS AND METHODS

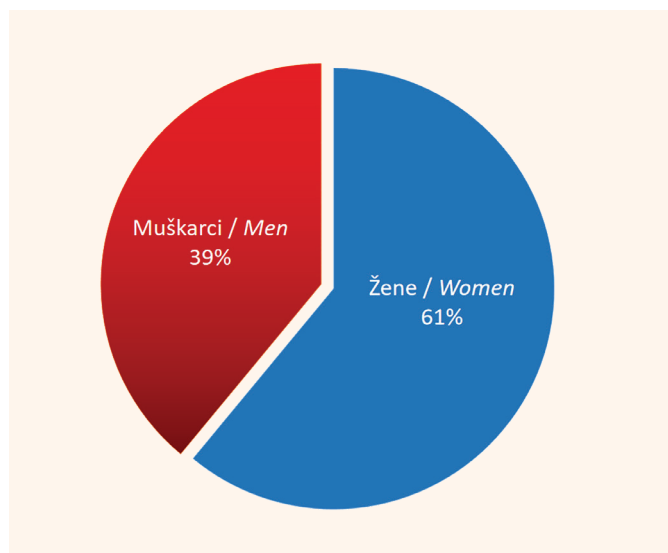
During the period between December 1, 2017 and January 1, 2018, we monitored 123 patients who were admitted to the Department of Emergency Diagnostics of the

nativni CT i/ili angiografski pregled endokranijuma. Svi pregledi su rađeni na 16-slajsnom CT aparatu – GE, BrightSpeed, USA. Nakon inicijalne native CT dijagnostike, u zavisnosti od nalaza, pregled se ili prekida, ili se administriralo kontrastno sredstvo i rađen je postkontrastni pregled, ili je rađena CT angiografija.

Rezultati su obrađeni metodama deskriptivne (srednja vrednost, medijana, modus) i analitičke (X^2 test) statistike.

REZULTATI

U periodu od 1. 10. 2017. godine do 1. 2. 2018. godine, u Urgentni centar Univerzitetskog kliničkog centra Srbije je primljeno 123 pacijenta sa nekim neurološkim deficitom. Od ukupno 123 pacijenta, 20 pacijenata je na nativnoj CT dijagnostici imalo nevaskularnu patologiju. Kao što se vidi na Slici 1, ženski pol je bio dominantan, u odnosu 1,5:1 (Slika 1).



Grafikon 1. Broj pacijenata sa simptomima moždanog udara, po polu

Figure 1. Number of patients with symptoms of stroke, by sex

Najmlađi pacijent je imao 35 godina, a najstariji 94 godine. Konstatovano je da je najveći broj pacijenata bio životnog doba između 50 i 59 godina, zatim slede osobe u petoj, a potom u osmoj i sedmoj deceniji života, sa međusobno sličnom učestalošću, dok je najmanji broj pacijenta registrovan u grupi osoba životnog doba ispod 40 godina (Slika 2).

Najveći broj pacijenata ženskog pola bio je uzrasta od 50 do 59 godina, dok je najveći broj pacijenata muškog pola imao između 40 i 49 godina (Slika 3).

Od 103 pacijenta sa neurološkim deficitom vaskularne etiologije, 94 (91%) bolesnika je razvilo moždani udar. U preostalim 9%, u pitanju je bio tranzitorni ishemijski atak (TIA) (Slika 4).

University Clinical Center of Serbia with some form of neurological deficit and who underwent a native computed tomography (CT) scan and/or angiographic examination of the endocranium. All examinations were performed with the GE BrightSpeed 16 Slice CT scanner (USA). After initial native CT diagnostics, depending on the finding, the examination was either stopped, or the contrast dye was administered and postcontrast examination was performed or CT angiography was carried out.

The results were processed with methods of descriptive (mean, median, mode) and analytical (X^2 test) statistics.

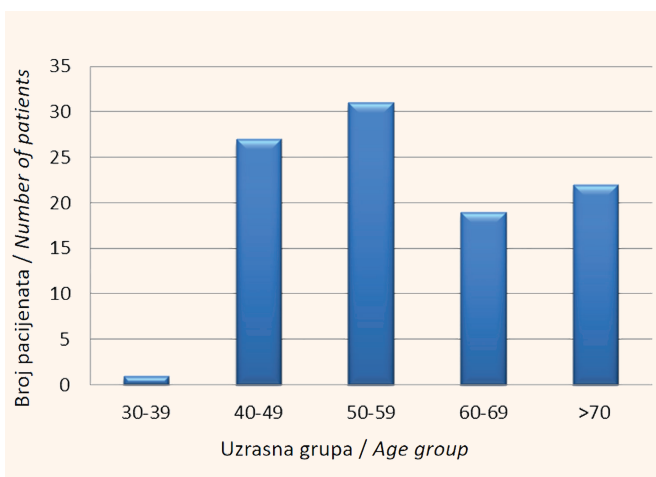
RESULTS

During the period between December 1, 2017 and January 1, 2018, 123 patients were admitted to the Department of Emergency Diagnostics of the University Clinical Center of Serbia with some form of neurological deficit. Of the 123 patients, in 20 patients nonvascular pathology was discovered on the CT scan. As presented in Figure 1, the female sex was dominant, at a ratio of 1.5:1 (Figure 1).

The youngest patient was 35 years old, while the oldest patient was 94 years old. It has been observed that the greatest number of patients were in the 50 – 59 age group, followed by patients in their forties, and then those in their seventies and their sixties, with a similar frequency amongst the said groups, while the smallest number of patients was registered in the group of patients younger than 40 years (Figure 2).

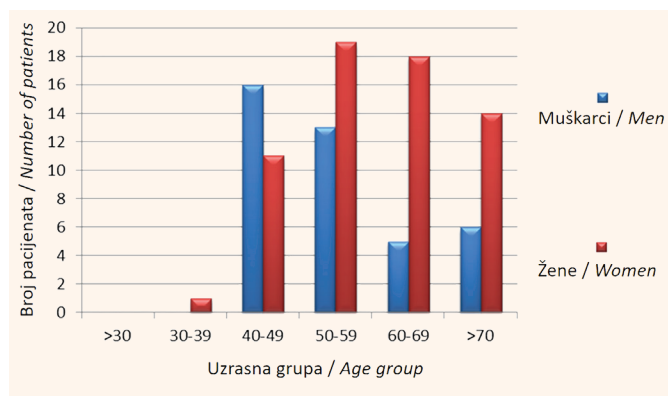
The greatest number of female patients was in the age group 50 – 59 years, while the greatest number of male patients belonged to the age group 40 – 49 years (Figure 3).

Of the 103 patients with a neurological deficit of vascular etiology, 94 (91%) patients developed stroke.



Grafikon 2. Broj pacijenta po uzrasnim grupama

Figure 2. Number of patients, by age groups



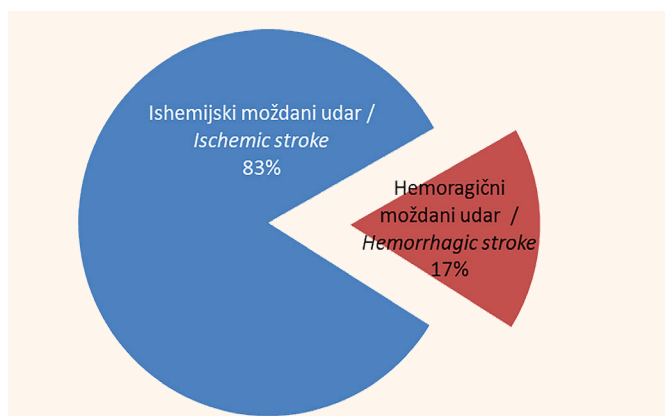
Grafikon 3. Broj pacijenata po uzrasnim grupama u odnosu na pol

Figure 3. Number of patients, by age groups, in relation to sex

Od 94 pacijenta, koji su razvili moždani udar, 78 (83%) bolesnika je imalo ishemijski moždani udar, dok je 16 (17%) pacijenata imalo hemoragijski moždani udar (Slika 5).

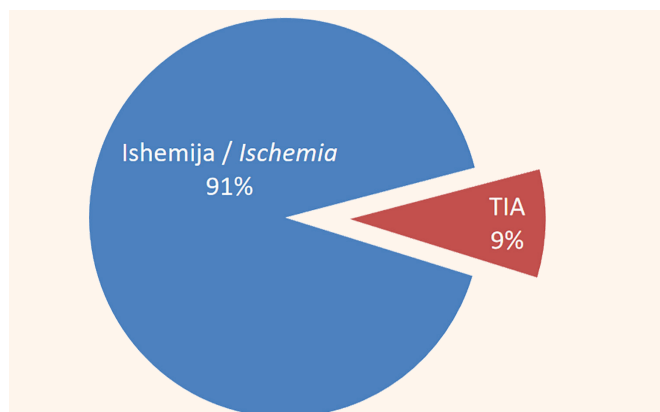
Od 16 pacijenata sa hemoragijskim moždanim udarom, njih 10 (62,5%) su bile žene, dok je 6 (37,5%) bolesnika bilo muškog pola. Intracerebralnu hemoragiju (ICH) je imalo 7 (43,75%) bolesnika, od toga 3 žene i 4 muškarca, dok je subarahnoidalnu hemoragiju (SAH) imalo 9 (56,25%) pacijenata – 7 žena i 2 muškarca (Tabela 1). Nije postojala statistički značajna razlika u javljanju ICH-a i SAH-a među polovima, $p = 0,152$.

Od ukupnog boja primljenih pacijenata sa vaskularnom etiologijom, kod 24 (23,3%) osobe je ordinirana trombolitička terapija, dok je 79 (76,7%) osoba imalo kontraindikacije za primenu ove terapije. Najčešće kontraindikacije su bile razvijena zona ishemije na CT-u (kod 30,4% pacijenata), zatim izražena leukoarajoza na CT-u (u 25,3% slučajeva) i intracerebralna hemoragija na CT-u (u 20,3% slučajeva). Nakon intravenske primene trombolitičke terapije, kod 5 (0,2%) pacijenata se razvila intracerebralna hemoragija sa posledičnim smrtnim ishodom (Slika 6).



Grafikon 5. Odnos pacijenata sa ishemijskim i hemoragijskim moždanim udarom

Figure 5. Ratio of patients with ischemic stroke vs. patients with hemorrhagic stroke



Grafikon 4. Broj pacijenata sa neurološkim simptomima vaskularne etiologije

Figure 4. Number of patients with neurological symptoms with a vascular etiology

In the remaining 9%, the deficit in question was transient ischemic attack (TIA) (Figure 4).

Of the 94 patients who suffered stroke, 78 (83%) patients sustained ischemic stroke, while 16 (17%) patients had hemorrhagic stroke (Figure 5).

Of the 16 patients with hemorrhagic stroke, there were 10 (62.5%) women, while 6 (37.5%) patients were men. Intracerebral hemorrhage (ICH) was found in 7 (43.75%) patients, of whom 3 were women, while 4 were men. A total of 9 (56.25%) patients suffered subarachnoid hemorrhage (SAH) – 7 women and 2 men (Table 1). There was no statistically significant difference in the occurrence of ICH or SAH between the sexes, $p = 0.152$.

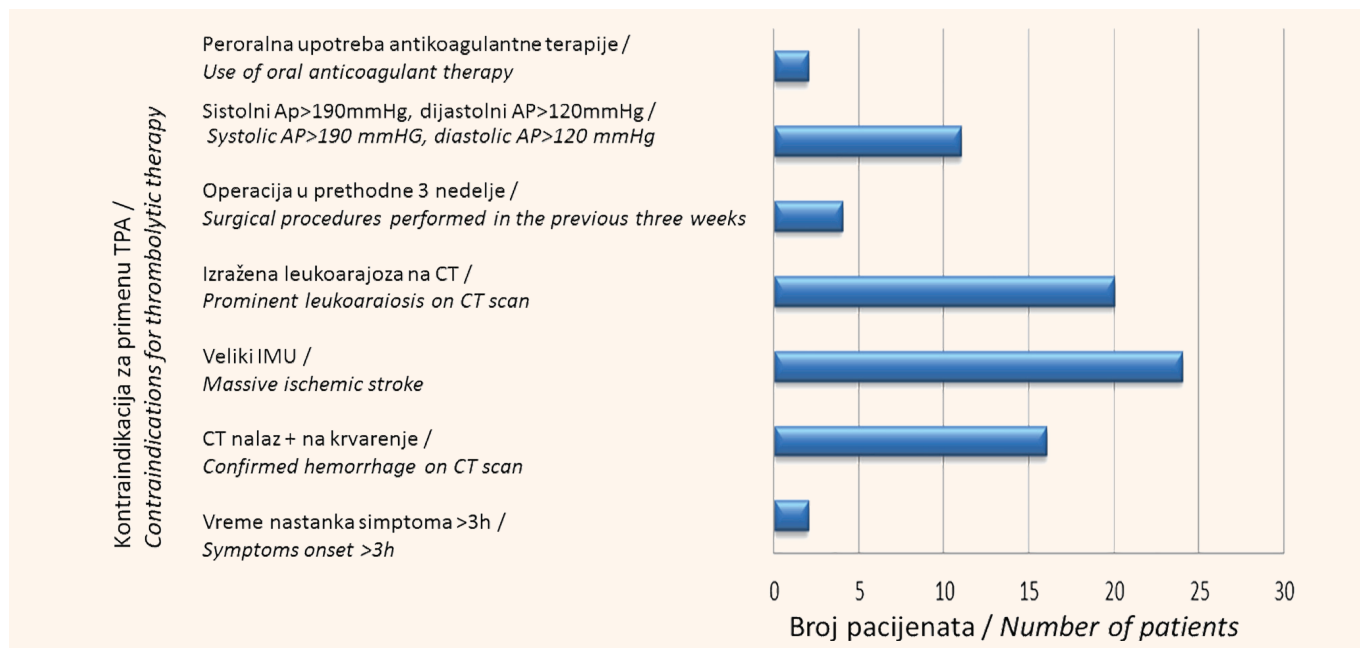
Of all the patients with vascular etiology, thrombolytic therapy was administered in 24 (23.3%) persons, while 79 (76.7%) patients had contraindications for the application of this therapy. The most frequent contraindications were a developed ischemic zone visible on CT (in 25.3% of the cases) and intracerebral hemorrhage visible on CT (in 20.3% of the cases). After intravenous administration of thrombolytic therapy, intracerebral hemorrhage with a consequent lethal outcome developed in 5 (0.2%) patients (Figure 6).

The localization of ischemic brain infarction was in the vascular territory of the anterior cerebral artery (ACA) – 3.2% of the cases, the middle cerebral artery (MCA) – in 38.9% of the cases, the internal carotid artery

	Žene / Women	Muškarci / Men	Ukupno / Total
ICH	3	4	7
SAH	7	2	9
Total	10	6	16

Tabela 1. Učestalost tipova hemoragijskog moždanog udara po polu.

Table 1. Frequency of the occurrence of the types of hemorrhagic stroke, by sex



Grafikon 6. Broj pacijenta u odnosu na uzroke kontraindikacija za primenu trombolitičke terapije

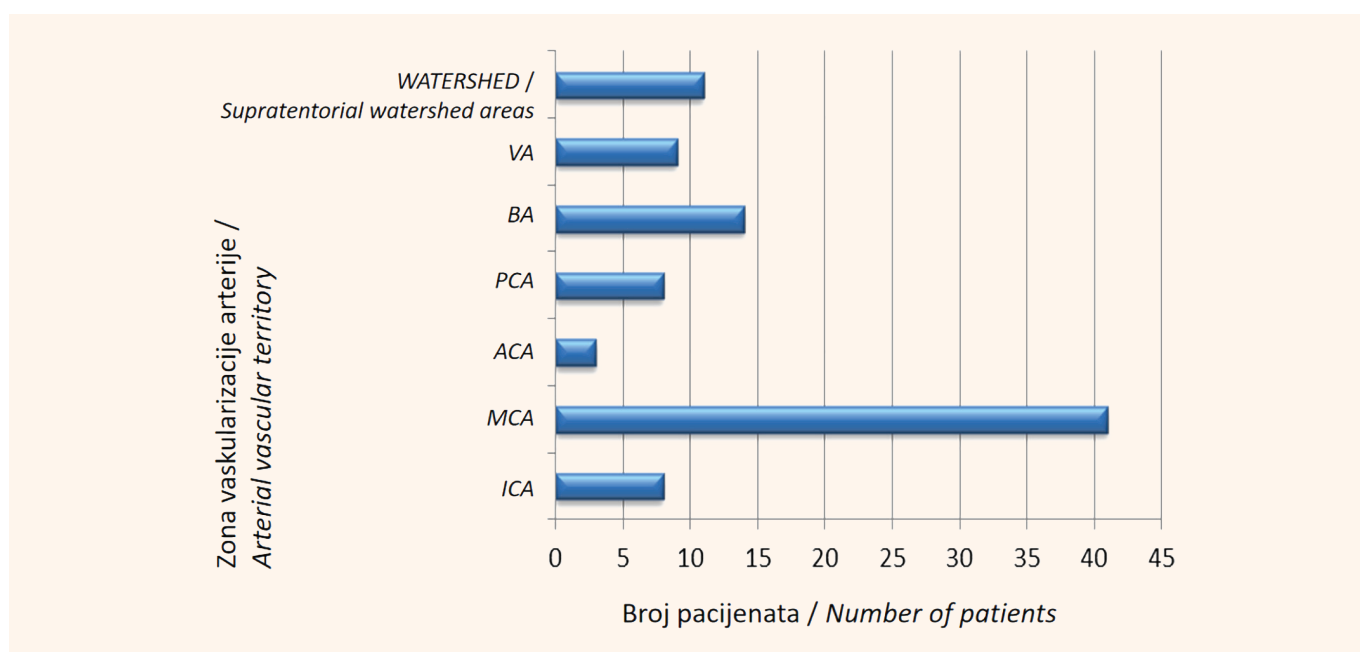
Figure 6. Number of patients in relation to the causes of contraindications for the application of thrombolytic therapy

Lokalizacija ishemijskog infarkta mozga nalazila se u zoni vaskularizacije prednje moždane arterije (engl. *anterior cerebral artery – ACA*) – u 3,2% slučajeva, srednje moždane arterije – u 38,9% slučajeva, unutrašnje karotidne arterije – (engl. *internal carotid artery – ICA*) kod 8,4% pacijenata, bazilarne arterije (engl. *basilar artery – BA*) – u 13,7% slučajeva, zadnje moždane arterije (engl. *posterior cerebral artery – PCA*) – kod 7,4% pacijenata, vertebralne arterije (engl. *vertebral artery – VA*) – u 9,5% slučajeva, i u *watershed* supratentorijalnim zonama arterijske irigacije – kod 11,7% pacijenata (Slika 7).

(ICA) – in 8.4% of the patients, the basilar artery (BA) – in 13.7% of the cases, the posterior cerebral artery (PCA) – in 7.4% of the patients, the vertebral artery (VA) – 9.5% of the cases, and the supratentorial watershed areas of arterial irrigation – in 11.7% of the patients (Figure 7).

DISCUSSION

Of the 123 patients with some form of neurological deficit who were included in the study, 103 patients had a deficit of a vascular origin. Of those 103 patients, 61% were female. Appelros et al. showed the opposite results in their study [1,2,3]. The greatest number of fe-



Grafikon 7. Broj pacijenta u odnosu na lokalizaciju ishemijskog moždanog udara

Figure 7. Number of patients in relation to the localization of ischemic stroke

DISKUSIJA

Od 123 pacijenta sa neurološkim deficitom koji su bili obuhvaćeni istraživanjem, njih 103 je imalo deficit vaskularne geneze. Od ta 103 pacijenta, 61% su bile osobe ženskog pola. Apelros i saradnici su u svom istraživanju pokazali suprotno [1,2,3]. Najveći broj pacijenata ženskog pola bio je uzrasta od 50 do 59 godina, iza kojih su bili pacijenti u sedmoj i osmoj deceniji života, dok su pacijentkinje mlađe od pedeset godina oboljevale u znatno nižem procentu. Ovo se može objasniti činjenicom da su žene u menopauzi pod većim rizikom od dobijanja kardiovaskularnih oboljenja [4]. Pored toga, deset godina nakon menopauze, rizik od moždanog udara se udvostručuje kod žena. Pad nivoa endogenog estrogena za oko 60% dovodi do viška androgenih hormona, što može da dovede do povećanih faktora rizika za nastanak kardiovaskularnih oboljenja. S druge strane, najveći broj pacijenata muškog pola je bio od 40 do 49 godina, što može ukazati na faktore rizika koji su povezani sa načinom života. To su pušenje, prekomerno konzumiranje alkohola, zloupotreba droga, fizička neaktivnost i gojaznost, nezdrava ishrana i stres [5]. Takođe, hipertenzija, povišeni holesterol, šećerna bolest i srčane bolesti dovode do moždanog udara.

Akutni ishemijski moždani udar (AIMU) nastaje kao posledica okluzije krvnog suda, bilo trombom ili embolusom. Ovaj udar je značajno češći i dijagnostikuje se u 83% bolesnika, dok se akutni hemoragijski moždani udar, koji po tipu može biti intracerebralna hemoragija (ICH) ili subarahnoidalna hemoragija (SAH), dijagnostikuje u preostalih 17% bolesnika. Prema novijim istraživanjima, ishemijski moždani udar obuhvata trombozu, emboluse, vensku trombozu i sistemska hipoperfuziju. Najčešći zajednički faktori rizika za ICH i SAH su: hipertenzija, pušenje i zloupotreba alkohola [6].

U ovom istraživanju je bilo 37,5% muškaraca i 62,5% žena sa hemoragijskim udarom, ali nismo pronašli visokostatistički značajnu razliku u javljanju ICH-a i SAH-a među polovima. U drugim istraživanjima se navodi da je polna zastupljenost kod hemoragijskog moždanog udara približna, ali da se verovatno zbog povezanosti javljanja SAH-a i ICH-a sa trudnoćom i puerperijumom, ali sa uzimanjem kontraceptiva, u većini izveštaja potvrđuje veća učestalost ovih entiteta kod osoba ženskog pola [7]. Neki autori opet navode 1,4 – 2,0 puta češće moždano krvarenje kod muškaraca [6].

Dobijeni rezultati ukazuju na to da postoji veća učestalost ishemijskih infarkta u zoni vaskularizacije karotidnog sliva (54,7%) u odnosu na arterije vertebro-bazilarnog sliva (45,3%). Infarkti u regiji vaskularizacije srednje moždane arterije (engl. *middle cerebral artery* – MCA) su najčešći tip moždanog udara, što je pokazano i u ovom istraživanju. Oni mogu biti površni

male pacijenti su bili u grupi između 50 i 59 godina, zatim pacijenti u svojim šezdesetima i sedamdesetima, dok je procenat žena koje su mlađe od 50 godina i koje su imale neurološki deficit bio značajno niži. Ovo se može objasniti činjenicom da su žene u menopauzi pod većim rizikom od razvoja kardiovaskularne bolesti [4]. Takođe, kod žena, 10 godina nakon početka menopauze, rizik od udara udvostručuje. Smanjenje nivoa endogenog estrogena za 60% dovodi do povećanja androgena, što može dovesti do povećanih faktora rizika za razvoj kardiovaskularnih bolesti. S druge strane, najveći broj muških pacijenata bio je u grupi između 40 i 49 godina, što može ukazati na faktore rizika povezane sa načinom života, uključujući pušenje, prekomernu konzumaciju alkohola, zloupotrebu droga, fizičku neaktivnost i gojaznost, nezdravu ishranu i stres [5]. Takođe, hipertenzija, povišeni holesterol, dijabetes i srčane bolesti dovode do udara.

Akutni ishemijski moždani udar (AIMU) nastaje kao posledica okluzije krvnog suda, bilo trombom ili embolusom. Ovaj udar je značajno češći i dijagnostikuje se u 83% bolesnika, dok se akutni hemoragijski moždani udar, koji po tipu može biti intracerebralna hemoragija (ICH) ili subarahnoidalna hemoragija (SAH), dijagnostikuje u preostalih 17% bolesnika. Prema novijim istraživanjima, ishemijski moždani udar obuhvata trombozu, emboluse, vensku trombozu i sistemska hipoperfuziju. Najčešći zajednički faktori rizika za ICH i SAH su: hipertenzija, pušenje i zloupotreba alkohola [6].

U ovom istraživanju je bilo 37,5% muškaraca i 62,5% žena sa hemoragijskim udarom, ali nismo pronašli visokostatistički značajnu razliku u javljanju ICH-a i SAH-a među polovima. U drugim istraživanjima se navodi da je polna zastupljenost kod hemoragijskog moždanog udara približna, ali da se verovatno zbog povezanosti javljanja SAH-a i ICH-a sa trudnoćom i puerperijumom, ali sa uzimanjem kontraceptiva, u većini izveštaja potvrđuje veća učestalost ovih entiteta kod osoba ženskog pola [7]. Neki autori opet navode 1,4 – 2,0 puta češće moždano krvarenje kod muškaraca [6].

Dobijeni rezultati ukazuju na to da postoji veća učestalost ishemijskih infarkta u zoni vaskularizacije karotidnog sliva (54,7%) u odnosu na arterije vertebro-bazilarnog sliva (45,3%). Infarkti u regiji vaskularizacije srednje moždane arterije (engl. *middle cerebral artery* – MCA) su najčešći tip moždanog udara, što je pokazano i u ovom istraživanju. Oni mogu biti površni

(uključuju korteks i belu masu), duboki (uključuju bazalne ganglije, kapsulu internu i duboku belu masu) i kombinovani [8]. Ovi infarkti su najčešće uzrokovani kardioembolizmom, trombozom unutrašnje karotidne arterije (ICA), disekcijom ili embolijom.

Svih 24 kandidata za trombolitičku terapiju su imala prisustvo trombotične mase u velikim arterijama mozga, dok je kod 11 kandidata za trombolitičku terapiju, koji su imali pozitivan znak hiperdenzne arterije na nativnom CT pregledu, na angiografskom pregledu potvrđeno prisustvo tromba, odnosno uočen je defekt u punjenju kontrastnim sredstvom. Glavna klinička uloga CT angiografije u akutnom moždanom udaru je isključivanje trombolitičke terapije kod pacijenata sa embolijskim moždanim udarom, koji nemaju velike okluzije krvnog suda, kao što je to slučaj kod lakunarnog infarkta, tranzitnog ishemijskog ataka (TIA), migrenske glavobolje, hipoglikemije. CT angiografija (engl. *computed tomography angiography* – CTA) je veoma precizna u dijagnostikovanju intrakranijalnih trombova. U studiji, koja je obuhvatila 44 kandidata za trombolizu, koji su u dijagnostičkom algoritmu prošli i CTA i DSA (engl. *digital subtraction angiography*), CTA je pokazala visoku senzitivnost (98,4%) i specifičnost (98,4%) za detekciju velikih trombova u velikim krvnim sudovima [9]. Takođe, stepen i nivo okluzije su važan faktor u planiranju terapije akutnog moždanog udara. CTA se koristi i za serijsko praćenje pacijenata sa dokazanim okluzijama unutrašnje karotidne arterije (ICA).

ZAKLJUČAK

Moždani udar je posledica promena na krvnim sudovima mozga. Oko 80% moždanih udara je posledica onemogućenog snabdevanja mozga krvlju (ishemijski udar), a oko 20% njih je posledica krvarenja u mozgu (hemoragijski moždani udar).

Uprkos novim tehnološkim dostignućima u *neuroimaging* tehnikama i protokolima za procenu i tretman bolesnika sa cerebrovaskularnim bolestima, nativni CT ostaje zlatni standard za trijažu pacijenata sa akutnim moždanim udarom. Prednosti CT skeniranja u proceni pacijenata sa akutni moždanim udarom jesu praktičnost, preciznost, brzina i dostupnost CT uređaja. Takođe, CT skeniranje ima i prognostičku vrednost, jer može predvideti i odgovor na primenjenu trombolitičku terapiju. CT angiografija je precizna za dijagnozu intrakranijalne vaskularne okluzije kod pacijenata sa simptomima moždanog udara u prvih 6 sati. Podaci dobijeni CT angiografskim pregledom su dragoceni, jer omogućavaju brzu dijagnostiku i adekvatnu terapiju u kratkom vremenskom periodu. CTA je brza, jednostavna i tačna dijagnostička metoda, koja daje dovoljno informacija neurologu u vezi sa vaskularnom prohodnošću zahvaćene arterije.

Sukob interesa: Nije prijavljen.

combined [8]. These infarctions are most commonly caused by cardioembolism, thrombosis of the internal carotid artery (ICA), dissection, or embolism.

All 24 candidates for thrombolytic therapy had thrombotic masses present in the large arteries of the brain, while in 11 candidates for thrombolytic therapy, who had a positive sign of hyperdense artery on the native CT scan, angiographic examination revealed the presence of a thrombus, i.e., a filling defect. The main clinical role of CT angiography in acute stroke is excluding thrombolytic therapy in patients with embolic stroke who do not have large occlusions of the blood vessels, as is the case in lacunar infarct, transient ischemic attack (TIA), migraines, hypoglycemia. Computed tomography angiography (CTA) is very precise in diagnosing intracranial thrombi. In a study including 44 candidates for thrombolysis, who had undergone both CTA and digital subtraction angiography (DSA) within the diagnostic algorithm, CTA showed high sensitivity (98.4%) and specificity (98.4%) in detecting large thrombi in large blood vessels [9]. Additionally, the degree and level of occlusion are important factors in planning the treatment in acute stroke. CTA is also used for serial follow-up of patients with proven occlusions of the internal carotid artery (ICA).

CONCLUSION

Stroke occurs as the result of changes developing in the blood vessels of the brain. Around 80% of strokes are the result of the interruption of blood supply to the brain (ischemic stroke), while around 20% of strokes occur due to hemorrhage in the brain (hemorrhagic stroke).

Despite new technological advances in neuroimaging techniques and protocols for the assessment and treatment of patients with cerebrovascular diseases, native CT remains the golden standard for the triage of patients with acute stroke. The advantages of using a CT scan in the assessment of patients with acute stroke are that it is practical, precise, quick and available. CT imaging has prognostic value as well, as it can predict the response to the administered thrombolytic therapy. CT angiography is precise in diagnosing intracranial vascular occlusion in patients with symptoms of stroke, within the first 6 hours. Data obtained with CT angiographic examination are valuable, as they enable quick diagnostics and appropriate treatment within a short period of time. CTA is a quick, simple, and precise diagnostic method, which provides enough information to the neurologist with regards to the vascular passability of the affected artery.

Conflict of interest: None declared.

LITERATURA / REFERENCES

1. Appellos P, Stegmayr B, Terént A. Sex differences in stroke epidemiology: a systematic review. *Stroke*. 2009 Apr;40(4):1082-90. doi: 10.1161/STROKE-AHA.108.540781.
2. Ayala C, Croft JB, Greenlund KJ, Keenan NL, Donehoo RS, Malarcher AM, et al. Sex differences in US mortality rates for stroke and stroke subtypes by race/ethnicity and age, 1995-1998. *Stroke*. 2002 May;33(5):1197-201. doi: 10.1161/01.str.0000015028.52771.d1.
3. Khaw KT. Epidemiology of stroke. *J Neurol Neurosurg Psychiatry*. 1996 Oct;61(4):333-8. doi: 10.1136/jnnp.61.4.333.
4. Lisabeth L, Bushnell C. Stroke risk in women: the role of menopause and hormone therapy. *Lancet Neurol*. 2012 Jan;11(1):82-91. doi: 10.1016/S1474-4422(11)70269-1.
5. Turanjanin N. Učestalost zloupotrebe alkoholnih pića kod bolesnika sa ishemijskim moždanim udarom. *Acta medica Medianae*. 2012;51(2):5-10.
6. Simić D, Jovičević M, Slankamenac P, Žarkov M, Božić K. Učestalost i faktori rizika kod hemoragičnog moždanog udara. Aktualnosti iz neurologije, psihijatrije i graničnih područja. 2008;16(1-2):19-29.
7. Pekmezovic T, Tepavcevic DK, Jarebinski M, Kostic M, Bumbasirevic L. Stroke mortality in Belgrade, Serbia: age, period, and cohort analyses. *Cerebrovasc Dis*. 2007;24(2-3):191-5. doi: 10.1159/000104476.
8. Bogousslavsky J, Caplan LR. *Stroke syndromes*, 2nd ed. Cambridge University Press, Cambridge, 2001.
9. Lev MH, Farkas J, Rodriguez VR, Schwamm LH, Hunter GJ, Putman CM, et al. CT angiography in the rapid triage of patients with hyperacute stroke to intraarterial thrombolysis: accuracy in the detection of large vessel thrombus. *J Comput Assist Tomogr*. 2001 Jul-Aug;25(4):520-8. doi: 10.1097/00004728-200107000-00003.