

SITUS INVERSUS TOTALIS – ПРИКАЗ СЛУЧАЈА

Милијана Дамњановић

Служба педијатрије, Општа болница „Др Лаза К. Лазаревић“, Шабац, Србија

SITUS INVERSUS TOTALIS - CASE REPORT

Milijana Damnjanović

Paediatric Service, General Hospital “Dr. Laza K. Lazarević”, Šabac, Serbia

Сажетак

Situs inversus totalis је ретка конгенитална аномалија коју карактерише позиција абдоминалних, торакалних органа и срца која је супротна нормалној анатомској позицији (енг. *mirror-image*). Процењује се да је инциденција *situs inversus totalis* у општој популацији 1 : 6500 – 1 : 25000. *Situs inversus totalis* може бити удружен са примарном цилијарном дискинезијом, структурним аномалијама срца и конгениталним аномалијама висцералних органа, те клиничка слика зависи од придружених конгениталних аномалија. Међутим, у већини случајева ове особе немају придружене конгениталне аномалије, немају тегоба и дијагноза се најчешће поставља случајно током лекарског прегледа. С обзиром на инверзан положај торакалних и абдоминалних органа, клиничка слика абдоминалних и кардиоваскуларних болести може бити атипична, а познавањем њихове анатомије можемо избећи дијагностичке грешке, компликације и неповољан исход. Ово је приказ случаја трогодишњег дечака са *situs inversus totalis*, без придружених конгениталних аномалија, код којег је дијагноза постављена током испитивања фебрилности нејасне етиологије.

Кључне речи: *situs inversus totalis*, примарна цилијарна дискинезија, конгениталне аномалије

Abstract

Situs inversus totalis is a rare congenital anomaly characterized by the mirror-image position of abdominal and thoracic organs, and the heart compared to their normal anatomical position. The estimated prevalence of *situs inversus totalis* in the general population ranges from 1:6500 to 1:25000. *Situs inversus totalis* can be associated with primary ciliary dyskinesia, structural abnormalities of the heart, and congenital anomalies of visceral organs, and the clinical picture depends on the associated congenital anomalies. However, in most cases, individuals with *situs inversus totalis* do not have associated congenital anomalies and health problems and the diagnosis is usually made incidentally during a medical examination. Due to the reverse position of thoracic and abdominal organs, the clinical picture of abdominal and cardiovascular diseases in these individuals can be atypical, and knowledge of their anatomy can help avoid diagnostic errors, complications, and unfavourable outcomes. This is the case of a three-year-old boy with *situs inversus totalis*, without associated congenital anomalies, in whom the diagnosis was made during the investigation of fever of unknown aetiology.

Keywords: *situs inversus totalis*, primary ciliary dyskinesia, congenital anomalies

Увод

Уобичајени распоред унутрашњих органа (*situs solitus totalis*) подразумева да се срце налази у левој половини грудног коша (левопозиција) са врхом који је усмерен ка лево (левокардија); морфолошки десна преткомора се налази десно, док је морфолошки лева преткомора постављена лево; десно плућно крило, састављено из три лобуса, у десној је половини грудног коша, а лево плућно крило, састављено из два лобуса, у левој половини грудног коша; јетра се налази испод десне хемидијафрагме, док је положај желудачног мехура и слезине испод леве хемидијафрагме [1].

Situs inversus totalis карактерише обрнут положај абдоминалних, торакалних органа и срца (енг. *mirror-image*). То је ретка конгенитална аномалија која настаје због грешака рано у ембриогенези, које доводе до положајних аномалија висцералних органа и срчаних

Introduction

The usual position of internal organs (*situs solitus totalis*) means that the heart is on the left side of the thoracic cavity, with the tip pointing to the left (levocardia); the morphologically right chamber is located to the right, while the morphologically left chamber is positioned to the left; the right lung, composed of three lobes, is located in the right half of the thoracic cavity and the left lung, composed of two lobes, in the left half of the thoracic cavity; the liver is positioned below the right hemidiaphragm, while the stomach and the spleen are located below the left hemidiaphragm [1].

Situs inversus totalis is characterized by the reverse position of abdominal and thoracic organs and the heart (so-called “mirror-image”). This is a rare congenital anomaly that occurs as an error of early embryogenesis, leading to positional anomalies of visceral organs and cardiac ventricles, where they end up in positions opposite to their nor-

преткомора и њихове локализације супротно од њиховог нормалног анатомског положаја, као и грешака и нешто касније, током феталног живота (око 23. дана), када долази до абнормалне ротације срчане цеви улево (*L-loop*) уместо удесно (*D-loop*) и до абнормалне хоризонталне миграције (верзије) срца у десну половину грудног коша [2].

Процењује се да је учесталост *situs inversus totalis* у општој популацији 1 : 6.500 – 1 : 25.000 и то нешто чешће код особа мушког пола у односу на особе женског пола 1,5 :1 [3].

Situs inversus totalis може бити удружен са:

- примарном цилијарном дискинезијом (Картагенов синдром) [4];
- структурним аномалијама срца [2] (Табела 1);
- и конгениталним аномалијама висцералних органа [2, 5, 6, 7, 8].

Табела 1. Комбинације висцеро-атријалног *situsa* и позиције срца са инциденцом структурних аномалија срца

Комбинација висцеро-атријалног <i>situsa</i> и позиције срца <i>Combination of viscero-atrial situs and heart position</i>				
<i>Situs</i>	Булбовентрикуларно увртање <i>Bulboventricular twist</i>		Позиција срца <i>Heart position</i>	Инциденца структурних аномалија срца <i>Structural heart anomaly incidence</i>
	<i>D-loop</i>	<i>L-loop</i>		
<i>Situs solitus</i>	Комплетна миграција <i>Complete migration</i>	Изостанак миграције <i>No migration</i>	Левокардија <i>Levocardia</i>	0,8%
	Некомплетна миграција <i>Incomplete migration</i>	Некомплетна миграција <i>Incomplete migration</i>	Мезокардија <i>Mesocardia</i>	0,8%
	Изостанак миграције <i>No migration</i>	Комплетна миграција <i>Complete migration</i>	Декстрокардија <i>Dextrocardia</i>	90%
<i>Situs inversus</i>	Изостанак миграције <i>No migration</i>	Комплетна миграција <i>Complete migration</i>	Декстрокардија <i>Dextrocardia</i>	5%
	Некомплетна миграција <i>Incomplete migration</i>	Некомплетна миграција <i>Incomplete migration</i>	Мезокардија <i>Mesocardia</i>	0,8%
	Комплетна миграција <i>Complete migration</i>	Изостанак миграције <i>No migration</i>	Левокардија <i>Levocardia</i>	95%–100%

Преузето од реф. 2

Клиничка слика особа са *situs inversus totalis* зависи од придружених конгениталних аномалија, али у већини случајева ове особе су асимптоматске и дијагноза се најчешће поставља случајно током лекарског прегледа [2, 3–8].

Ово је приказ случаја трогодишњег дечака са *situs inversus totalis*, без придружених конгениталних аномалија, код којег је дијагноза постављена током испитивања фебрилности нејасне етиологије.

mal anatomical positions; it can also be a consequence of errors occurring later in foetal life (about day 23), due to abnormal rotation of the heart tube to the left (*L-loop*) instead of the right (*D-loop*) and abnormal horizontal migration of the heart to the right-hand half of the chest [2].

The frequency of *situs inversus totalis* in the general population is estimated to 1 : 6,500 – 1 : 25,000 and it occurs slightly more frequently in males than in females, in a ratio of 1.5 :1 [3].

Situs inversus totalis may be associated with:

- primary ciliary dyskinesia (Kartagener syndrome) [4];
- structural heart anomalies [2] (Table 1);
- and congenital anomalies of visceral organs [2, 5, 6, 7, 8].

Table 1. Combination of viscero-atrial situs and heart position with structural heart anomaly incidence

Taken from ref. 2

The clinical picture of a person with a *situs inversus totalis* depends on associated congenital anomalies, but in most cases these persons are asymptomatic and are usually diagnosed accidentally during a medical examination [2, 3–8].

This is a case report of a 3-year-old boy with a *situs inversus totalis*, with no associated congenital anomalies, where the diagnosis was made during an examination for a fever of unknown aetiology.

Приказ случаја

Дечак узраста 3 године и 3 месеца упућен је у нашу установу због повишене телесне температуре до 40 °C која је трајала уназад 3 дана; на дан пријема дечак је почео да повраћа. Антимикробна терапија је била започета.

Дечак је прво дете из прве уредне трудноће, дотадашњи психомоторни развој је протекао уредно. Редовно је вакцинисан према календару вакцинације. Није испољио алергије на храну и лекове. По речима мајке, имао је понављане и учестале инфекције горњих респираторних путева.

На пријему је био високо фебрилан (39,4 °C), тахикардичан, бледе коже без патолошких ефлоресценција, топле периферије, свестан, адинамичан, гликемија измерена на глукомеру је била 4,8 mmol/L. Нос је био проходан, ждрело и тонзиле хиперемични, усне суве, језик бео, обложен. Грудни кош симетричан, равномерно респираторно покретан. Дисајни шум је био нормалан, симетричан, праћен ретким пукотима. Аускултаторно налаз на срцу је био неупадљив, вероватно због малог грудног коша, срчани тонови су били јасни, нису регистровани патолошки шумови, пулсеви феморалне артерије палпабилни симетрично са брахијалним. Трбух је био мек, без палпабилне органомегалије, чујне перисталтике. Гениталије мушког типа. Врат је био слободан, менингеални знаци негативни.

Лабораторијске анализе на пријему: CRP 50 mg/L, SE 30 mm/h, антистрептолизински титар: негативан, фибриноген 4,01 mg/L, Le 17,3 (Neu 83,4%, Lym 10,6%, Мо 5,8%, Eos 0,1%), Er 4,2, Hgb 106 g/L, Hct 0,33 L/L, Tr 249. Биохемијске анализе су биле у границама референтних вредности. Налаз у урину је био уредан. Брзи антигенски тест на SARS-CoV-2 и PCR тест на SARS-CoV-2 су били негативни.

Оториноларинголошким прегледом је уочена хиперемиа леве бубне опне рубно постериорно и хиперемиа ждрела и тонзила.

Радиографијом срца и плућа уочено је да се срце налази у десној половини грудног коша, са врхом који је усмерен ка десно, срчана сенка уредне величине, правилне конфигурације; нису уочене инфилтративне сенке у плућном паренхиму; костофренични синуси слободни; испод десне хемидијафрагме се уочавао желудачни мехур, те је постављена сумња на *situs inversus totalis* (Слика 1).

Case report

A boy, aged 3 years and 3 months, was referred to our facility for fever up to 40°C lasting 3 days; on the day of admission, the boy started vomiting. Antimicrobial therapy had been initiated.

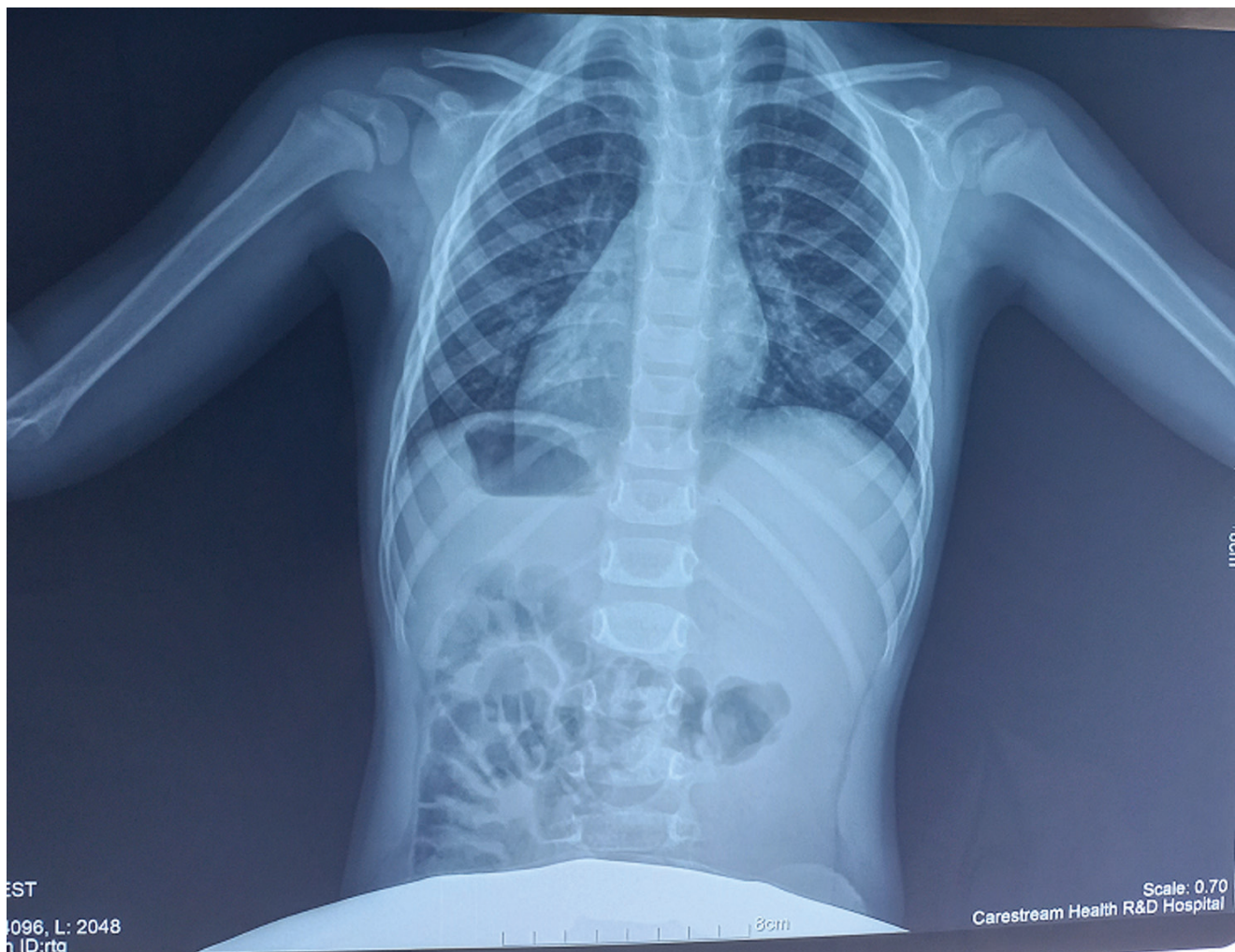
The boy was the first child from a first, normal pregnancy, and the psycho-motor development up to the time of the examination had been normal. He had been regularly vaccinated according to the vaccination calendar. He had not developed any allergies to food or medicine. According to the mother, he had repeated and frequent upper respiratory tract infections.

At admission, he had high fever (39.4 °C), tachycardia, his skin was pale with no pathological efflorescence, he was peripherally warm, conscious, adynamic, his glycaemia, as measured using a glucometer, was 4.8 mmol/L. His nose was clear, pharynx and tonsils were hyperaemic, lips were dry, tongue was white and coated. The chest was symmetric, with even respiratory movements. Respiratory sounds were normal, symmetrical, accompanied by a few cracks. Auscultatory findings of the heart were non remarkable, probably due to a small chest, heart sounds were clear, no pathological murmurs were registered, pulses of the femoral artery were palpable symmetrically with the brachial. The abdomen was soft, with no palpable organomegaly, and the peristalsis was audible. The genitalia were of male type. The neck was free moving, meningeal signs negative.

Laboratory findings at admission: CRP 50 mg/L, SE 30 mm/h, antistreptolysin titre: negative, fibrinogen 4.01 mg/L, Le 17.3 (Neu 83.4%, Lym 10.6%, Mo 5.8%, Eos 0.1%), Er 4.2, Hgb 106 g/L, Hct 0.33 L/L, Tr 249. Biochemical findings were all within reference values. The urine analysis was normal. Both rapid antigen test for SARS-CoV-2 and PCR test for SARS-CoV-2 were negative.

Otorhinolaryngological examination revealed hyperaemia of the posterior periphery of the left eardrum, as well as hyperaemia of the pharynx and the tonsils.

Cardiac and pulmonary radiography showed that the heart was located in the right half of the thoracic cavity, with the tip pointing to the right, the heart shadow was of normal size and regular configuration; no infiltrating shadows were observed in the pulmonary parenchyma; costophrenic sinuses were free; the stomach was visible below the right hemidiaphragm, and the suspicion for *situs inversus totalis* was set (Figure 1).



Слика 1. Радиографија срца и плућа трогодишњег дечака са *situs inversus totalis*: срце се налази у десној половини грудног коша, са врхом који је усмерен ка десно, испод десне хемидијафрагме се уочава желудачни мехур

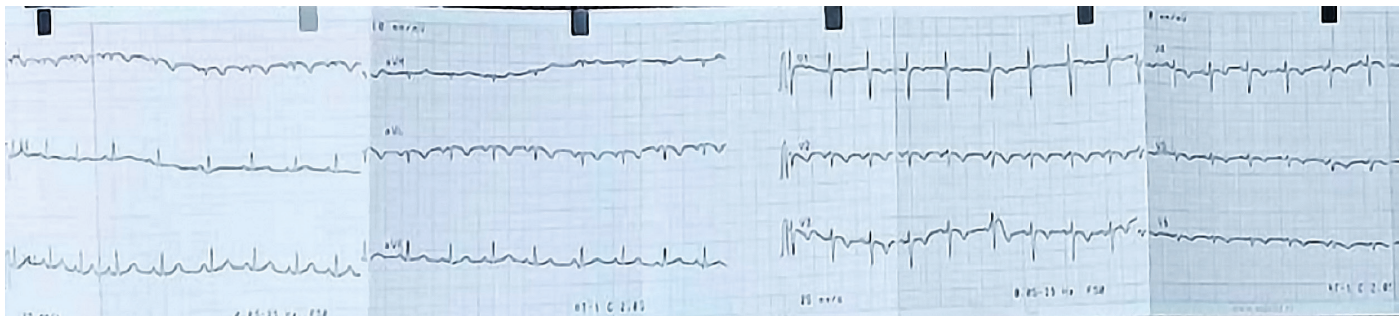Figure 1. Radiography of the heart and lungs of a three-year-old boy with *situs inversus totalis*: heart is located in the right half of the thorax, with the tip pointing to the right, the stomach is visible below the right hemidiaphragm

Ултразвучним прегледом абдомена је уочено да је јетра положена испод леве хемидијафрагме, уредне величине, хомогене ехоструктуре без фокалних лезија и холестаза. Жучна кесица уредне дебљине зида и без страног садржаја. Слезина положена испод десне хемидијафрагме, уредне величине, хомогена. Панкреас, аорта, парааортално подручје уредног ултразвучног налаза. Бубрези уредне величине и дебљине паренхиме, без дилатације пијелокаликсног система. У абдомену није уочено присуство слободне течности.

Ultrasound examination of the abdomen revealed that the liver was located below the left hemidiaphragm, that it was of normal size, homogenous echostructure and showed no focal lesions or cholestasis. Gall bladder showed a normal wall thickness and no foreign material. Spleen was located below the right hemidiaphragm, it was of normal size and homogenous. The pancreas, aorta, paraaortic area all showed normal ultrasound findings. The kidneys were of normal size and parenchymal thickness, showing no dilation of the pyelocaliceal system. No free fluid was observed in the abdomen.

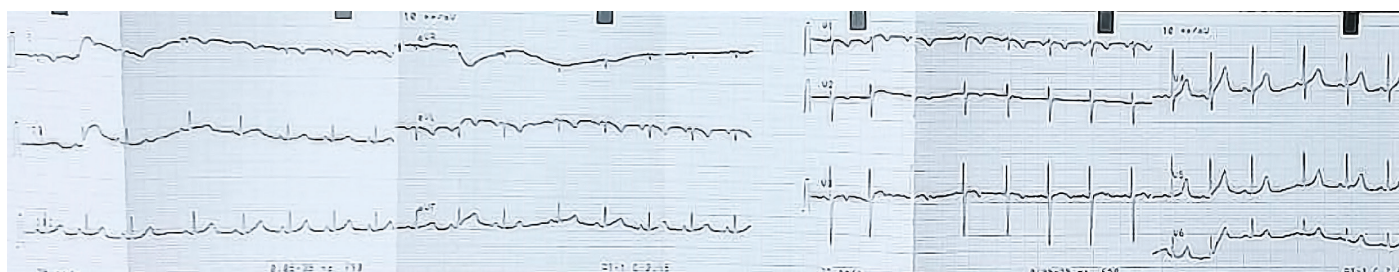
На 12-каналном површинском ЕКГ-у уочена је десна срчана осовина, негативан *p* талас, *QRS* комплекс и *T* талас у првом стандардном одводу, позитиван *p* талас у одводу *aVR*, негативан *p* талас и *QRS* комплекс у одводу *aVL*, негативни *T* таласи у прекордијалним одводима и прогресивно смањивање амплитуде *R* таласа од *V1-V6* (Слика 2а). Постављањем прекордијалних електрода на десну половину грудног коша добили смо нормалну прогресију *R* таласа у прекордијалним одводима (Слика 2б).

On the 12-channel surface ECG, the right cardiac axis, negative *p* wave, *QRS* complex and *T* wave were observed in the first standard lead, positive *p* wave in the *aVR* lead, negative *p* wave and *QRS* complex in the *aVL* lead, negative *T* waves in precordial leads, as well as progressive reduction of *R* wave amplitude from *V1-V6* (Figure 2a). By placing precordial electrodes on the right side of the chest, normal progression of the *R* wave was observed in the precordial leads (Figure 2b).



Слика 2а. 12-канални површински ЕКГ запис трогодишњег дечака са *situs inversus totalis* (прекордијалне електроде постављене на леву половину грудног коша): десна срчана осовина, негативан *p* талас, *QRS* комплекс и *T* талас у првом стандардном одводу, позитиван *p* талас у одводу *aVR*, негативан *p* талас и *QRS* комплекс у одводу *aVL*, негативни *T* таласи у прекордијалним одводима и прогресивно смањивање амплитуде *R* таласа у прекордијалним одводима од *V1-V6*

Figure 2a. 12-channel surface ECG of a 3-year-old boy with *situs inversus totalis* (precordial leads placed on the left half of the chest): right cardiac axis, negative *p* wave, *QRS* complex and *T* wave in the first standard lead, positive *p* wave in the *aVR* lead, negative *p* wave and *QRS* complex in the *aVL* lead, negative *T* waves in precordial leads, as well as progressive reduction of *R* wave amplitude in precordial leads from *V1-V6*



Слика 2б. 12-канални површински ЕКГ запис трогодишњег дечака са *situs inversus totalis* (прекордијалне електроде постављене на десну половину грудног коша): нормална прогресија *R* таласа у прекордијалним одводима

Figure 2b. 12-channel surface ECG of a 3-year-old boy with *situs inversus totalis* (precordial leads placed on the right half of the chest): normal progression of *R* waves in precordial leads

Ехокардиографским прегледом је уочено да се срце налази у десној половини грудног коша са врхом који је усмерен ка десно, аорта постављена десно, доња кавална вена лево, морфолошки десна преткомора лево, а морфолошки лева преткомора десно, атриовентрикуларни и вентрикулоартеријски склад, десни аортни лук, без других структурних аномалија срца.

Echocardiographic examination revealed that the heart was located in the right half of the thoracic cavity, with the tip pointing to the right; the aorta was set on the right, the inferior vena cava on the left, the morphological right ventricle was on the left and the morphological left ventricle on the right, atrioventricular and ventriculoarterial concordance were observed, including the right aortic arch, without other structural heart anomalies.

Дечак је лечен оралном антимикуробном терапијом уз симптоматску терапију, од трећег дана хоспитализације је афебрилан, све време је стабилних виталних параметара, толерише орални унос. Током хоспитализације долази до нормализације параметара инфламације. Отпуштен је са одељења доброг општег стања са препоруком да се јави у терцијарну здравствену установу ради генетског испитивања.

The boy was treated with oral antimicrobials with symptomatic therapy, as of the third day of hospitalization he was afebrile, his vital parameters were stable the entire time and he tolerated oral intake. During hospitalization, his inflammation parameters normalized. He was discharged from the hospital in good general condition, with a recommendation to report to a tertiary health care facility for genetic testing.

Дискусија

Дијагноза *situs inversus totalis* у клиничкој пракси може се поставити коришћењем радиографских метода – ра-

Discussion

The clinical diagnosis of *situs inversus totalis* can be established by radiographic methods - radiography, ultrasound,

диографије, ултразвука, компјутеризоване томографије (енг. CT) и магнетне резонанције (енг. MR) [3] и 12-каналног површинског ЕКГ-а [9].

Код пацијената са декстрокардијом на 12-каналном површинском ЕКГ-у уочава се значајна десна осовина *p* таласа и *QRS* комплекса у виду негативних *p* таласа, *QRS* комплекса и *T* таласа у првом стандардном одводу, док је типична прогресија *QRS* комплекса у прекордијалним одводима (највише уочљива у одводима *V4-V6*) – реверзна. Овакав електрокардиографски образац уочљив у прекордијалним одводима је значајан за разликовање *mirror-image* декстрокардије од налаза случајно обрнутих екстремитетних електрода, када се уочава нормална прогресија *R* таласа у одводима *V1-V6*. Код пацијената са декстрокардијом, обрнутим постављањем екстремитетних електрода, добићемо нормалан образац *p* таласа и *QRS* комплекса у екстремитетним одводима, а десно–левом реоријентацијом прекордијалних електрода (одводи *V1r-V6r*) добићемо типичан образац септалне деполаризације и прогресију *R* таласа на површинском 12-каналном ЕКГ-у [9].

Удруженост *situs inversus totalis* и примарне цилијарне дискинезије назива се Картагенеров синдром који карактерише присуство клиничке тријаде: *situs inversus totalis*, хронична упала параназалних шупљина и бронхиектазије [10]. Процењује се да око 50% особа са примарном цилијарном дискинезијом има *situs inversus totalis*. Примарна цилијарна дискинезија је аутозомно рецесивно обољење код којег услед дисфункције цилија долази до нарушавања њихове покретљивости [4]. Цилије су, длачицама налик, покретне органеле које са површине ћелије урањају у екстрацелуларни матрикс. Налазе се на површини различитих ткива, укључујући и респираторни епител, где услед њихове смањене покретљивости долази до смањеног мукоцилијарног клиренса, услед чега може доћи до настанка хроничног бронхитиса и бронхиектазија, хроничне упале слузнице носа и параназалних шупљина и хроничне упале средњег уха. Код мушкараца може бити узрок неплодности услед дисфункције аксонема репа сперматозоида, и, самим тим, њихове смањене покретљивости [10]. Цилије се такође налазе и у оквиру ембрионалне структуре која се означава као *node*, где својим кретањем у смеру казаљке на сату усмеравају кретање течности у њему улево и тако учествују у успостављању нормалног анатомског распореда унутрашњих органа. У одсуству оваквог усмеравања тока течности током ембрионалног развоја, питање је случаја да ли ће унутрашњи органи заузети нормалан или потпуно обрнут анатомски положај [11]. Дијагноза примарне цилијарне дискинезије може се поставити brush биопсијом назалне или бронхијалне слузнице, мерењем назалног азот-монок-

computerized tomography (CT) and magnetic resonance imaging (MRI) [3] as well as using 12 channel surface ECG [9].

In patients with dextrocardia, the 12-channel surface ECG shows a significant right axis of the *p* wave and *QRS* complex as negative *p* waves, *QRS* complexes and *T* waves in the first standard lead, while the typical progression of the *QRS* complexes in the precordial leads (which is mostly visible in leads *V4-V6*) is reverse. This ECG pattern visible in precordial leads is important for differentiating mirror-image dexocardia from the findings resulting from accidentally reversed placing of limb leads, where there is a normal progression of *R* waves in the *V1-V6* leads. In patients with dexocardia, by placing the limb leads in reverse locations, we will get a normal pattern for *p* waves and *QRS* complexes in the limb leads, and by reorienting the precordial leads (leads *V1r-V6r*), we will get a typical pattern of septal depolarization and *R* wave progression on the surface 12-channel ECG [9].

Association of *situs inversus totalis* and primary ciliary dyskinesia is called Kartagener's syndrome and is characterised by the following clinical triad: *situs inversus totalis*, chronic inflammation of the paranasal cavities and bronchiectasis [10]. It is estimated that about 50% of individuals with primary ciliary dyskinesia have *situs inversus totalis*. Primary ciliary dyskinesia is an autosomal recessive disease in which ciliary dysfunction results in their impaired mobility [4]. The cilia are hair-like mobile organelles protruding from the surface of the cell into the extracellular matrix. They are located on the surface of different tissues, including respiratory epithelium, where their reduced mobility results in reduced mucociliary clearance, resulting in chronic bronchitis and bronchiectasis, chronic inflammation of the nasal mucosa and paranasal cavities and chronic otitis media inflammation. In male patients, it may cause infertility due to sperm tail axoneme dysfunction, which leads to their decreased mobility [10]. Cilia are also present in an embryonic structure known as *node*, where their clockwise movements direct the flow of liquid inside the structure to the left, participating in setting up a normal anatomic distribution of the internal organs. If the flow of liquid during embryonic development is not directed in this way, the position of the internal organs – i.e., whether they will end up in the normal, or in the completely reverse anatomic position, is left to chance [11]. Diagnosis of primary ciliary dyskinesia can be made using brush biopsy of nasal or bronchial mucosa, by measuring of nasal nitrogen-monoxide or by genetic testing [10]. However, three-quarters of individuals with *situs inversus totalis* do not have primary ciliary dyskinesia, and the cause of abnormal anatomical position of the organs is unknown in most cases; however, in some people, recessive mutations in genes typical for

сида или генетским тестирањем [10]. Међутим, три четвртине особа са *situs inversus totalis* немају примарну цилијарну дискинезију, а узрок настанка абнормалног анатомског положаја органа је у већини случајева за сада непознат; мада су код неких особа доказане рецесивне мутације на типичним генима за примарну цилијарну дискинезију са смањеном пенетрантношћу и рецесивне мутације на генима за које се зна да узрокују абнормалан положај унутрашњих органа без удружености са примарном цилијарном дискинезијом [12].

Животни век особа са *situs inversus totalis* без придружених конгениталних аномалија је исти као и у општој популацији, и имају сличан ризик за настанак стечених обољења као и нормалне особе истих година и пола [13].

Особе са *situs inversus totalis* могу имати и атипичну клиничку слику акутних абдоминалних болести, с обзиром на то да су њихови органи постављени супротно од очекиване анатомске локализације, нпр. упала жучне кесице ће се презентовати болом под левим ребарним луком, а упала слепог црева боловима у левом доњем абдоминалном квадранту [14, 15, 16], као и акутног коронарног синдрома, који ће се презентовати болом у десној половини грудног коша са пропагацијом ка десно [17].

Закључак

Већина особа са *situs inversus totalis* немају тегоба и њихов животни век је исти као и у општој популацији. Од изузетног значаја код ових особа је удруженост са примарном цилијарном дискинезијом, а правовременом дијагностиком удружености ових обољења можемо значајно утицати на квалитет живота ових особа и превенирати настанак компликација у виду бронхијектазија. С обзиром на инверзан положај торакалних и абдоминалних органа, ове особе се могу презентовати атипичном клиничком сликом абдоминалних и кардиоваскуларних болести, а познавањем њихове анатомије можемо избећи дијагностичке грешке, компликације и неповољан исход.

primary ciliary dyskinesia have been found, with reduced penetrativeness, as well as recessive mutations in genes that are known to cause abnormal position of internal organs without associated primary ciliary dyskinesia [12].

The life expectancy of persons with *situs inversus totalis* without associated congenital anomalies is the same as in the general population, and they are at similar risk for acquired diseases as normal people of the same age and sex [13].

Persons with *situs inversus totalis* may also have an atypical clinical picture of acute abdominal diseases, since their organs are located opposite to the expected anatomical localization, e.g. gall bladder inflammation will present with a pain under the left costal arch, and appendicitis in the left lower abdominal quadrant [14, 15, 16]; acute coronary syndrome will present with pain in the right half of the chest propagating to the right [17].

Conclusion

Most people with *situs inversus totalis* have no problems and their life expectancy is the same as in the general population. For these individuals, association with primary ciliary dyskinesia is of utmost importance and timely diagnostics of this association can have a profound impact on their quality of life, preventing complications in the form of bronchiectasis. Given the inverse position of thoracic and abdominal organs, these individuals may present with atypical clinical pictures of abdominal and cardiovascular diseases, and by knowing their anatomy we can avoid diagnostic errors, complications, and adverse outcomes.

Литература / References

1. Hagler DJ, O'Leary PW. Cardiac malpositions and abnormalities of atrial and visceral situs. In: Allen HD, Driscoll DJ, Shaddy RE, Feltes TF, editors. Moss and Adams' Heart disease in infants, children, and adolescents. 7th ed. Philadelphia PA: Lippincott Williams & Wilkins; 2008. p. 1149–1170.
2. Pandey NN, Sinha M, Rajagopal R, Sharma A, Kumar S. Deciphering normal and anomalous viscero-atrial situs on multidetector CT angiography. Br J Radiol. 2019; 92(1102):20190231. <https://doi.org/10.1259/bjr.20199004>

3. Eittler K, Bibok A, Telkes G. Situs Inversus Totalis: A Clinical Review. *Int J Gen Med*. 2022; 15:2437–2449. <https://doi.org/10.2147/IJGM.S295444>
4. Kennedy MP, Omran H, Leigh MW, Dell S, Morgan L, Molina PL, et al. Congenital Heart disease and other Heterotaxic defects in a large Cohort of patients with primary ciliary dyskinesia. *Circulation*. 2007; 115:2814–21. <https://doi.org/10.1161/CIRCULATIONAHA.106.649038>
5. Gupta R, Soni V, Valse PD, Goyal RB, Gupta AK, Mathur P. Neonatal intestinal obstruction associated with situs inversus totalis: two case reports and a review of the literature. *J Med Case Reports*. 2017; 11:264. <https://doi.org/10.1186/s13256-017-1423-z>
6. Sharma S, Rashid KA, Dube R, Malik GK, Tandon RK. Congenital duodenal obstruction with situs inversus totalis: Report of a rare association and discussion. *J Indian Assoc Pediatr Surg*. 2008; 13(2):77–8. <https://doi.org/10.4103/0971-9261.43029>
7. Onoe T, Konoshita T, Tsuneyama K, Hamano R, Mizushima I, Kakuchi Y, et al. Situs inversus and cystic kidney disease: Two adult patients with this Heterogeneous syndrome. *Am J Case Rep*. 2013; 14:20–5. <https://doi.org/10.12659/AJCR.883751>
8. Kumar A, Singh MK, Yadav N. Dextrocardia and asplenia in situs inversus totalis in a baby: a case report. *J Med Case Rep*. 2014; 8:408. <https://doi.org/10.1186/1752-1947-8-408>
9. Neki NS, Shergill GS, Singh A, Kaur S, Tyagi P, Singh T. ECG in dextrocardia. *WJPMR*. 2017; 3(3):219–20.
10. Leigh MW, Pittman JE, Carson JL, Ferkol TW, Dell SD, Davis SD et al. Clinical and genetic aspects of primary ciliary dyskinesia/Kartagener syndrome. *Genet Med*. 2009; 11(7):473–87. <https://doi.org/10.1097/GIM.0b013e3181a53562>
11. Fliegauf M, Benzing T, Omran H. When cilia go bad: cilia defects and ciliopathies. *Nat Rev Mol Cell Biol*. 2007; 8: 880–893. <https://doi.org/10.1038/nrm2278>. Erratum in: *Nat Rev Mol Cell Biol*. 2008; 9: 88. <https://doi.org/10.1038/nrm2317>
12. Postema MC, Carrion-Castillo A, Fisher SE, Vingerhoets G, Francks C. The genetics of situs inversus without primary ciliary dyskinesia. *Sci Rep*. 2020; 10:3677. <https://doi.org/10.1038/s41598-020-60589-z>
13. Bohun CM, Potts JE, Casey BM, Sandor GG: A population-based study of cardiac malformations and outcomes associated with dextrocardia. *Am J Cardiol*. 2007; 100 (2):305–9. <https://doi.org/10.1016/j.amjcard.2007.02.095>
14. Herrera Ortiz AF, Lacouture JC, Sandoval Medina D, Gómez Meléndez LJ, Uscategui R. Acute cholecystitis in a patient with situs inversus totalis: an unexpected finding. *Cureus*. 2021; 13(6):e15799. <https://doi.org/10.7759/cureus.15799>
15. Di Buono G, Maienza E, Buscemi S, Randisi B, Romano G, Agrusa A. Acute appendicitis in a patient with situs viscerum inversus totalis: role of laparoscopic approach. A case report and brief literature review. *Int J Surg Case Rep*. 2020; 77S:S29–S33. <https://doi.org/10.1016/j.ijscr.2020.10.047>
16. Versluis J, Suliman HM. Appendicitis in a patient with situs inversus totalis. *JBR-BTR*. 2014; 97(3):182–3. PubMed PMID: 25223138
17. Yoo MJ, Bridwell RE, Oliver JJ. Acute coronary syndrome in Dextrocardia. *Am J Emerg Med*. 2021; 42:262.e1–262.e2. <https://doi.org/10.1016/j.ajem.2020.08.100>



Кореспонденција / Correspondence

Милијана Дамњановић - Milijana Damnjanović
milijanadamnjanovic77@gmail.com